32

COSIMO DI MAGGIO
CLAUDIO ANDREOLI
ALBERTO COSTA

Diagnostica del carcinoma mammario

Introduzione di Umberto Veronesi

Direttore Responsabile
Sergio Rassu

MEDICAL
SYSTEMS S.P.A.

Via Rio Torbido, 40 - Genova (Italy) Tel. (010) 80.80.51

32

COSIMO DI MAGGIO
CLAUDIO ANDREOLI
ALBERTO COSTA

Diagnostica del carcinoma mammario

Introduzione di Umberto Veronesi

Scuola Italiana di Senologia
Direzione Scientifica:
Istituto Nazionale dei Tumori-Casella 133
Via G. Venezian, 1; 20133 Milano
tel. 02-2363438 - telex 333290 TUMIST I

Segreteria Generale ed Amministrazione:
Palazzo del Comune
28016 Orta S. Giulio (NO) - tel 0322-905501

Direttore Responsabile
Sergio Rassu

MEDICAL
SYSTEMS S.P.A.

Via Rio Torbido, 40 - Genova (Italy) Tel. (010) 80.80.51

Editoriale

Questo volume monografico dedicato alla diagnostica del carcinoma della mammella ha motivazioni prima di tutto epidemiologiche.

Il carcinoma della mammella è, infatti, il più frequente tumore che si riscontra nel sesso femminile, inoltre è anche la prima causa di morte, sempre nel sesso femminile, per tumore.

Questo dato, confermato ormai in tutti i paesi occidentali è ancor più rilevante se si tiene conto del fatto che la sua incidenza è in lenta ma progressiva crescita.

Per avere una idea più precisa di cosa oggi rappresenti il tumore della mammella si può dire che colpisce circa settanta donne su mille anche se poi trenta di queste moriranno per questa ragione.

Per illustrare le molte problematiche connesse al tema della diagnostica, abbiamo invitato delle voci del tutto autorevoli.

Il dottor Claudio Andreoli lavora da circa dieci anni all'Istituto Nazionale per lo Studio e la Cura dei Tumori di Milano e si è interessato prevalentemente di patologia mammaria nei suoi vari aspetti. Si è occupato anche di educazione e formazione ed è stato uno dei fondatori della Scuola Italiana di Senologia, diretta dal Professor Umberto Veronesi, della quale è ancor oggi Responsabile della Segreteria Scientifica. Di questo volume ha curato sopratutto la parte della Diagnostica Clinica.

Il dottor Alberto Costa, specialista in oncologia e chirurgia d'urgenza, lavora come chirurgo all'Istituto Nazionale per lo Studio e la Cura dei Tumori di Milano dove si interessa in prevalenza di patologia mammaria. Dal 1982 è segretario generale della European School of Oncology (ESO). Anche lui fondatore della Scuola Italiana di Senologia è, a tutt'oggi, Membro del Consiglio Direttivo. Dal Febbraio 1986 è membro della Commissione Governativa CEE per il Piano Europeo contro il Cancro in qualità di esperto dei problemi di formazione dei ricercatori in oncologia. In questo volume, ha curato, in particolare, i problemi della Citodiagnosi.

Il Professor Cosimo Di Maggio, specialista in Radiologia, in possesso del Diploma Europeo di Radiologia, già professore associato nella disciplina "Radioprotezione", attualmente Ordinario di Radiologia presso l'Università di Padova è Direttore del "Centro per lo Studio Radiologico delle Affezioni della Mammella". E' stato membro eletto del Consiglio Direttivo della Sezione di Senologia della SIRMN. Autore di oltre duecento pubblicazioni scientifiche, tra le quali numerose monografie, tra gli argomenti di diagnostica clinica, la senologia comprende certamente il gruppo di pubblicazioni di maggior rilievo. Il Professor Di Maggio, in questo volume, ha curato in particolare la sezione dedicata alla Diagnosi Strumentale.

Sergio Rassu

Introduzione

Nella complessa evoluzione dell'oncologia contemporanea al problema del carcinoma mammario spetta un posto di particolare rilievo. Ciò non solo per la sua crescente importanza epidemiologica, ma anche per l'enorme concentrazione di sforzi di ricerca in tutto il mondo volti ad una maggior comprensione di questo fenomeno biologico al tempo stesso così temibile e complesso.
Volendo tentare un'analisi per approsimazione dell'evoluzione storica dei diversi approcci tentati dall'oncologia al problema del carcinoma mammario, si può affermare che gli anni Sessanta sono stati caratterizzati dall'approfondimento dell'aggressione chirurgica: seguendo la strada aperta molti decenni prima da Halsted, gli oncologi ne hanno tentato ogni possibile estensione. Si ebbero così gli studi clinici randomizzati sulla validità di nuove tecniche operatorie volte ad "inseguire" la malattia nelle diverse stazioni linfonodali regionali. Nacquero così la mastectomia allargata (con dissezione linfonodale mammaria interna) e super-allargata (con dissezione sovraclaveare e mediastinica).
Gli anni Settanta sono stati invece caratterizzati da un'inversione di questa tendenza a 180 gradi: nasce così la chirurgia conservativa, con l'integrazione della radioterapia. Nello stesso periodo nasce anche la chemioterapia adiuvante, basata sulla tesi che la malattia possa essere sistemica sin dal suo esordio e che sia possibile sconfiggerla aggredendo i residui lasciati dalla chirurgia.
Negli anni Ottanta l'attenzione si concentra invece sugli aspetti biologici del carcinoma mammario: compaiono così alla ribalta i recettori ormonali, i test di chemiosensibilità e di cinetica cellulare, le ipotesi di identificazione di oncogeni specifici, le prospettive di chemioprevenzione con retinoidi ed antiestrogeni. Ma nello stesso periodo con il consolidarsi dei risultati dei programmi di screening cresce anche l'attenzione per l'anticipazione diagnostica. A favorire questa impostazione hanno contribuito sia lo straordinario miglioramento della mammografia, sia il diffondersi dell'uso della citologia per agoaspirazione che, associate nella pratica clinica quotidiana all'esame clinico, hanno aumentato in maniera sostanziale le possibilità di identificare la malattia in fase iniziale. Agli aspetti diagnostici del carcinoma mammario è appunto dedicata la presente monografia, che vuole essere un contributo alla miglior comprensione delle indicazioni e del ruolo delle varie metodiche viste sopratutto in funzione della diagnosi precoce.

Umberto Veronesi

Diagnosi clinica e stadiazione del carcinoma mammario

Premessa

Pur non essendo mai una evenienza auspicabile la diagnosi di una malattia è da considerarsi veramente utile solo se è poi possibile istituire una terapia in grado di influire in modo positivo sul decorso della malattia stessa. Al contrario l'atto diagnostico finisce per trasformarsi in un evento negativo sia per la paziente che viene a conoscenza della sua condizione di malato senza che per questa esistano rimedi concreti, sia per la collettività sulla quale vengono a gravare i costi, sia, infine, per il medico che deve confrontarsi con una realtà che non è in grado di controllare. Queste considerazioni in oncologia non vogliono ovviamente significare che ci si debba astenere dal diagnosticare tumori in stadio troppo avanzato ma devono far riflettere sul reale beneficio di tali diagnosi rapportate alle limitate possibilità terapeutiche oggi esistenti per queste forme e, di conseguenza, far convergere tutti gli atti nel tentativo di scoprire neoplasie in fase sempre più precoce e quindi più curabili. Questo vale in generale per tutti i tumori ma in particolare proprio per il carcinoma della mammella per il quale i programmi di screening condotti in tutto il mondo hanno inequivocabilmente dimostrato che l'anticipazione diagnostica è in grado non solo di determinare una consistente riduzione della mortalità (62, 77, 6, 91, 92, 85, 67) ma ora anche di consentire un netto miglioramento della qualità di vita grazie al diffondersi delle tecniche di chirurgia conservativa (93, 94, 71, 95). Se il merito di questi risultati è da attribuirsi quasi esclusivamente alla mammografia, non essendo stata per ora dimostrata una più consistente riduzione della mortalità quando nei programmi di screening alla mammografia è stata associata la visita clinica, non vi è dubbio che, nella pratica quotidiana dove la diagnostica senologica viene per lo più condotta su pazienti sintomatiche, l'esame clinico rimanga il test di base e di riferimento per tutte le altre metodiche diagnostiche. Infatti, anche se non può essere oggi considerato il test più sensibile nel diagnosticare il cancro della mammella e se, come vedremo, presenta proprio i suoi limiti maggiori nel riconoscere le forme iniziali, a favore dell'esame clinico depongono numerosi elementi quali: la ripetibilità, la possibilità di essere eseguito ovunque ed ad un costo generalmente ritenuto basso. Per quest'ultimo aspetto non bisogna tuttavia dimenticare che se l'obbiettivo è quello di riuscire ad identificare il maggior numero possibile di tumori di piccole dimensioni, è indispensabile che l'esame clinico venga affidato solo a medici di grande esperienza la cui formazione ed impiego non possono, a nostro avviso, essere ottenute con un modesto impegno finanziario. Nelle pagine successive prenderemo in considerazione l'esame clinico nelle sue varie componenti delle quali cercheremo di evidenziare *vantaggi* e *svantaggi* (Tab. 5A) sopratutto in funzione del loro peso nel contribuire alla diagnosi precoce del carcinoma mammario.

Anamnesi

L'esame obiettivo viene solitamente preceduto dalla raccolta dei dati anamnestici allo scopo di accertare la presenza dei fattori di rischio per il carcinoma mammario e di ottenere quelle informazioni sulla sintomatologia soggettiva che possono favorire la formulazione di un corretto giudizio diagnostico. L'attenzione si sofferma in particolare su alcuni aspetti della vita fisiologica-riproduttiva quali: l'età del menarca, della menopausa, il numero di figli, l'età al primo figlio, l'allattamento, l'uso di ormoni, oppure l'esistenza di una pregressa patologia mammaria, sulla eventuale familiarità per carcinoma della mammella, sulla classe sociale, etc. Quanto questi dati siano poi realmente utili al clinico nel formulare la diagnosi finale è difficile da stabilire ma è verosimile che la loro utilità sia molto modesta e che, se male interpretati, possono addirittura indurlo in errore. E' noto infatti che l'entità del rischio legato alla maggior parte dei fattori di rischio finora identificati è molto bassa e spesso ancora tutt'altro che certa (Tab. 1) e che questi possano essere facilmente presenti nell'anamnesi di donne che non svilupperanno mai un cancro, mentre solo un numero limitato di quelle portatrici di un carcinoma mammario rientra per contro nelle categorie a rischio.

Età	+++	Aspetto mammografico	+ ?
Nascita in paesi occidentali	+++	Obesità in menopausa	+
Classe socio-culturale elevata	++	Dieta ricca di grassi	+ ?
Nulliparità e prima gravidanza tardiva	++ ?	Dieta ricca alla pubertà	+ ?
Non allattamento per mancanza di latte	+ ?	Altezza	+ ?
Menarca precoce	+ ?	Dieta povera di beta-carotene	+ ?
Menopausa tardiva	+	Alcool	+ ?
Famiglie ad alto rischio	+++	Estrogeni in menopausa	+ ?
Familiarità	+ ?	Uso prolungato della pillola	+ ?
Esposizione a radiazioni	++	Carenza di esercizio fisico in età puberale	+ ?

Tabella 1. Fattori ed entità di rischio per il tumore della mammella (Istituto Nazionale dei Tumori Milano, F. Berrino e coll.).

Altrettanto incerto è il significato che si deve attribuire alla sintomatologia soggettiva riferita dalla donna. Nei casi in cui la paziente lamenta dolore mammario, questo sintomo va valutato sia per quanto riguarda l'intensità, generalmente ingigantita da una componente psicologica che associa il dolore alla presenza del cancro, sia per sede che periodicità e durata. Anche se alcuni (32, 68, 69, 97) sostengono che la "mastalgia zonale" sia con una certa frequenza legata al carcinoma, il dolore mammario in genere rimane un elemento troppo aspecifico e frequente perché la sua osservazione possa essere di grande interesse sul piano clinico (50, 52, 53, 58, 72). Altri elementi di difficile interpretazione e su cui, a nostro parere, non conviene fare particolare affidamento riguardano il tempo di comparsa della lesione e la sua velocità di crescita a meno che non si sia certi che questi dati siano riferiti da una donna che esegua da tempo e con regolarità l'autoesame, cosa peraltro abbastanza rara nel nostro Paese. In conclusione si può

affermare che, allo stato attuale delle conoscenze sui fattori di rischio del carcinoma mammario, l'anamnesi non sembra in grado di fornire spunti di particolare rilievo per la definizione diagnostica del singolo caso. A nostro avviso quella dell'anamnesi rimane in senologia comunque una fase importante anche sul piano pratico purchè non venga finalizzata alla semplice raccolta di dati ma serva da base per svolgere un'azione di educazione sanitaria intesa a risolvere i dubbi e le incertezze che le pazienti possono dimostrare sui vari aspetti del carcinoma mammario che sono spesso causa di immotivati stati d'ansia o di paura che a loro volta finiscono per ripercuotersi negativamente sul livello di partecipazione delle donne stesse alle campagne di diagnosi precoce.

Esame obiettivo

L'esame obiettivo della mammella può essere eseguito in qualunque periodo del ciclo anche se in quello premestruale, per la maggiore congestione ghiandolare, i rilievi possono risultare più difficoltosi e la palpazione può più facilmente rivelarsi fastidiosa per la paziente. L'esame deve essere eseguito su entrambe le mammelle e non solo su quella eventualmente sintomatica in modo corretto ed accurato sia nella fase di ispezione che di palpazione.

Ispezione

L'ispezione delle mammelle consente il rilievo di alcuni segni che possono rivelarsi estremamente utili per la diagnosi di tumori in fase precoce come le irregolarità del profilo mammario e le retrazioni cutanee o del capezzolo (Tab. 1A).

Principali rilievi ispettivi	Utilità per la diagnosi precoce
Alterazioni della forma	- -
Alterazioni del volume	- -
Retrazione cutanea	- -
Eritema cutaneo	- -
Edema cutaneo	- -
Ulcerazione cutanea	- -
Deviazione e/o retrazione del capezzolo	+ +
Alterazione epiteliale areola e/o capezzolo	+ -
Secrezione ematica spontanea	+ -

Tabella 1A. Mammella: esame clinico.

Questi sintomi in genere sono accompagnati dalla presenza di una tumefazione ghiandolare evidenziabile con la palpazione ma nel 10% circa dei casi rappresentano da soli l'esordio clinico del tumore. Per questa ragione l'osservazione delle mammelle deve essere condotta con attenzione in un ambiente ben illuminato e facendo assumere alla

paziente le posizioni più idonee a mettere in evidenza la presenza di eventuali alterazioni o segni sospetti. La donna va prima esaminata in piedi con le braccia lungo i fianchi poi mentre le alza lentamente fin sopra il capo, quindi con il busto piegato in avanti e con il seno che pende libero ed, infine, durante la contrazione dei muscoli pettorali. Tenendo sempre presente che il nostro obiettivo deve sempre essere il riconoscimento delle forme precoci vediamo, a questo proposito, l'utilità dei vari rilievi ispettivi.

Forma e dimensione

Nelle mammelle, piccole differenze di forma e di volume sono abbastanza frequenti e generalmente non imputabili a cause patologiche. Differenze più consistenti possono essere invece determinate dalla presenza di diversi eventi patologici quali grosse formazioni cistiche (Fig. 1), neoplasie benigne (fibroadenoma multiplo o gigante), tumori filloidi e, a volte, anche carcinomi di notevoli dimensioni. Le alterazioni di forma e di volume non rappresentano quindi un elemento semeiologico su cui puntare per ottenere una diagnosi precoce.

Profilo mammario e superficie cutanea

La presenza di un infossamento della cute dovuto alla retrazione dei sepimenti aponevrotici sottocutanei è certamente uno degli elementi semeiologici più caratteristici del carcinoma mammario. La ricerca di questo sintomo è poi oltremodo importante in quanto questo è spesso l'unico segno della presenza di neoplasie di piccole dimensioni non altrimenti evidenziabili clinicamente. Sebbene quindi non sia strettamente specifica potendo essere causata anche da esiti di pregressi processi flogistici o di interventi chirurgici, la presenza di un'eventuale retrazione cutanea va sempre accertata esaminando le pazienti non solo frontalmente ma anche tangenzialmente, sia in piedi che a mammelle pendule (Fig. 2, 3). Altri elementi evidenziabili con l'ispezione della superficie cutanea sono l'infiltrazione, l'ulcerazione (Fig. 4) e la presenza di noduli satelliti. Questi segni sebbene di gran lunga più specifici per il carcinoma corrispondono a neoplasie in fase avanzata e non sono quindi di nessuna utilità per la diagnosi precoce.

Eritema cutaneo

Dovuto quasi sempre ad un processo flogistico l'eritema non rappresenta un segno specifico del carcinoma mammario. Anche se a volte può essere espressione di una neoplasia che sta invadendo la cute o, se estesa a tutta la mammella, di una mastite carcinomatosa, resta un sintomo di scarsa importanza per la diagnosi precoce.

Edema della cute

L'edema cutaneo anche nel suo caratteristico aspetto a "buccia d'arancia" non è un segno strettamente specifico del carcinoma mammario potendo essere dovuto anche ad una qualsiasi causa di ostruzione ascellare o ad un processo flogistico a carico della mammella stessa. In presenza di edema, il sospetto di carcinoma va comunque sempre posto anche se, qualora fosse realmente una neoplasia a determinarlo, la diagnosi non potrà che essere tardiva (Fig. 5).

Figura 1. Alterazione del profilo mammario dovuto a voluminosa formazione cistica.

Figura 2. Ispezione mammaria: a braccia alzate si evidenzia retrazione cutanea al quadrante infero-esterno.

Figura 3. Ispezione mammaria: durante la contrazione dei muscoli pettorali si manifesta una retrazione cutanea al quadrante infero-interno.

Figura 4. Voluminoso carcinoma mammario ulcerato: reperto ispettivo patognomonico ma oggi fortunatamente eccezionale.

Alterazioni dell'areola e del capezzolo

Le alterazioni dei capezzoli specie se monolaterali devono sempre essere attentamente valutate. E' infatti frequente che tumori di piccole dimensioni situati nella regione retroareolare o nelle immediate vicinanze possano determinare, per fenomeni di fibrosi, una retrazione irriducibile od una deviazione del capezzolo (Fig. 6).



Figura 5. Edema generalizzato con aspetto "a buccia di arancia" e retrazione del capezzolo.

Figura 6. Retrazione e deviazione del capezzolo in caso di piccolo carcinoma mammario.

Anche questi tuttavia non sono sintomi specifici in quanto possono essere causati sia da esiti cicatriziali di interventi chirurgici, sia da pregressi processi flogistici. Importanti sono inoltre i rilievi ispettivi sia di alterazioni di tipo eczematoso dell'areola e del capezzolo che devono far sospettare la presenza del carcinoma del Paget sia di secrezioni mammarie spontanee. Nell'1-2% dei casi il carcinoma mammario si rende evidente solamente per la presenza di una secrezione ematica senza che siano rilevabili altri sintomi.

Palpazione

La palpazione della mammella deve essere eseguita sia con la paziente supina con le braccia dietro la nuca sia seduta a braccia alzate. In entrambe le posizioni l'esame va condotto sia con i muscoli pettorali a riposo che in contrazione e deve interessare anche le zone più periferiche della mammella, il solco sottomammario, il prolungamento ascellare ed essere completato dalla esplorazione del cavo ascellare e della regione sovraclaveare. La tecnica migliore è quella bimanuale con i polpastrelli delle dita che percorrono quadrante per quadrante tutta la mammella con movimenti rotatori esercitando una pressione uniforme e delicata. Il reperto palpatorio più significativo è rappresentato dal "nodulo isolato" che può presentarsi con aspetto estremamente vario per consistenza, dimensione, rapporti con le strutture circostanti ed altre caratteristiche che devono essere attentamente valutate prima di esprimere un giudizio sulla possibile natura della lesione che lo ha determinato. Giudizio che trova i suoi limiti maggiori nella soggettività dei rilievi e, soprattutto quando le dimensioni non superano il centimetro, nella generale mancanza di specificità dei reperti. I principali rilievi palpatori utili alla definizione diagnostica dei noduli mammari sono elencati di seguito.

Dimensioni
Le dimensioni possono costituire un utile elemento di valutazione solo se correlate ad altri dati quali la velocità di crescita e le eventuali variazioni di volume intercorse dalla comparsa della lesione.

Forma, contorni e superfici
L'assunto che le lesioni di tipo benigno abbiano forma e superficie rotondeggiante e regolare mentre i noduli irregolari ed a contorni mal definiti siano maligni, può essere considerato valido anche se con molte eccezioni. In particolare, è facile rilevare displasie a superficie e limiti irregolari e, a volte, carcinomi di forma rotondeggiante ed a contorni netti.

Consistenza
La consistenza rappresenta un buon elemento per la diagnosi differenziale soprattutto quando le dimensioni del reperto sono consistenti. In questo caso infatti, una lesione duro-lignea orienta decisamanente verso una diagnosi di malignità, mentre una teso-elastica verso una formazione cistica. Quando invece le dimensioni sono più ridotte questo elemento perde gran parte della propria utilità diagnostica sia perchè diventa più difficile stimare la reale consistenza della lesione rispetto al circostante parenchima mammario sia perchè situazioni patologiche fra loro molto diverse, come piccoli carcinomi, fibroadenomi o cisti molto tese, danno spesso luogo a rilievi di consistenza sovrapponibili.

Mobilità
La mobilità della lesione è un altro elemento di buona utilità diagnostica solo in presenza di reperti che corrispondono a diagnosi tardive come nel caso di noduli che sono tenacemente aderenti ai piani cutanei od alla parete toracica. Ad eccezione della maggior parte dei fibroadenomi che sono dotati di una spiccata mobilità intra-ghiandolare, tutte le altre lesioni mammarie risultano infatti poco mobili rispetto al resto della ghiandola. Opportuno nel valutare la mobilità della lesione è la ricerca dei suoi eventuali rapporti occulti sia con il piano cutaneo, rilevabili con manovre atte ad evidenziare retrazioni cutanee provocate (Fig. 7), sia con il piano muscolare sottostante dimostrabile con la contrazione dei muscoli pettorali.

Figura 7. Retrazione cutanea provocata.

Dolorabilità
Questo sintomo per quanto aspecifico potendo frequentemente essere presente anche in assenza di una patologia focale, si ritrova spesso associato a processi flogistici od a cisti tese e di recente formazione, assai più raramente invece a fibroadenomi od al cancro.

Secrezione
Per quanto riguarda l'analisi di questo segno si rimanda al capitolo sulla citologia del secreto.

Linfonodi regionali
L'esame clinico delle mammelle viene completato dalla palpazione dei linfonodi regionali il cui interessamento metastatico, strettamente correlato alle dimensioni del tumore (Tab. 2), è da considerarsi ancora oggi il fattore prognostico più importante per il carcinoma mammario (75). Per quanto riguarda i linfonodi ascellari nonostante la più

Dimensione in cm	<1	1-2	2-5	>5
%N+	16.9	28.1	46.3	73.2

Tabella 2. Frequenza di N+ in rapporto alle dimensioni del tumore (Istituto Nazionale dei Tumori di Milano, 2000 casi consecutivi di carcinoma mammario).

accurata palpazione, sia la percentuale di falsi positivi (linfonodi iperplastici erroneamente giudicati metastatici) sia di falsi negativi risulta dell'ordine del 30-40% (70). Con una sensibilità ed una specificità così modeste, l'esame clinico del cavo ascellare non può essere definito un elemento di grande utilità diagnostica. La sua esecuzione sistematica è, a nostro avviso, giustificata solo dal fatto che in alcuni casi di dubbia interpretazione, la presenza di adenopatie palpabili e facilmente raggiungibili, consente l'esecuzione di un esame citologico e, anche se molto raramente, dalla possibilità che un carcinoma altrimenti occulto possa evidenziarsi con un reperto di adenopatia ascellare. D'altra parte, le migliorate conoscenze sulla storia naturale del carcinoma mammario hanno ridimensionato l'importanza dell'esame preoperatorio dei linfonodi ascellari che oggi, salvo rare eccezioni, non viene più ritenuto discriminante nella pianificazione terapeutica. La presenza di linfonodi palpabili in regione sovraclaveare è invece un sintomo molto più specifico di interessamento metastatico e va quindi attentamente ricercato in quanto, oltre ad essere fattore prognostico molto più sfavorevole (M1, classificazione TNM 1987) (89), condiziona la terapia in modo determinante.

Sensibilità e specificità del test

Per sensibilità di un test si intende il rapporto fra i casi positivi correttamente identificati dal test ed il totale dei casi positivi presenti nella popolazione esaminata moltiplicato cento. Dai dati presenti in letteratura la sensibilità dell'esame clinico nel diagnosticare il carcinoma mammario viene complessivamente indicata intorno al 90%. Se questo

valore fosse attendibile il contributo diagnostico delle altre metodiche, in particolare della mammografia e dell'esame citologico, non potrebbe che essere marginale ed il ricorso alla loro utilizzazione andrebbe attentamente valutato tenendo presente il rapporto tra gli elevati costi ed un beneficio che, ammesso di riuscire ad innalzare la sensibilità diagnostica globale fino al 100% sarebbe del 10%. Una sensibilità così elevata deriva dal fatto che la sua stima viene fatta utilizzando casistiche cliniche non omogenee nelle quali la maggior parte delle neoplasie è costituita da forme soggettivamente sintomatiche già identificate dalla donna stessa che si presenta all'osservazione per lo più riferendo la presenza di un nodulo palpabile. Sono infatti proprio le dimensioni della lesione a costituire il maggior limite dell'esame clinico che perde notevolmente di sensibilità con il diminuire del volume del tumore (Tab. 3).
Dai valori del 94-95% dei tumori di oltre 25 mm di diametro la sensibilità del test si riduce al 75% per quelli con diametro tra i 10 ed i 20 mm (T1c della classificazione TNM 1987) ed al 55% circa per quelli inferiori al centimetro (T1b). L'esame clinico è comunque in grado di riconoscere da solo circa l'80% dei tumori che possono essere trattati con un trattamento conservativo e per i quali le probabilità di sopravvivenza si mantengono molto elevate. Un elemento che influisce in modo significativo sulla sensibilità dell'esame clinico è rappresentato dall'età delle pazienti. Indipendentemente dalla dimensione del tumore infatti, questa da valori superiori al 90% per le donne oltre i 60 anni scende progressivamente sino al 50% per quelle di età inferiore ai 30 (Tab. 4).

Diametro del tumore	Sensibilità
<10	56%
10-20	75%
20-25	83%
>25	94%

Tabella 3. Sensibilità dell'esame clinico in rapporto alle dimensioni del tumore (Istituto Nazionale dei Tumori di Milano, 1000 casi consecutivi di carcinoma mammario).

Età	Sensibilità
<30	51%
30-39	63%
40-49	84%
50-59	91%
>60	94%

Tabella 4. Sensibilità all'esame clinico per fasce di età (Istituto Nazionale dei Tumori di Milano, 1000 casi consecutivi di carcinoma mammario).

Questo andamento che si ritrova costantemente presente in tutte le casistiche può essere spiegato sia da un'obiettiva superiore difficoltà ad interpretare la mammella giovanile legata alla sua maggiore e spesso disomogenea consistenza sia dall'atteggiamento psicologico del clinico che, lasciandosi condizionare dalla giovane età e quindi dalla minore possibilità di trovarsi di fronte ad un cancro, tende a classificare i reperti più facilmente come benignità. Sotto i 30 anni infatti quasi il 90% dei noduli evidenziati dall'esame clinico è costituito da fibroadenomi, il rimanente 10-15% da varie espressioni della mastopatia fibrocistica mentre soltanto il 2-3 per mille è rappresentato dai carcinomi.
Per specificità di un test si intende il rapporto tra i casi negativi riconosciuti come tali dal

test ed il totale dei soggetti negativi presenti nella popolazione moltiplicato cento. Ad una bassa specificità corrisponde pertanto un elevato numero di falsi positivi cioè di casi negativi identificati come positivi dal test. Come dimostra la Tabella 5 nella quale sono

Sintomi	Mammella normale	Flogosi	Displasia	Cisti	Fibro adenoma	Papilloma	Carcinoma iniziale	Carcinoma avanzato
Dolore	±	+	±	±	-	-	±	±
Dolorabilità	±	+	±	±	-	-	±	+
Consistenza duro-lignea	-	-	+	±	+	-	±	+
Forma irregolare	-	-	±	-	-	-	±	+
Edema cutaneo	-	+	-	-	-	-	-	+
Retrazione cutanea	-	+	-	-	-	-	+	+
Infiltrazione cutanea	-	-	-	-	-	-	-	+
Ulcerazione cutanea	-	-	-	-	-	-	-	+
Fissità alla parete toracica	-	-	-	-	-	-	-	+
Deviazione o retrazione del capezzolo	-	-	-	-	-	-	+	+
Secrezione siero-ematica	-	-	-	-	-	+	+	+
Linfonodi ascellari	+	+	+	+	+	+	+	+
Linfonodi sovraclaveari	-	-	-	-	-	-	-	+

Tabella 5. Specificità dei principali sintomi.

elencati i principali rilievi clinici rapportati alle più frequenti condizioni patologiche della mammella, non esiste un sintomo strettamente specifico per le neoplasie in fase iniziale. Per evitare un gran numero di interventi bioptici inutili, l'indicazione all'accertamento istologico non può essere quindi giustificata dalla presenza di un segno sospetto, ma l'eventuale dubbio diagnostico deve essere formulato sulla base di un'accurata valutazione complessiva di tutte le variabili da parte di un esaminatore di consolidata esperienza. Queste considerazioni unitamente alla rilevante diminuzione della sensibilità che si osserva in funzione dell'età e sopratutto delle dimensioni del tumore, contribuiscono a ridimensionare il ruolo dell'esame clinico nella diagnosi precoce del carcinoma mammario e rendono ampiamente giustificata la sua integrazione con le altre metodiche diagnostiche (Tab. 5A).

Limiti	Vantaggi
-Ridotta sensibilità per le forme iniziali: riconosce solo il 50% dei T>1cm -Ridotta sensibilità nelle donne giovani -Assenza di segni specifici per tumori di piccole dimensioni -Soggettività dei rilievi	-Test di base per i casi sintomatici -Riconosce l'80% dei tumori candidati a terapia conservativa -Innocuo -Eseguibile ovunque -Ripetibile -Costo contenuto

Tabella 5A. Esame clinico della mammella: limiti e vantaggi.

La stadiazione del carcinoma mammario

Fra i vari tipi di classificazione utilizzati per il carcinoma della mammella quello oggi maggiormente diffuso è il TNM. Proposto per la prima volta nel 1954 dall'Unione Internazionale Contro il Cancro (UICC) il metodo è stato in varie occasioni aggiornato sino all'ultima edizione del 1987 per adeguarne le regole alle sempre nuove acquisizioni sulla malattia. Molte delle quali sono state favorite proprio dal diffondersi dell'uso del TNM che consentendo un più efficace confronto fra le varie casistiche ha permesso la conduzione di studi sempre più precisi ed attendibili. Il TNM permette di descrivere e di schematizzare l'estensione anatomica della neoplasia sia al momento della sua presentazione clinica prima della terapia (classificazione clinica) sia dopo il trattamento sulla scorta del dato patologico (pTNM) e si basa essenzialmente sull'esame di tre parametri: tumore primitivo (T), linfonodi regionali (N) e metastasi a distanza M. Anche se alcuni punti della classificazione possono apparire eccessivamente semplicistici (es: estensione del T2 da 2 a 5 cm) ed altri forse inutilmente complessi (es: suddivisione nel T1 e nel pN1) una attenta valutazione del TNM consente sia di porre l'indicazione terapeutica più corretta nei casi ancora in fase loco-regionale sia di ricavare valide informazioni su quelli a prognosi più sfavorevole. A questo proposito infatti, nonostante la ricerca si stia concentrando sullo studio di nuovi parametri quali lo stato recettoriale, l'attività proliferativa, la ploidia ecc. nella speranza di giungere ad una stadiazione più biologica che permetta di identificare con maggior precisione i gruppi ad alto rischio di ricaduta, gli indicatori anatomo clinici del TNM mantengono inalterato il loro significato prognostico e sono ancora oggi indispensabili nella pianificazione dei trattamenti adiuvanti.

Tumore primitivo

Nella classificazione pre-trattamento il tumore primitivo viene catalogato servendosi dell'esame clinico e della mammografia in base alle dimensioni (da T1 a T3) ed agli eventuali rapporti con le strutture circostanti (T4). Con l'introduzione della terapia conservativa per i tumori fino a 2,5 cm di diametro oltre che per la prognosi il dato dimensionale ha assunto notevole importanza anche dal punto di vista terapeutico. Per questo occorre ricordare che con l'esame clinico le dimensioni del tumore risultano molto spesso discordanti, in genere per eccesso, con il dato istologico in quanto nella misurazione vengono compresi anche cute, il tessuto sottocutaneo e la parte di ghiandola mammaria sana circostante la neoplasia. Più preciso è invece il rilievo delle dimensioni radiologiche anche se a volte possono risultare di difficile definizione come nel caso di immagini nodulari molto sfrangiate o in presenza di microcalcificazioni nel contesto di una mammella altrimenti normale. In considerazione di questi limiti del T clinico quando il dato dimensionale non è più che certo la scelta fra terapia conservativa e mutilante deve essere fatta soltanto dopo un esame anatomo-chirurgico del tumore che preveda la misurazione dei suoi diametri ortogonali.

Linfonodi regionali

La definizione pre-operatoria dello stato dei linfonodi regionali ha perso gran parte del suo significato sia come fattore prognostico che come elemento discriminante per la

terapia. Per quest'ultimo aspetto infatti la dimostrazione che la chirurgia conservativa può essere impiegata con risultati altrettanto brillanti anche in presenza di adenopatie metastatiche in sede ascellare (94, 95, 96) ha praticamente eliminato la distinzione fra N0 ed N1 lasciando ai soli casi N2-N3 la possibilità di influire sulla decisione terapeutica. Per quanto riguarda la prognosi il valore dell'N clinico è condizionato dall'assoluta mancanza di una metodica che sia in grado di fornire un giudizio pre-operatorio attendibile sui linfonodi ascellari che, in caso di negatività, consente fra l'altro di evitarne la rimozione chirurgica. Oltre all'esame clinico anche tutte le tecniche utilizzate (mammografia-xerografia-scintigrafia etc.) hanno infatti evidenziato grandi limiti nel discriminare tra linfonodi sani o metastatici non solo in caso di metastasi emboliche o parziali ma anche in quelle totali e perfino quando sia interessato il tessuto perilinfonodale. Al contrario il pN costituisce un parametro di grande importanza prognostica ed è oggi fondamentale per la decisione di inserire le pazienti in protocolli di terapia adiuvante. In linea generale i pN0 ne sono esclusi mentre i casi positivi (pN1-3) vengono sottoposti a trattamenti chemio-ormono-terapeutici modulati tenendo conto anche dell'età e dello stato recettoriale.

Metastasi a distanza

La presenza di localizzazioni metastatiche già al momento della diagnosi del tumore primitivo (M1) è un'evenienza che si ripercuote in modo determinante sia sulla prognosi che sulla terapia. In caso di metastasi infatti il controllo loco-regionale diviene un obiettivo di secondo piano in una strategia più complessa tendente a contrastare l'ulteriore diffusione a distanza della malattia. Le metastasi più frequenti si manifestano a livello polmonare, osseo, epatico, cerebrale, cutaneo e linfonodale. Per la ricerca di quelle cutanee e linfonodali si utilizza l'esame clinico, per le altre vengono impiegate indagini strumentali e/o di laboratorio (rx torace, scintigrafia ossea, ecografia epatica etc). A questo proposito va tuttavia ricordato che oggi un numero sempre crescente di operatori tende a limitare l'utilizzazione di queste indagini ai casi sintomatici o di tumori localmente avanzati. Infatti per i tumori in stadio I e II il tasso di metastasi clinicamente occulte diagnosticabili con i mezzi attualmente disponibili è del solo 0,30%, il che rende la sistematica estensione dello staging a questi casi quanto meno discutibile sul piano del rapporto costo/beneficio (15, 16).

Classificazione TNM 1987 del carcinoma mammario

-Regole di classificazione

La classificazione TNM riguarda solo i carcinomi. In caso di tumori multipli in una singola mammella, deve essere usato per la classificazione il tumore con la più alta categoria T. I tumori bilaterali sincroni devono essere classificati indipendentemente. Le procedure per la classificazione delle categorie di T, N e M sono le seguenti:

Categorie T: esame clinico e radiografia (es. mammografia)

Categoria N: esame clinico e radiografia

Categoria M: esame clinico e radiografia

-Regioni anatomiche mammarie

Le regioni anatomiche mammarie sono: 1) Capezzolo; 2) Regione retro-areolare

3) Quadrante supero-interno; 4) Quadrante infero-interno; 5) Quadrante supero- esterno; 6) Quadrante infero-esterno; 7) Prolungamento ascellare.

-Linfonodi regionali
I linfonodi regionali sono suddivisi in:
1) Ascellari (omolaterali) ed intrapettorali (linfonodi di Rotter): linfonodi situati lungo la vena ascellare e le sue vene tributarie che possono essere divisi nei seguenti livelli:
i) I° livello (ascella inferiore): linfonodi laterali al margine laterale del muscolo piccolo pettorale.
ii) II° livello (ascella media): linfonodi mediali al margine mediale del muscolo piccolo pettorale e linfonodi intrapettorali (di Rotter)
iii) III° livello (apice dell'ascella): linfonodi mediali al margine mediale del muscolo piccolo pettorale inclusi quelli indicati come sottoclaveari, infraclaveari o dell'apice.
Da notare che i linfonodi intrammammari sono classificati come linfonodi ascellari.
2) Mammari interni (omolaterali): linfonodi nello spazio intercostale lungo il bordo dello sterno nella fascia endotoracica.
Gli altri linfonodi metastatici sono classificati come metastasi a distanza (M1) inclusi i linfonodi sovraclaveari, cervicali o i linfonodi mammari interni controlaterali.

TNM Classificazione clinica

TX Il tumore primitivo non può essere valutato
T0 Nessuna evidenza del tumore primitivo
Tis Carcinoma in situ: carcinoma intraduttale o carcinoma lobulare in situ o malattia di Paget del capezzolo senza tumore palpabile (la malattia di Paget associata ad un tumore viene classificata secondo le dimensioni del tumore stesso).
T1 Tumore con diametro massimo inferiore od uguale a 2 cm.
T1a Tumore con diametro massimo inferiore od uguale a 0,5 cm.
T1b tumore con diametro massimo tra 0,5 e 1 cm.
T2 ***T1c*** Tumore con diametro massimo tra 1 e 2 cm.
T3 Tumore con diametro massimo tra 2 e 5 cm.
T4 Tumore con diametro superiore a 5 cm.
Tumore di qualsiasi dimensione con estensione diretta alla cute ed alla parete toracica (la parete toracica include le coste, i muscoli intercostali ed il muscolo serrato anteriore ma non il muscolo pettorale)
T4a estensione alla parete toracica
T4b edema (inclusa la "buccia d'arancia") o ulcerazione della cute mammaria o noduli cutanei confinanti
T4c T4a e T4b insieme (v. sopra)
T4d carcinoma infiammatorio (il carcinoma infiammatorio della mammella è caratterizzato dall'indurimento diffuso e massivo della cute con margine erisipeloide e di solito con nessuna massa palpabile sottostante. La categoria T diventa pTX quando lo stadio patologico è quello di un carcinoma clinicamente infiammatorio (T4d) con biopsia della cute negativa e nessun tumore primitivo

misurabile. Nella classificazione pT la misura del tumore si riferisce alla sua componente invasiva. Se esiste una componente larga in situ (es. 4 cm) ed una componente piccola invasiva (es. 0.5 cm), il tumore è classificato T1a. Un infossamento cutaneo, o una retrazione del capezzolo od altre modificazioni della cute, tranne quelle che caratterizzano i T4, possono verificarsi nei T1, T2 e T3 senza peraltro interferire nella classificazione.

NX

N0 I linfonodi regionali non possono essere valutati (es. precedentemente rimossi).

N1 Nessuna metastasi ai linfonodi regionali.

N2 Metastasi ai linfonodi ascellari omolaterali mobili

N3 Metastasi ai linfonodi ascellari omolaterali, fissi l'uno all'altro o alle strutture circostanti

Metastasi ai linfonodi mammari interni omolaterali

MX

M0 La presenza di metastasi a distanza non può essere valutata

M1 Nessuna metastasi a distanza

Metastasi a distanza (incluse le metastasi ai linfonodi sovraclaveari).

La categoria M1 può essere ulteriormente qualificata secondo le note seguenti:

polmonare	PUL	midollare	MAR
ossea	OSS	pleurica	PLE
epatica	HEP	peritoneale	PER
cerebrale	BRA	cutanea	SKI
linfonodale	LYM	altre	OTH

pTNM Classificazione patologica

pT Tumore primario

La classificazione patologica richiede l'esame del carcinoma primario con assenza di residui tumorali macroscopici ai margini di resezione. Un caso può essere classificato pT solo se si riscontra un tumore microscopico in un margine. Le categorie pT corrispondono alle categorie T.

pN Linfonodi regionali

La classificazione patologica richiede l'asportazione e l'esame almeno dei linfonodi dell'ascella inferiore (I° livello). Questo tipo di dissezione include normalmente 6 o più linfonodi.

pNX I linfonodi regionali non possono essere valutati (non inviati al patologo o precedentemente rimossi)

pN0 Nessuna metastasi ai linfonodi regionali

pN1 Metastasi ai linfonodi omolaterali mobili

pN1a solo micrometastasi, con diametro inferiore a 0,2 cm

pN1b metastasi ai linfonodi, con diametro maggiore di 0,2 cm

pN1bi metastasi a da 1 a 3 linfonodi, con diametro massimo conpreso fra 0,2 e 2 cm.

pN1bii metastasi a 4 o più linfonodi, con diametro massimo compreso fra 0,2 e 2 cm.

pN1biii estensione del tumore oltre la capsula di una metastasi linfonodale con diametro inferiore ai 2 cm.

pN2 Metastasi ai linfonodi ascellari omolaterali, fissi l'uno all'altro ed alle strutture circostanti

pN3 Metastasi ai linfonodi mammari interni omolaterali

pM Metastasi a distanza

La categoria pM corrisponde alla categoria M.

Suddivisione in stadi

Stadio 0	Tis	N0	M0
Stadio I	T1	N0	M0
Stadio IIa	T0	N1	M0
	T1	N1	M0
	T2	N0	M0
Stadio IIb	T2	N1	M0
	T3	N0	M0
Stadio IIIa	T0	N2	M0
	T1	N2	M0
	T2	N2	M0
	T3	N1,N2	M0
Stadio IIIb	T4	qualsiasi N	M0
	qualsiasi T	N3	M0
Stadio IV	qualsiasi T	qualsiasi N	M1

G. Grado istopatologico

GX Il grado di differenziazione non può esser valutato
G1 Ben differenziato
G2 Moderatamente differenziato
G3 Poco differenziato
G4 Indifferenziato

R. Classificazione

L'assenza o la presenza di tumore residuo dopo trattamento può essere descritto con il simbolo R.

RX La presenza del tumore residuo non può essere valutata
R0 Nessun tumore residuo
R1 Tumore microscopico residuo
R2 Tumore macroscopico residuo

Diagnostica strumentale

La diagnostica strumentale delle affezioni della mammella si basa su numerose tecniche strumentali (Tab. 6), alcune ormai obsolete, altre mai assurte a tecniche routinarie, altre ancora in fase di studio, quali la Risonanza Magnetica, l'Eco-doppler pulsato, la Tomografia Computerizzata, la Ecografia per trasmissione, la Termografia a microonde etc. Allo stato attuale le tecniche che più comunemente vengono utilizzate, in modo esclusivo o ad integrazione dell'esame clinico, sono la mammografia, la termografia, la diafanoscopia, l'ecografia (Tab. 7). Il ricorso alle tecniche strumentali ai fini diagnostici sta diventando sempre più frequente in senologia per almeno tre motivi:

-è utile diagnosticare in modo corretto ma atraumatico le affezioni benigne. Considerando il numero sempre maggiore di donne che affluisce ai centri di diagnostica senologica, la molteplicità e la frequenza delle affezioni benigne, il fatto che l'esame clinico non può fornire la certezza della benignità, si dovrebbe eseguire un numero enorme di agoaspirati o di biopsie. I costi sarebbero inaccettabili e le donne finirebbero per rifiutare continui controlli traumatici;

-è necessario diagnosticare le lesioni maligne in tempo utile alla cura, e quindi prima che le stesse siano apprezzabili clinicamente;

-esistono infine carcinomi anche voluminosi che non sono apprezzabili clinicamente perchè mascherati da lesioni benigne o perchè situati profondamente in mammelle voluminose o tese per congestione; anche questi meritano diagnosi e cura.

Ispezione	Scintigrafia	Armonizzazione ecotomografica
Palpazione	Citologia	Termografia a microonde
Esame bioptico	Cistografia gassosa	Electron radiography system
Doppler	TAC	Xerotomografia
Mammografia	Angiografia	Fotografia agli infrarossi
Xeromammografia	Diafanoscopia	Nuclear magnetic resonance
Teletermografia	Galattografia	Cristotermografia
	Pangrafia	

Tabella 6. Tecniche proposte per lo studio delle affezioni della mammella.

Esame clinico
Mammografia
Termografia
Ecografia
Diafanoscopia
Esame citologico-Esame bioptico

Tabella 7. Tecniche più comunemente impiegate nella diagnostica delle affezioni della mammella.

Scopo di questa nota non è proporre una rassegna sintetica delle varie tecniche strumentali, ricordandone con metodo le apparecchiature, le varianti tecniche e le diverse metodologie d'esame, tutti gli aspetti di semeiologia etc. Ciò non tanto perchè questi argomenti sono di stretta competenza dello specialista, quanto soprattutto per il fatto che la letteratura abbonda di pubblicazioni di facile reperimento e consultazione. Verranno quindi soprattutto ricordati quegli argomenti e quegli aspetti delle tecniche che si crede debbano rappresentare il bagaglio culturale di qualsiasi medico e che possano mettere lo stesso in condizioni di rappresentare un valido interlocutore tra Paziente e specialista diagnosta, e tra momento diagnostico e momento terapeutico. Non sembra infatti necessario che tutti i medici sappiano come si manifestano radiologicamente o ecograficamente un carcinoma od un fibroadenoma, mentre è certamente più importante che essi conoscano alcune problematiche delle diverse tecniche in modo da poter porre correttamente l'indicazione alle stesse e da saper meglio valutare i risultati e proporre, quando necessario, la giusta terapia.

Mammografia

L'esame radiologico della mammella permette l'esplorazione globale e sfrutta l'assorbimento differenziale delle radiazioni ionizzanti da parte delle strutture normali e patologiche.

Tecniche e metodologia

Apparecchiature

Lo studio radiologico della mammella richiede la messa in atto di numerosi accorgimenti, sia tecnici che metodologici, al fine di ovviare ai problemi che derivano dallo scarso contrasto intrinseco delle strutture normali e patologiche di questo organo e dalla necessità di evidenziare alterazioni di piccole dimensioni. Tali problemi sono aggravati dal diverso spessore della mammella e dalla necessità di contenere la dose assorbita essendo la ripetizione periodica della mammografia condizione indispensabile per la diagnosi precoce dei tumori.

La radiografia diretta della mammella può essere eseguita con due tecniche diverse: la prima e la più diffusa, mammografia, è caratterizzata dalla registrazione dell'immagine su pellicola; la seconda, xeromammografia, sfrutta per la registrazione dell'immagine una placca al selenio.

La mammografia deve essere eseguita con i *mammografi*. Ciò significa che non si può considerare mammografia l'esame radiologico della mammella eseguito con i comuni apparecchi di radiologia, anche se in vario modo adattati. Allo stato attuale si può affermare che l'evoluzione tecnologica di questi ultimi anni ha messo a disposizione apparecchiature veramente idonee a fornire immagini molto ricche di informazioni

Apparecchiature:	Riduzione del diametro del fuoco Microfuoco da 100m Anodo rotante e maggiore potenza Aumento della distanza fuoco-film Esposimetro automatico Griglia mobile
Sistemi di registrazione:	Schermi alle terre rare Pellicole più sensibili Sviluppo automatico
↓ **Riduzione delle dosi**	↓ **Migliore qualità** **Maggiori informazioni**

Tabella 8. Evoluzione tecnologica della mammografia (1970-1980).

(Tab. 8). Rispetto ai mammografi di prima generazione, i cambiamenti particolarmente qualificanti delle nuove apparecchiature per mammografia sono:

-adozione dell'anodo rotante e maggiore potenza: ciò permette di utilizzare tempi di esposizione più brevi con conseguente riduzione della sfumatura di movimento ed aumenta la resa degli schermi di rinforzo con consenguente riduzione della dose;

-maggiore distacco fuoco-film, con conseguente riduzione della sfumatura geometrica e della dose;

-riduzione del diametro della macchia focale con conseguente riduzione della sfumatura geometrica;

-controllo automatico dei tempi di esposizione, con riduzione degli errori;

-possibilità di utilizzare una griglia mobile, con riduzione delle radiazioni diffuse nelle mammelle voluminose;

-compressione motorizzata a pedale, per posizionare meglio ed in più breve tempo la mammella utilizzando ambedue le mani;

-presenza di un microfuoco del diametro di 100 micron per poter eseguire un ingrandimento diretto;

-accessorio per centraggio in radiostereotassi di piccole lesioni.

Anche i sistemi di registrazione dell'immagine sono cambiati e soprattutto sono stati determinanti l'introduzione degli schermi di rinforzo alle terre rare ed una maggiore attenzione al trattamento delle pellicole. Tutti questi cambiamenti hanno permesso di raggiungere un risultato difficile in radiologia: la riduzione della dose ed il contemporaneo miglioramento della qualità delle immagini e quindi del potere di informazione. Importante è comunque la metodologia di esecuzione dell'esame che deve essere ineccepibile; una metodologia non corretta può infatti vanificare tutti i vantaggi offerti dalle nuove apparecchiature.

Xeromammografia

Mentre nella radiografia convenzionale la registrazione e la riproduzione delle immagini avvengono su una pellicola formata da un supporto di poliestere rivestito da un lato o da ambedue da una emulsione di alogenuro d'argento, sensibile sia ai raggi X che alle radiazioni luminose, in xeroradiografia la registrazione dell'immagine avviene su una lastra metallica, di solito in alluminio, la quale è rivestita da un sottile strato di selenio amorfo depositato uniformemente. Da questa lastra l'immagine viene trasferita, per l'osservazione, ad un foglio di carta sfruttando un procedimento a secco (xero=asciutto). Recentemente sono state messe in commercio nuove piastre xeroradiografiche, più sensibili, ed una nuova apparecchiatura (System 175) che utilizza uno sviluppo liquido. Con questi nuovi sistemi, rispetto ai precedenti, si ottengono immagini con maggiore definizione e con dosi di esposizione notevolmente ridotte.
Le caratteristiche particolari dell'immagine xeroradiografica che la differenziano dall'immagine registrata su pellicola sono la accentuazione del contrasto dei contorni (effetto bordo) e la grande latitudine di esposizione. L'effetto bordo migliora la visibilità dei contorni di strutture di densità diversa rispetto ai tessuti contigui e quindi facilita la percezione di particolari, anche a basso contrasto, ma ben delimitati. La grande ampiezza di esposizione permette di vedere contemporaneamente tessuti di densità molto variabile, quali ossa e tessuti molli.
Queste caratteristiche del sistema xero, associate alla più facile lettura degli xeromammogrammi, avevano fatto ipotizzare una maggiore efficacia diagnostica di questa tecnica rispetto alla mammografia su film. In effetti, prima del ricorso agli schermi di rinforzo, le immagini xeromammografiche contenevano molte più informazioni delle mammografie su film e negli anni settanta la xeromammografia fu la tecnica più adottata nei centri di screening (59).
La successiva introduzione degli schermi di rinforzo, l'evoluzione delle apparecchiature mammografiche e l'uso di nuovi sistemi di registrazione dell'immagine hanno migliorato notevolmente l'immagine su film ed infatti, in tutti i centri nei quali è stato possibile fare un confronto diretto tra le due tecniche non si sono riscontrate differenze di correttezza diagnostica (Fig. 8).
Naturalmente è anche possibile, conoscendo i presupposti delle due tecniche, evidenziare alcune indicazioni elettive per la mammografia su film, ma le due tecniche non

Figura 8. Microcalcificazioni maligne. Buona evidenziazione delle stesse sia nella mammografia su film (A) sia nella xeromammografia (B).

vanno intese come tecniche complementari ma come varianti della stessa tecnica. L'unica vera differenza tra le due tecniche è di tipo dosimetrico poiché i nuovi schermi di rinforzo alle terre rare / film permettono di ottenere ottime immagini con dosi inferiori a quanto ottenibile con i nuovi sistemi xero. E' pur vero peraltro che le dosi sono talmente basse anche con il sistema xero da non creare problemi di rischio cancerogenetico.

Mammografia digitale

La digitalizzazione rappresenta sicuramente lo sbocco naturale di tutta la radiologia convenzionale poichè la trasformazione delle informazioni da toni di grigi a segnali elettrici numerici e la loro manipolazione con computer permettono di ottenere risultati sorprendenti: facile correzione degli errori di esposizione, ingrandimento di particolari per aumentare la visibilità del dettaglio, inversione, sottrazione, selezione e trasmissione delle immagini in tempo reale. L'applicazione in mammografia della radiologia numerica può avvenire in tre modi:

A-conversione dei radiogrammi originali in formato digitale, mediante scansione con un sensore ad alta risoluzione, con successiva possibilità di visualizzare l'intero range dinamico della pellicola e di varie manipolazioni.

B-sistemi di digitalizzazione diretta con impiego di detettori di superficie su placca in sostituzione dei sistemi schermo-film. Viene impiegata una lastra flessibile ricoperta di fosfori fotosensibili; i fosfori immagazzinano l'energia ricevuta dalle radiazioni e, quando stimolati con raggio laser, producono una radiazione luminosa proporzionale all'energia assorbita; la radiazione luminosa viene quindi fotomoltiplicata e trasformata in una serie di segnali elettrici. I segnali elettrici numerici, con l'aiuto di un computer, vengono elaborati, visualizzati direttamente su un monitor ad alta definizione o su pellicola. La lastra fotosensibile può essere riutilizzata molte volte previa cancellazione della energia residua. Tale sistema è già in commercio e fornisce immagini di buona qualità, con ottima resa delle strutture a basso contrasto e dosi notevolmente ridotte, ma la sua diffusione per il momento è rallentata dal costo.

C-sistemi di digitalizzazione diretta a scansione. Si basano sulla scansione della mammella con un sottile pennello di radiazioni ben collimate (Minimal Dose Digital Breast Radiography). Permettono di ottenere immagini altamente definite e contrastate con dosi di solo 0,05 rad alla cute. Il contrasto elevato è dovuto al fatto che i detettori vedono principalmente i fotoni che attraversano le sezioni irradiate e non sono influenzate dalle radiazioni diffuse; la bassa dose è la conseguenza dell'alta sensibilità dei detettori. E' ancora in fase di sperimentazione ed il suo maggior limite è rappresentato dalla lentezza di tempo di scansione.

Tempo dell'esame

La mammografia andrebbe eseguita, possibilmente, in fase preovulatoria, prima cioé che l'accumulo di acqua nei tessuti mammari diventi tale da ridurre il già scarso contrasto naturale e quindi la capacità di percezione di piccoli particolari e la corretta

analisi dei loro contorni. In fase preovulatoria il contenuto idrico mammario è inferiore e l'organo può subire anche una compressione maggiore. L'evoluzione dei sistemi di registrazione ha reso peraltro meno categorica questa metodologia di lavoro.

Compressione

Durante l'esame la mammella viene compressa. La compressione deve essere vigorosa e ciò comporta sicuramente del fastidio per la Paziente e talvolta anche dolore, ma i vantaggi offerti dalla compressione, ai fini della qualità delle immagini e del contenimento della dose, sono irrinunciabili (Tab. 9).

Maggior contrasto
Minor sfumatura geometrica
Minor sfumatura di movimento
Dose di radiazioni inferiori
Uniforme spessore e quindi uniformi valori di annerimento
Dissociazione e migliore analisi delle strutture

Tabella 9. Vantaggi della compressione.

Informando la donna della necessità di comprimere la mammella e dei relativi vantaggi, in genere il senso di fastidio è meglio sopportato ed accettato. E' necessario anche informare la donna che la compressione esercitata in modo progressivo non è da intendersi un trauma per la mammella, e non sarà mai causa di danni futuri. In alcuni casi la compressione può anche provocare qualche modesta ecchimosi superficiale che non richiede alcuna terapia particolare. I vantaggi della compressione sono tali che, in casi di congestione notevole e di grave mastodinia, è consigliabile rinviare l'esame di qualche giorno ed eseguirlo dopo terapia decongestionante.

Bilateralità dell'esame

Salvo casi particolari, controlli ravvicinati per chiarire un dubbio o mancanza anatomica di una mammella, l'esame deve essere sempre eseguito su ambedue le mammelle. Tale necessità deriva sia dal fatto che non conosciamo un quadro mammografico da poter definire normale cui far riferimento come termine di confronto, sia dal fatto che i primi segni di una lesione mammaria possono essere talmente modesti o poco specifici che solo il confronto con i settori simmetrici controlaterali permettono di rilevarli, sia infine dal fatto che nella mammella controlaterale può celarsi una lesione non ancora palpabile.

Numero di proiezioni

La notevole eterogeneità delle strutture formanti la mammella e la possibile conseguente influenza reciproca sull'assorbimento delle radiazioni, la variabile sovrapposizione delle diverse strutture, la forma stessa della mammella, etc, rendono necessaria l'esecuzione di più proiezioni per evitare che piccoli foci di patologia non vengano rilevati. Le proiezioni usualmente impiegate sono la cranio-caudale, con film al di sotto della mammella che viene compressa dall'alto; la proiezione medio-laterale con film posto sul lato esterno della mammella; la proiezione obliqua di 30° circa, con film posto contro il quadrante infero-esterno della mammella. Di estrema utilità sono le proiezioni mirate su aree dubbie con limitatori compressori di piccolo diametro in modo da ridurre il volume delle mammella ed aumentare il contrasto e la definizione.
Non trova più indicazione la proiezione per lo studio del cavo ascellare, per la ricerca e lo studio di eventuali linfonodi, sia perchè l'esplorazione diretta è sempre incompleta, sia perchè non esistono segni elementari di semeiologia (forma, dimensioni, contorni) capaci di differenziare i linfonodi metastatici da quelli normali (29).
In mammografia di routine su Pazienti asintomatiche, è necessario eseguire almeno due proiezioni, la cranio-caudale, che consente la corretta esplorazione dei settori mediali, e la obliqua medio-laterale che è la più idonea per l'esplorazione del quadrante supero-esterno della mammella, sede percentualmente più interessata da processi patologici. Il ricorso come primo approccio ad un'unica proiezione, in genere l'obliqua, può essere consentita solo nelle donne di età inferiore ai 35 anni ed in mancanza di un chiaro quadro clinico di patologia focale. In questo caso infatti la proiezione unica può essere sufficiente per confermare la negatività clinica o per evidenziare focolai di microcalcificazioni (ben visibili anche in mammelle radiologicamente dense) o altra patologia focale che richiede un completamento dell'esame.
In presenza di patologia focale evidente clinicamente, ed in caso di primo esame su paziente autoselezionatasi, può essere indicato l'approccio di routine con tre proiezioni, anche per cercare di evitare di richiamare la Paziente per ulteriori accertamenti, essendo questi richiami sempre causa di notevole ansia.

Impiego della griglia

Un cospicuo numero delle radiazioni ionizzanti che giungono sul film, fino al 50%, non derivano direttamente dal tubo radiogeno ma da sorgenti secondarie che si creano nella mammella stessa al momento del passaggio del fascio radiante. Queste radiazioni, definite secondarie, causano un notevole degrado sia del contrasto dell'immagine, e quindi della possibilità di percezione dei particolari, sia della definizione. E' necessario quindi mettere in atto accorgimenti utili a ridurre l'effetto negativo delle radiazioni secondarie. A tal fine, poichè l'entità delle stesse dipende dal volume dell'organo irradiato, diventa determinante una valida compressione della mammella, come già ricordato. Nei casi di mammelle più voluminose, il cui spessore in fase di compressione superi i 4-5 cm, è indicato interporre tra mammella e radiogramma una griglia formata da lamelle di piombo disposte verticalmente, alternate a lamelle radiotrasparenti.

Poichè infatti le radiazioni diffuse hanno decorso più obliquo rispetto alle radiazioni che derivano direttamente dall'anodo, vengono intercettate in buona parte dalle lamelle di piombo. Tali lamelle, per quanto sottili sono visibili sul radiogramma; con i nuovi mammografi è possibile usare delle griglie che si spostano durante l'esposizione per cui le lamelle vengono cancellate dal movimento e non disturbano l'immagine.
Il ricorso alla griglia comporta dei vantaggi sull'immagine, in termini qualitativi, di discreta entità, ma ancora non è stato quantificato il reale contributo in termini quantitativi, cioè di informazione. Per questo motivo, e poiché l'impiego della griglia comporta una maggiore dose di radiazioni (vedi Tab. 16) sembra consigliabile, alla luce delle attuali conoscenze, ricorrere a questo artifizio non di routine ma solo nei casi di mammelle voluminose. E' prevedibile che l'introduzione di nuovi sistemi di registrazione più sensibili e sopratutto l'adozione in mammografia di pellicole bi-emulsione e di doppio schermo di rinforzo permetteranno di utilizzare di routine la griglia senza problemi di tipo dosimetrico.

Problemi particolari in mammografia

Refertazione

Il referto radiologico deve essere stilato con molta attenzione anche perché esso, pur essendo indirizzato ad un medico, è letto dalla paziente ed il ricorso a perifrasi oppure a sigle aumentano il sospetto e la diffidenza (76). Il referto radiologico deve essere costituito da due parti, la prima descrittiva, la seconda conclusiva.
La parte descrittiva deve essere esauriente ma sintetica, precisa ed obiettiva. Essa deve indicare in modo chiaro l'esistenza o meno di una lesione, le sue dimensioni, l'eventuale plurifocalità, le principali caratteristiche semeiologiche. La sede della lesione deve essere precisata con cura, ma bisogna assolutamente evitare di disegnare sui radiogrammi frecce o circonferenze, poichè ciò toglie obiettività ad eventuali successivi osservatori. Importante anche, ai fini della strategia chirurgica, è il rilievo e la descrizione di eventuale coinvolgimento dei tessuti contigui, e sopratutto della cute o del piano muscolare.
Le conclusioni non devono mai mancare; nessuna ricca descrizione dei segni può e deve supplire alla conclusione. Esistono quadri radiologici e clinico-radiologici tipici di alcune affezioni della mammella, sia benigne che maligne; in questi casi la diagnosi conclusiva può essere molto precisa, ma ciò in realtà non è indispensabile. Nello stilare le conclusioni bisogna soprattutto tener presente le conseguenze delle stesse e quindi è di primaria importanza indicare chiaramente l'assenza di lesioni, oppure, in presenza di esse la benignità o l'eventuale sospetto. Nel caso di lesioni di tipo benigno, è indispensabile specificare se la diagnosi è certa oppure se è solo una ipotesi. Bisogna invece evitare di voler correlare a tutti i costi le immagini radiologiche con i diversi quadri anatomo-patologici delle displasie, e soprattutto non è accettabile il suggerimento dei controlli periodici legati a particolari quadri radiologici che vengono definiti a rischio da alcuni Autori (96). Allo stato attuale delle conoscenze, poichè non conoscia-

mo i quadri radiologici che potrebbero essere considerati come precancerosi (27, 46), l'unico vero rischio che corre una donna con una mammella radiologicamente densa per displasia è quello che deriva dalla maggiore possibilità di errore per non visibilità della lesione in atto. Giova ricordare che la scoperta di alterazioni che possono considerarsi a maggior rischio spetta solo all'anatomo-patologo, come reperto casuale e fortuito, poiché di esse non è possibile dare una descrizione né clinica, né mammografica, né termografica, né diafanoscopica, né ecografica.

Archiviazione dei radiogrammi

La necessità già ricordata di poter disporre di un quadro di riferimento per poter rilevare lesioni iniziali ed ancora poco specifiche, consiglia la conservazione dei radiogrammi in archivi centralizzati. Ciò evita non solo il possibile smarrimento dei radiogrammi ma anche il facile deterioramento degli stessi. Mentre in radiologia convenzionale infatti si usano le pellicole con doppia emulsione, cioé con immagine presente su ambedue i lati della pellicola, in mammografia vengono impiegate pellicole mono-emulsione e cioé con immagine solo da un lato, come nel caso dei negativi fotografici. Tale artifizio consente di ottenere immagini con maggior definizione, ma rende particolarmente delicato il documento poichè l'alterazione per qualsiasi motivo (graffi, umidità, etc) dell'unica immagine presente comporta irrimediabilmente la perdita dell'informazione. Nell'interesse della Paziente è quindi conveniente che i centri di mammografia abbiano disponibilità di adeguati ambienti da adibire ad archivio. La difficile interpretazione del mammogramma rende peraltro superflua, salvo casi particolari, l'osservazione del quadro da parte di altri medici e specialisti, e persino anche da parte di altri radiologi non addestrati alla lettura dei mammogrammi. E' indubbio naturalmente che i radiogrammi originali debbano essere consegnati in caso di consulenza per quadri dubbi oppure nel caso in cui il successivo controllo mammografico venga eseguito in altra sede. In tutti gli altri casi di richiesta dei mammogrammi, come talora può essere necessario ai fini dell'atto chirurgico, sembra più conveniente consegnare dei duplicati sui quali è bene sia segnato chiaramente il quadrante (mediale, laterale, superiore, inferiore) e sia indicata con frecce la lesione. A tal proposito è peraltro da ricordare che l'osservazione diretta del quadro mammografico da parte del chirurgo può essere vantaggioso solo ai fini della più precisa identificazione della estensione della lesione, sopratutto nel caso di lesioni a più foci, poiché scarso è l'aiuto in termini di reperimento di lesione piccola a causa del diverso decubito della Paziente e della compressione e spostamento delle parti superficiali della mammella durante la mammografia.

Mammella "densa giovanile"

Si sente frequentemente ripetere che non c'è indicazione a sottoporre a mammografia le donne giovani perché la mammella, ricca di ghiandola, è radiologicamente densa e quindi l'esame è poco affidabile. Ciò si verifica in realtà in una discreta percentuale di casi ma non è certamente la regola e parlare di mammella "densa giovanile" è comunque

errato come sarebbe errato parlare di mammella “adiposa senile”. L’entità della componente parenchimo-stromale infatti non è da intendersi in stretta relazione con l’età anagrafica della Paziente, ma in relazione allo stato ormonale della stessa ed alla risposta della mammella agli ormoni. La dizione mammella “densa giovanile” riconosce due motivazioni ormai ampiamente superate:

a-motivazioni di ordine tecnico. Le mammografie eseguite negli anni ’70, con apparecchi non dedicati e senza il ricorso agli schermi di rinforzo, avevano un tale basso contrasto già in condizioni normali che naturalmente lo stesso diventava inaccettabile nelle donne più giovani, con mammelle più ricche di tessuto parenchimo-stromale e funzionalmente più attive e quindi più ricche di acqua. E’ sufficiente a tal fine confrontare i risultati dello screening americano degli anni settanta (BCDDP) con i risultati dello screening compiuto nella città di New York negli anni sessanta (HIP) (Tab.10). La migliore tecnica mammografica ha permesso una maggiore correttezza diagnostica delle donne di età inferiore ai 50 anni.

b-motivazioni causate dal tipo di mammelle esaminate. In un recente passato la mammografia veniva eseguita solo su pazienti sintomatiche e quindi, soprattutto al sotto dei 50 anni, alla mammografia ricorrevano solo le donne affette da mastosi di discreta entità. Il frequente riscontro di corpus mammae radiograficamente denso fu messo in relazione all’età della paziente e non alla sua “mastopatia”, che sappiamo manifestarsi proprio come addensamento disomogeneo del corpus mammae. Oggi alla mammografia ricorrono con sempre maggiore frequenza, per motivi di prevenzione e quindi in assenza di sintomatologia clinica, anche le donne al di sotto dei 50 anni. L’esplorazione radiologica di mammelle normali in donne giovani ha permesso di osservare che in questa fascia di età, e soprattutto al di sopra dei 30 anni, sono ugualmente frequenti sia le mammelle costituite prevalentemente da tessuto grassoso (aspetto definito tipico delle donne anziane) sia le mammelle la cui componente parenchimo-stromale, pur essendo ben apprezzabile, ha una distribuzione ed una entità tale da non ridurre l’affidabilità della tecnica come avviene nelle mammelle dense (Tab. 11) (57).

In pratica, anche se ovviamente è più frequente trovare mammelle radiologicamente dense nelle donne più giovani rispetto alle donne di maggiore età, il riscontro di adiposità mammaria non rappresenta più una sorpresa al di sotto dei 30-35 anni, e non sembra proponibile dire a queste donne che hanno una mammella “adiposa-senile”. Al di sopra dei 50 anni la frequenza di mammella adiposa e quindi radiotrasparente è sicuramente maggiore, e ciò aumenta l’efficacia della mammografia, ma fra i 35 ed i 50 non è possibile ritrovare un quadro mammografico prevalente. Resta vero che al di sotto dei 40 anni, salvo casi particolari, non c’è indicazione ad eseguire una

Età		40-49	50-59
BCDDP	1973	85,4%	91,8%
HIP	1962	38,8%	60,0%

Tabella 10. Correttezza della mammografia in relazione ad età e tecnica.

	<30 anni 407 casi	31-40 anni 405 casi
Adiposo	9%	26%
Nodulare	54%	62%
Denso	37%	12%

Tabella 11. Aspetto mammografico in relazione all'età.

mammografia, ma tale scelta non dipende dalla scarsa affidabilità della tecnica quanto dalla inutilità del ricorso alla stessa. Resta anche vero il fatto che al di sotto dei 35-40 anni la diagnosi mammografica di carcinoma è gravata da un numero maggiore di errori, ma ciò non è da mettersi in relazione a problemi tecnici quanto soprattutto al fatto che nell'età più giovane in genere i carcinomi riscontrati hanno modeste dimensioni: la minore affidabilità quindi è in relazione alla difficoltà di diagnosticare i tumori di piccole dimensioni, ma ciò accade con qualunque tecnica (30).

Rischio da mammografia

Il problema della possibile cancerogenesi mammaria fu posto da Bailar (5) nel 1976 a seguito dei numerosi programmi di screening mammografico che erano stati avviati dopo i risultati positivi ottenuti con lo screening iniziato nel 1962 a New York. Bailar cercando di quantificare il rischio che poteva derivare alla popolazione da uno screening mammografico, ipotizzò, sulla scorta dei risultati diagnostici e delle dosi di quella mammografia, un danno superiore al beneficio, soprattutto nelle donne di età inferiore ai 50 anni. Tali catastrofiche ipotesi, da un lato rallentarono la diffusione della mammografia ma dall'altro stimolarono l'evoluzione della tecnica stessa con la messa a punto successiva di apparecchiature e di sistemi di rivelazione capaci di fornire immagini di migliore qualità, e quindi con vantaggi diagnostici, a dosi notevolmente inferiori.
Volendo ben chiarire il problema del rischio cancerogenetico da radiazioni ionizzanti bisogna ricordare, innanzitutto, che esiste realmente la dimostrazione dell'effetto cancerogenetico delle radiazioni ionizzanti. Gli studi epidemiologici sulle popolazioni sopravissute alla esplosione atomica e su pazienti sottoposte per vari motivi a radioscopie ripetute, a radioterapia, hanno chiaramente evidenziato un aumento di incidenza del carcinoma mammario nelle donne esposte. Va subito detto, peraltro, che la dose di radiazione assorbita da queste donne superava notevolmente i 90 cGy, e che i carcinomi in eccesso erano stati osservati solo nel gruppo di donne di età inferiore ai 30 anni. E' praticamente impossibile quantificare con certezza cosa possono provocare pochi decimi di cGy in donne di età superiore ai 40 anni. Per cercare di rispondere a questo quesito si possono fare estrapolazioni matematiche, avanzare varie ipotesi di rapporto fra dose e rischio, ma bisogna tener sempre presente che si tratta di ipotesi e non di dati certi.
E' consuetudine approntare le stime di rischio ipotizzando il massimo danno possibile, e cioé accettando che piccole dosi erogate con lunghi intervalli possano provocare, in proporzione, gli stessi effetti di una grossa dose erogata in breve tempo od in tempo unico. Recenti studi epidemiologici sulle sopravvissute all'esplosione atomica hanno peraltro evidenziato che questo tipo di estrapolazione, definita lineare, esprime un rischio superiore a quello effettivo, ma, in mancanza di dimostrazioni sicure, si preferisce accettare il rischio massimo. Ciò permette di essere sicuri che gli effetti negativi non potranno essere mai superiori di quanto calcolato, e forse facilita anche le operazioni di calcolo. La National Academic of Science ed il National Cancer Institute, applicando il modello lineare, hanno stimato che la dose di 1 cGy assorbita per mammografia da un

milione di donne potrebbe provocare un eccesso di 7.5 carcinomi per anno nelle donne di età inferiore ai 35 anni, ed un eccesso di soli 3.5 carcinomi per anno nelle donne di età superiore ai 35 anni (90). L'eccedenza di carcinomi si manifesterebbe dopo un periodo di latenza superiore di 10 anni.
La diversità di rischio in rapporto all'età della mammografia deriva dalla constatazione che tutti gli studi epidemiologici hanno dimostrato una minore radiosensibilità della mammella dopo i 30 anni; inoltre, considerando il lungo periodo di latenza, con l'aumento dell'età si riducono naturalmente gli anni di vita durante i quali il rischio può trasformarsi in carcinoma e quindi il rischio decresce ancora con l'aumentare dell'età. Oltre che con l'età, il rischio sarà strettamente correlato alla entità della dose per cui esso va valutato in rapporto alla dose realmente assorbita al momento dell'esame (Tab. 12).

Dose	N. di carcinomi radioindotti su un milione di donne
2	96
0.8	38.4
0.6	28.4
0.3	19.2

Tabella 12. Stima del rischio in relazione alla dose.

Orbene, come già accennato, l'evoluzione tecnologica della mammografia in questi ultimi anni è stata veramente notevole. Agli albori della mammografia, nel 1960, la dose per radiogramma era certamente elevata, sia in senso assoluto sia nei confronti degli altri esami radiologici (Tab 13).

	Filtrazione mm	**Tecnica**	**Dose cute**	**Dose al piano medio**	**Dose media al tessuto**
1960	0,03 Mo	mammografia	8,00	0,85	1,60
1969	0,7 Al	xero	3,00	0,55	0,82
1970	1,5 Al	xero	1,57	0,47	0,70
↓	2,0 Al	xero pos.	0,85	0,21	0,40
	2,0 Al	xero neg.	0,60	0,15	0,28
1977	0,03 Mo	mammografia con schermi di rinforzo "lo dose I"	1,26	0,093	0,14
1978		mammografia con schermi di rinforzo alle terre rare	0,64	0,047	0,074
↓			0,57	0,042	0,066
			0,52	0,032	0,060
			0,37	0,027	0,043

Tabella 13. Dosi con radiografia mammaria (cGy).

Con l'introduzione della xeromammografia si ottenne una prima sostanziale riduzione della dose. Negli anni successivi la filtrazione aggiuntiva in xeromammografia permise di ridurre ulteriormente la dose, ma la vera innovazione si ottenne con l'introduzione in mammografia degli schermi di rinforzo alle terre rare. Il progresso è continuato senza soluzione di continuità in tutti questi anni e la dose alla cute è passata da 8 cGy a qualche decimo di cGy. L'uso dei microdosimetri al fluoruro di litio ha permesso inoltre di valutare in modo più corretto la dose realmente assorbita dal tessuto ghiandolare; si è così evidenziato che in mammografia, in relazione alla particolare qualità del fascio radiante, la dose incidente alla cute è sensibilmente più alta della dose al piano medio e della dose media al tessuto: sono invece proprio questi i valori da considerare ai fini del calcolo degli eventuali effetti cancerogenetici. Agli attuali livelli di dose il rischio appare estremamente basso. In effetti, con una dose ghiandolare di 0,1 cGy, l'esame di 1.000.000 di donne di 40 anni di età, potrebbe comportare un aumento di dieci carcinomi per tutta la durata della vita di queste donne. All'età di 50 anni, la stessa mammografia potrebbe indurre solo 7 carcinomi in eccesso, e così via. Il confronto con l'entità di questo rischio e l'incidenza naturale annuale del carcinoma della mammella, negli stessi gruppi di donne, dimostra chiaramente che le dimensioni del rischio sono veramente trascurabili (Tab. 14)

Età della esposizione	N. Ca Radioindotti per tutta la durata della vita	Incidenza naturale annuale
40	10	800
50	7	1800
60	4	2400
70	2	2950

Tabella 14. Cancerogenesi radioindotta. Entità del rischio e confronto con l'incidenza naturale (su 1.000.000 di donne-dose 0,1 cGy).

Accettando infatti l'estrapolazione lineare, si può calcolare che una donna debba sottoporsi a centinaia di mammografie prima che il suo rischio naturale aumenti solo dell'1% (Tab. 15) (44). Né il ricorso ad artifizi metodologici quali l'impiego della griglia e l'ingrandimento mammografico diretto possono creare serie preoccupazioni dosimetriche (Tab. 16). Questi accorgimenti vengono infatti applicati solo ad una piccola e selezionata parte della popolazione e in nessun caso la dose al tessuto mammario supera l'entità di 1 cGy, dose massima accettabile secondo il National Cancer Institute. Tali dosi inoltre, come ricordato, possono essere ulteriormente ridotte ricorrendo alla griglia mobile, quando possibile, ed utilizzando per l'I.M.D. schermi di rinforzo più sensibili (T6, T8, Medium) rispetto a quelli meno sensibili ma a maggior definizione impiegati in mammografia standard (Tab. 17).
Naturalmente l'eventuale rischio da mammografia va correlato con i benefici derivanti

Dose (cGy)	Numero di mammografie necessarie per aumentare il rischio naturale dell'1%
1	13
0.5	26
0.3	39
0.06	195
0.04	300

Tabella 15. Stima del rischio da mammografia.

Tecnica	Dose al piano medio
Convenzionale	0.03 cGy
Griglia (ratio 5)	0.15 cGy
Ingrandimento 2x	0.30 cGy

Tabella 16. Dosimetria mammaria. Senographe CGR 500T Schermi MIN-R Film OM-A. Istituto di Radiologia-Cattedra di Fisica Medica, Università di Padova.

Ingrandimento 2x Ø F. 100μ				
	MinR-MA	**T6-MA**	**T8-MA**	**Medium-MA**
Dose media (cGy)	0.30	0.20	0.11	0.08
	± 0.06	± 0.04	± 0.02	± 0.02

Tabella 17. Dosimetria mammaria. Senographe 500T CGR. Fantoccio 5cm-HVL-0.3 - DFF 63,5 cm-kVp 28. Istituto di Radiologia-Cattedra di Fisica Medica, Università di Padova.

dall'applicazione della stessa. E' indubbio infatti che ogni rischio, per piccolo che sia può essere accettato solo in cambio di un vantaggio: bisogna cioé fare un bilancio tra rischio e beneficio.
Il rischio, come ricordato viene quantificato mediante ipotesi che tengono conto della dose e dell'età; il beneficio, cioè l'anticipo diagnostico e quindi la riduzione di mortalità, viene quantificato in base ai dati reali osservati nei gruppi di donne sottoposte a screening.
Volendo quantificare i dati, è stato stimato che uno screening mammografico su 1.000.000 di donne di età superiore ai 35 anni, potrebbe forse indurre n. 19,2 carcinomi in eccesso in contrapposizione a 3.600 carcinomi diagnosticati in fase preclinica, 2.900 dei quali considerati curabili; il bilancio sarebbe quindi di 1 vita persa contro 906 vite salvate (Tab. 18) (33).

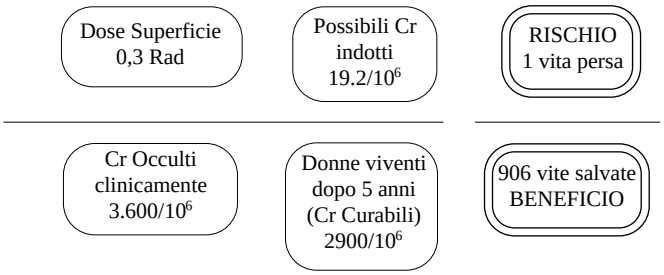

Tabella 18. Stima del rischio in confronto al beneficio da screening mammografico in donne con età superiore ai 35 anni (Feig S. 1977).

Ancora, ed in modo più corretto, si possono valutare gli anni di spettanza di vita guadagnati in rapporto alla spettanza di vita media nota per classe di età. Le stime sulla spettanza di vita evidenziano un guadagno globale di 167 anni di vita per un singolo screening su 20.000 donne di 40 anni (34). Altri (20) hanno stimato che con dosi di 0,1 cGy in donne di 35-39 anni, l'ipotetico rischio da radiazioni sarebbe compensato da una riduzione di mortalità solo del 3%; per donne di età superiore, con la stessa dose, il rischio sarebbe giustificato da una riduzione di mortalità inferiore all'1% (Tab. 19); ed

Età (anni)	0,1cGy	0,3 cGy	0,5 cGy
35-39	3%	16%	25%
40-44	1%	7%	12%
45-49	0,5%	3%	5%

Tabella 19. Percentuale minima di riduzione di mortalità necessaria a compensare il rischio da mammografia.

oggi è ben dimostrato che lo screening mammografico permette di ridurre la mortalità del 40-50%. Inoltre, va anche ricordato che con la nuova mammografia, non solo la dose si è notevolmente ridotta, ma anche la qualità delle immagini è migliorata e quindi si possono ragionevolmente ipotizzare ulteriori vantaggi in termini di riduzione di mortalità e quindi di bilancio.

Al di là di tutti questi calcoli ci sono due constatazioni reali da ricordare:

- non sono mai stati osservati carcinomi in eccesso in donne irradiate di età superiore ai 29 anni, nemmeno per alte dosi;
- il primo screening mammografico è stato iniziato nel 1962, e 32.000 donne furono sottoposte a mammografia periodica per 5 anni ricevendo, per esposizione, dosi circa 30 volte superiori a quelle necessarie per ottenere una buona mammografia oggi. Sono passati oltre venti anni e quindi il periodo di latenza necessario ad osservare carcinomi radioindotti è stato ampiamente superato. Se le ipotesi di Bailar fossero state corrette,

oggi dovremmo osservare in questo gruppo di donne una maggior incidenza di carcinomi, ed invece in questo gruppo di donne di evidenzia solo una significativa riduzione di mortalità per carcinoma (83). E' pur vero che il numero di donne sottoposte a mammografia nel primo screening è da considerarsi insufficiente ai fini della esclusione del rischio con significatività statistica, ma comunque non è scorretto affermare che *non sono noti carcinomi indotti da mammografie* , nemmeno se eseguite ripetutamente e con dosi elevate. Con i nuovi sistemi inoltre, le dosi assorbite da una donna che esegua la mammografia ogni anno per tutto il periodo utile alla prevenzione, sono inferiori a quelle assorbite con una sola mammografia nel 1962.

Si può concludere quindi che una donna può sottoporsi a mammografia senza timori, soprattutto oggi che la dose necessaria per ottenere una buona mammografia con le nuove tecnologie è molto bassa: basti pensare che chi trascorre alcuni giorni in montagna assorbe una dose di radiazioni naturali a volte superiori a quella dovuta alla mammografia. Parlando di screening mammografico quindi non è più il caso di discutere in termini di bilancio rischio / beneficio, ma solo in termini di età di inizio e di periodicità di controlli. In definitiva è solo un problema di costi; naturalmente la sua attuazione o meno dipenderà molto dal valore che si vorrà dare alle numerose donne che ogni anno muoiono ancora per cancro alla mammella.

Non sarà mai sottolineato a sufficienza che quanto scritto è valido solo se la mammografia è eseguita con apparecchiature idonee e con metodologia corretta. A tal fine è necessario mettere in atto rigorosi programmi di controllo di qualità, da applicare con regolare periodicità a tutti gli anelli della catena che portano alla formazione dell'immagine.

Ingrandimento mammografico diretto

Condizione indispensabile per poter eseguire l'ingrandimento mammografico diretto (I.M.D.) è poter disporre di un mammografo con microfuoco di almeno 100 μ. Ciò è indispensabile perché, alle distanze fuoco-film impiegate, un fuoco con diametro maggiore comporterebbe una sfumatura geometrica tale da rendere inapprezzabili i piccoli particolari. Con i nuovi mammografi e con accessori di facile uso oggi è possibile ottenere, in modo semplice, l'I.M.D. di tutta la mammella o di parte di essa. In termini di qualità d'immagine e quindi di informazione, l'I.M.D. permette, in virtù della riduzione relativa del rumore di fondo, della riduzione delle radiazioni diffuse, e la maggior grandezza e quindi migliore percettibilità ottica dei particolari, di ottenere informazioni supplettive non ottenibili in altro modo (Fig. 9).

Tali informazioni consistono nel riconoscimento di un maggior numero di calcificazioni nella migliore analisi della distribuzione e della loro morfologia, nella migliore analisi dei contorni dei nodi e dell'architettura stromale.

L'aumento qualitativo e quantitativo delle informazioni ottenute con I.M.D. si traduce, in campo diagnostico, nella scoperta di carcinomi di piccolissime dimensioni, nella diagnosi più accurata della reale estensione della lesione maligna e nel riconoscimento di lesioni pluricentriche, nella diagnosi più corretta di affezioni benigne e quindi nel risparmio di biopsie inutili (28, 78).

L'I.M.D. comporta un aumentato carico dosimetrico alla mammella. Le dosi assorbite

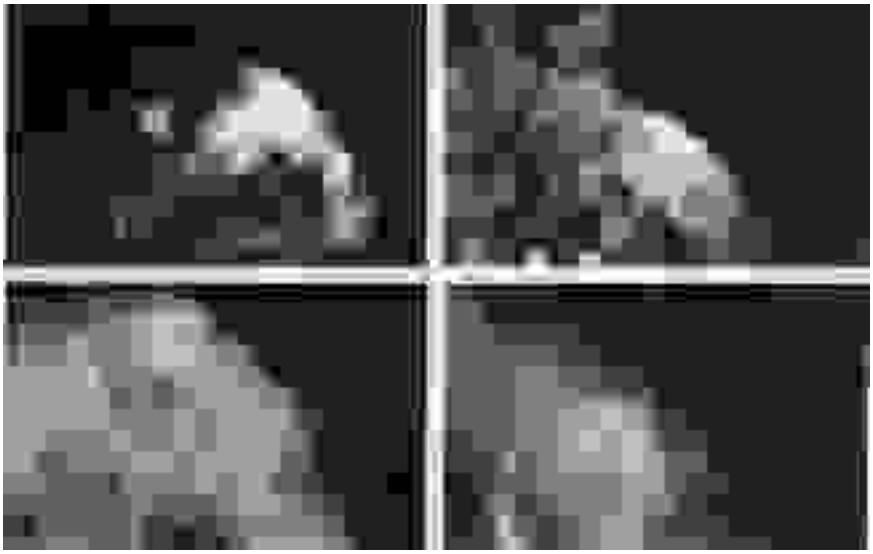

Figura 9. Esempi di maggiori informazioni ottenibili con Ingrandimento Mammario Diretto. In A, la mammografia standard evidenzia, oltre al nodo più grande apprezzabile anche clinicamente, altro nodo più piccolo vicino a grossolane calcificazioni benigne. L'I.M.D. (A') evidenzia nel contesto del piccolo nodulo numerose microcalcificazioni maligne. In B, la mammografia standard evidenzia focolaio di microcalcificazioni; la natura maligna delle stesse è ben riconoscibile con I.M.D. (B').

sono comunque contenute ed inferiori a quelle indicate come massime accettabili dal National Cancer Institute. Bisogna peraltro tener presente che l'I.D.M. viene eseguito prevalentemente per analizzare lesioni con alta probabilità di malignità e che lo stesso consente di evitare l'assunzione di numerose proiezioni supplementari; esso quindi non solo "è giustificato" ma talora permette di ottenere proprio un risparmio di dose. Inoltre, in virtù dell'elevato rapporto tra segnale e rumore delle immagini, è possibile impiegare sistemi di rivelazione più sensibili di quelli usati in mammografia e quindi ottenere buone informazioni con dosi di poco superiori (vedi Tab. 17). Si può concludere che il ricorso a tale tecnica, quando c'è l'indicazione, deve essere attuato senza indugio; il suo contributo diagnostico infatti è spesso decisivo e può risolvere anche il 70% dei dubbi della mammografia standard (78).

Pneumocistografia

La pneumocistografia consiste nella puntura di una formazione cistica e nell'aspirazione del liquido in essa contenuto; attraverso lo stesso ago lasciato in sede, viene insufflata aria e si eseguono almeno due radiogrammi nelle proiezioni ortogonali in modo da analizzare bene i contorni interni della cisti (Fig 10).

Figura 10. Esempi di pneumocistografia. A: regolarità dei contorni interni della cisti; B: proliferazione benigna intracistica; C: proliferazioni maligne.

Tale tecnica, in epoca pre-ecografica, aveva un importante ruolo diagnostico. Attualmente la diagnosi delle formazioni cistiche spetta alla ecografia e la pneumocistografia viene riservata solo ai casi in cui l'ecografia evidenzia formazioni intracistiche o il liquido aspirato appare siero-ematico e francamente ematico. Analogamente alla inutilità di eseguire la pneumocistografia nei casi di non dubbio diagnostico, non sembra più indicato sottoporre sempre ad esame citologico il liquido aspirato come specificato nel capitolo relativo alla citodiagnosi.

Duttogalattografia

Tale tecnica consiste nella introduzione di mezzo di contrasto radiopaco idrosolubile nei dotti galattofori e nella succcessiva esecuzione di almeno due radiogrammi ortogonali. Scopo della tecnica è l'evidenziazione della parete interna dei dotti galattofori e del loro eventuale contenuto. La duttogalattografia deve essere preceduta dall'esame citologico del secreto e dalla mammografia standard; quest'ultima, soprattutto nei casi di lesione maligna, è spesso sufficiente a dirimere il quesito diagnostico. Le indicazioni alla duttogalattografia sono la secrezione spontanea mono-orifiziale persistente di liquido o siero-ematico od ematico ed un reperto citologico indicativo di proliferazione intraduttale.
La duttogalattografia ha il compito di differenziare le secrezioni che richiedono un intervento dalle altre (Fig. 11); permette la evidenziazione della lesione, la sua sede e la sua estensione; difficilmente permette la diagnosi differenziale tra proliferazioni benigne e maligne (1, 48). La sua esecuzione è abbastanza semplice, non richiede particolari strumenti, ma solo una certa pazienza e la coscienza che in alcuni casi, per ristrettezza dell'orifizio secernente, per la scarsa visibilità, per il decorso molto tortuoso del dotto, può non riuscire. Questo possibile insuccesso induce alcuni a rifiutare di cimentarsi adducendo le più varie motivazioni, ma tutte prive di fondamento. Se c'è l'indicazione, la galattografia può essere eseguita in qualsiasi centro, pur sapendo che in alcuni casi non riesce.



Figura 11. Duttogalattografie. A: Modesta ectasia dei dotti, facile reflusso acinoso, piccole raccolte di mezzo di contrasto in formazioni pseudocistiche: secrezione su base displasica. B e C: esempi di secrezione che richiedono intervento chirurgico essendo sostenute da proliferazioni intraduttali.

Conclusioni

La mammografia rappresenta oggi la tecnica cardine della diagnostica strumentale delle affezioni della mammella; è necessario però che essa venga eseguita con apparecchiature idonee, con metodologia perfetta e che la sua interpretazione sia affidata a radiologi altamente preparati. Come scriveva Charle Gros, che può essere giustamente considerato il padre della moderna senologia, " la radiographie du sein ne souffre pas la médiocrité, si non elle est dangereuse". In particolare, ogni anello della catena che va dal materiale impiegato per la formazione delle radiazioni ionizzanti, alla metodologia di esecuzione dell'esame, alla scelta del materiale sensibile impiegato, al trattamento dello stesso, agli accorgimenti per la percezione dei particolari, deve essere perfetto. Sintetizzando i benefici derivanti dalla mammografia non bisogna dimenticare innanzitutto la capacità della stessa di diagnosticare in modo preciso, corretto ed atraumatico la maggior parte delle numerose affezioni benigne della mammella. Naturalmente i benefici maggiori della mammografia derivano dalla possibilità di diagnosticare il carcinoma della mammella in una fase molto precoce del suo sviluppo, spesso prima dell'eventuale interessamento dei linfonodi loco-regionali. Ciò è molto importante perchè, sebbene micrometastasi possono aversi fin dagli stadi più precoci della malattia, è nota da tempo una correlazione positiva tra prognosi da un lato e dimensioni della neoplasia ed interessamento dei linfonodi, dall'altro. Orbene la mammografia si è rivelata essere l'unica tecnica capace di diagnosticare il maggior numero di carcinomi in fase pre-clinica. Gli screening condotti con esame clinico e con mammografia hanno dimostrato che:

-nel 48% delle donne portatrici di cancro l'esame clinico era negativo;

-il 65% dei carcinomi diagnosticati con diametro inferiore ad 1 cm sarebbe rimasto misconosciuto senza la mammografia.

Merito degli screening inoltre è stato soprattutto quello di evidenziare non solo le capacità diagnostiche della mammografia ma soprattutto l'utilità dell'anticipo diagnostico ai fini della riduzione di mortalità da carcinoma. Il follow up delle donne sottoposte al primo storico screening di New York, iniziato nel 1962, ha evidenziato, nel gruppo di donne sottoposte a screening rispetto al gruppo di controllo, una riduzione del tasso di mortalità del 32%. Uguale o superiore riduzione di mortalità è stata osservata in tutti gli altri programmi di screening condotti successivamente, compresi quelli europei. Tali risultati permettono di concludere che la diagnostica "utile" del carcinoma mammario si basa sulla mammografia poiché questa può fare ciò che nessun altro test disponibile può fare: svelare un numero significativo di carcinomi curabili.

Termografia

I processi tumorali maligni producono un eccesso di calore a causa del loro metabolismo aumentato e sovvertito e quindi possono essere rilevati in via indiretta per mezzo di evidenziazione di un'area ipertermica. Le apparecchiature in uso peraltro consentono solo di rilevare e misurare la temperatura alla superficie del corpo per cui, affinchè il processo patologico venga evidenziato con termografia, occorre che si verifichino alcune condizioni:

A-il processo patologico deve produrre calore in eccesso rispetto ai tessuti contigui;

B-il calore prodotto deve giungere in superficie; ciò avviene per conduzione, attraverso i tessuti contigui, ma sopratutto per convenzione attraverso il sangue venoso.

Tecniche

Una mappa calorica spazialmente continua di un'area sufficientemente estesa, con buona risoluzione termica (valore minimo di differenza di temperatura identificabile tra due segnali calorici adiacenti) e con buona risoluzione spaziale (distanza minima alla quale due segnali termici adiacenti sono identificabili), può ottenersi con due modalità tecniche:

Teletermografia dinamica infrarossa.

Il calore emesso sotto forma di radiazioni infrarosse viene rilevato "a distanza" da un detettore sensibile alle stesse. Gli impulsi termici vengono trasformati in impulsi elettrici di intensità proporzionale, amplificati e trasferiti su un tubo a raggi catodici con rappresentazione morfologica della topografia termica dell'area esplorata e con possibile facile misurazione delle differenze di temperatura tra aree diverse. Le varie temperature possono essere rappresentate con toni diversi di grigio o con colori diversi.

Termografia a contatto

Questa tecnica sfrutta la capacità di alcuni esteri di colesterolo (cristalli liquidi) di cambiare colore con il cambiare della temperatura. Quando un fascio di luce bianca incide su uno strato colesterinico viene riflesso selettivamente: la radiazione riflessa cioé è costituita da una banda spettrale ristretta e quindi appare colorata. Con il variare della temperatura, il corpo colesterinico passa dallo stato solido a quello liquido e ciò determina un cambiamento della lunghezza d'onda della luce riflessa e cioé del suo colore: questo, con l'aumentare della temperatura, passa dal nero, al rosso, al verde, al blu. La fase di transizione si completa in un intervallo termico compreso tra 1° e 3° C. Il fenomeno è reversibile e ciascun colore è correlato, per un determinato corpo colesterinico, sempre con la stessa temperatura.
Impiegando corpi colesterinici con fase di transizione a temperatura nota è possibile conoscere la temperatura cutanea mediante la semplice osservazione del colore.
La tecnica della termografia a contatto è diventata di facile applicazione da quando i corpi colesterinici sono stati incapsulati in microsfere e spalmati su un foglio di plastica trasparente. Tali fogli vengono poggiati direttamente sulla parte da esaminare e l'immagine termica si osserva attraverso il supporto. Naturalmente è necessario che vi sia un contatto perfetto tra placca e parte in esame.

Metodologia

L'esame termografico deve essere eseguito solo nel periodo intercorrente tra la fine del flusso mestruale e l'ovulazione, cioé nel periodo in cui le aree ipertermiche fisiologiche sono meno intense e meno estese, in modo da facilitare il rilievo di eventuali ipertermie patologiche.
La termografia deve precedere ogni altra indagine (palpazione, mammografia, ecografia, etc.) poiché queste alterano l'equilibrio termico superficiale. L'esame viene praticato in genere con paziente in posizione seduta; è meglio utilizzare una sedia girevole per un più facile studio delle regioni laterali. Nei casi di mammelle voluminose è necessario il decubito supino.
La metodologia di esecuzione dell'esame deve essere standardizzata in modo da poter ottenere quadri confrontabili con quelli di altre donne di pari età e condizioni ormonali e confrontabili fra loro stessi in occasione di successivi esami di controllo; tutti gli studi dinamici (ventilazione forzata, stress farmacologici etc.) devono essere posti in atto dopo l'assunzione dei termogrammi di base.
Le modalità pratiche dell'esame sono naturalmente diverse a seconda della tecnica impiegata e poichè queste condizionano il reperto, l'esecuzione deve essere affidata al medico responsabile.
La teletermografia richiede:
-stanza con temperatura costante intorno ai 20-21° C ed umidità relativa intorno al 40%;
-raffreddamento fisiologico della parte in esame per un tempo non inferiore ai 10-15';
-assenza di correnti artificiali d'aria.
Il rilievo delle temperature viene assunto a distanza, senza contatto con la paziente; l'ampiezza dell'aria esplorata può essere variata a piacere modificando la distanza della

telecamera. E' possibile inoltre scegliere l'intervallo di temperature da esaminare (finestra termica): la finestra stretta (0.2-0.5° C) facilita il riconoscimento delle ipertermie patologiche in virtù del maggior contrasto, la finestra larga permette di registrare contemporaneamente, ma con minor contrasto, aree ipotermiche ed aree ipertermiche.
La termografia a contatto richiede:

- contatto diretto con la parte da esaminare; il campo esplorato sarà quindi sempre relativamente piccolo e per l'esplorazione completa delle mammelle è necessaria l'assunzione di numerosi termogrammi;
- disponibilità di un kit di placche con risposta a diversi intervalli termici. La stretta finestra termica dei corpi colesterinici infatti richiede di volta in volta la scelta della placca idonea alla mammella in esame.

La termografia a contatto può essere eseguita in ambiente non climatizzato; è preferibile peraltro, anche in questo caso, eseguire l'esame dopo aver fatto soggiornare la Paziente per alcuni minuti in ambiente non caldo, con la parte da esaminare non coperta, in modo da ottenere un migliore contrasto tra zone calde e fredde ed immagini confrontabili.
La differenza tra teletermografia e termografia a contatto, in senologia, si fonda sopratutto su fattori di tipo tecnico metodologico. Il teletermografo permette di ottenere un quadro panoramico di una regione corporea estesa, comprendente le due mammelle, e quindi permette un facile confronto fra le stesse; le informazioni sono obiettive ed il tempo di esecuzione è relativamente breve. La termografia a contatto permette l'analisi di piccoli settori per cui la ricostruzione morfologica-spaziale dell'organo e lo studio comparativo si ottiene solo con l'osservazione successiva delle riproduzioni fotografiche. L'esecuzione dell'esame quindi è più lunga e richiede una metodologia di lavoro molto corretta ed accurata; la risoluzione termica e spaziale può, in alcuni casi, essere superiore a quella ottenibile con teletermografia. Prescindendo dalle applicazioni più estese e più varie del teletermografo, nell'ambito della esplorazione mammaria si può dire che le due tecniche offrono risultati pressoché sovrapponibili.

Cenni di semeiotica

Quadri normali

La termografia permette il rilievo delle temperature alla superficie del corpo umano per cui la parte in esame è rappresentata da aree di ipotermia in rapporto alle altre zone cutanee, contigue o lontane, la cui temperatura è rispettivamente più elevata o più bassa. La misura delle temperature di queste aree fornisce informazioni *quantitative*. Il rilievo della morfologia delle aree ipertermiche che, in funzione del loro aspetto, estensione e contorni, possono apparire sul termogramma - piccole e rotondeggianti (hot spot), - estese ad uno o più quadranti, - striiformi (curvilinee e / o rettilinee), corrispondendo alla vascolarizzazione superficiale, fornisce delle informazioni *qualitative-morfologiche* (alla cui base peraltro c'è sempre una modificazione termica funzionale).
L'analisi di un termogramma deve quindi basarsi sul rilievo di elementi qualitativi e quantitativi. In genere il quadro termo-vascolare è abbastanza simmetrico ed il valore di ipertermia relativa dei vasi rispetto al fondo non supera i 2° C. Una certa correlazione esiste tra i diversi quadri termovascolari, l'età della donna e la struttura delle mammelle.

Importante da notare è che il quadro termografico permane invariato per molti anni e cambia non tanto in funzione dell'età quanto soprattutto in rapporto allo stato endocrino della donna.

Quadri patologici

I cardini dell'immagine termografica patologica sono:
-presenza di area ipertermica, di estensione varia;
-modificazione morfologica della vascolarizzazione superficiale: accentuazione, irregolarità di calibro e di decorso fino all'anarchia;
-aumento della temperatura del sangue circolante nei vasi.
La semeiotica patologica quindi è rappresentata dagli stessi aspetti qualitativi e quantitativi del quadro normale alterati per caratterizzazione ed intensità in rapporto al termogramma normale precedente della stessa donna od al quadro considerato statisticamente normale per le donne della stessa età o, ancora, in rapporto alla mammella controlaterale. La presenza di questi aspetti alterati, definiti "segni elementari di patologia", il loro numero e l'entità dell'alterazione permettono una classificazione diagnostica dei quadri termografici in 5 classi che, a partire dalla terza, esprimono una probabilità sempre maggiore di corrispondere ad un cancro (41, 73). Ciò è la conseguenza del fatto che la termografia evidenzia alterazioni indotte dalla neoplasia e non la neoplasia in modo diretto; inoltre le affezioni benigne non dovrebbero causare alterazioni del quadro termografico e quindi ogni alterazione dello stesso viene interpretata come probabile segno di carcinoma. Da sottolineare che si parla sempre di probabilità e mai di diagnosi certa poiché un'alterazione del quadro termografico può essere provocata anche da un'affezione benigna che produce aumento del metabolismo.

Indicazioni

L'esame termografico può trovare indicazioni nella diagnosi, nella prognosi e nella sorveglianza delle affezioni della mammella.

Diagnosi

Come già ricordato, la termografia non permette la diagnosi differenziale tra le varie affezioni benigne e l'alterazione del quadro termografico va sempre intesa come probabilità di carcinoma.
I quadri classificati quindi come Th1 e Th2 esprimono uno stato di negatività o di presenza di affezione benigna; i quadri classificati come Th4 e Th5 pongono il sospetto di presenza di carcinoma; il quadro definito Th3 esprime solo una condizione di dubbio che richiede ulteriori precisazioni.
La aspecificità, cioé la mancanza di segni patognomonici di carcinoma, è uno dei grandi limiti della termografia per cui il reperto anche se positivo, è sempre di sospetto e mai di certezza. Altro limite della tecnica è la possibile non perfetta corrispondenza tra sede dell'alterazione termografica e sede anatomica della lesione; ciò è in rapporto al vario

decorso dei vasi venosi che drenano il sangue caldo verso la superficie cutanea e rende impossibile eseguire una biopsia sulla scorta del solo reperto termografico. Importante è la quantificazione degli errori, consistenti sia nel mancato riscontro di alterazioni del quadro termografico in presenza di carcinoma (Falsi Negativi) sia nel riscontro di alterazioni termovascolari tali da porre il sospetto di carcinoma in assenza di patologia (Falsi Positivi). I dati in letteratura sono molto diversi, e ciò in funzione dell'esperienza dell'operatore ed anche della casistica esaminata: la percentuale di FN varia dal 3 al 29% e la percentuale di FP varia tra l'8 ed il 41%. Le cause dei limiti e degli errori sono ormai ampiamente note (Tab. 20) (24), ma il problema deriva dal fatto che salvo casi particolari

Limiti della termografia	
Aspecificità Corrispondenza di sede spesso non rispettata	
Errori in termografia	
Falsi positivi	Falsi negativi
-Vistose asimmetrie termovascolari	-Tecnica non corretta
-Fibroadenomi	-Sede profonda del tumore
-Lesioni infiammatorie	-(Tumore di piccole dimensioni)
-Lesioni displasiche	-Ricca atmosfera grassosa
	-Presenza di edema peritumorale
	-Pelle non emissiva
	-Debole potenza termogenica

Tabella 20. Limiti ed errori della termografia.

(evidente dismetria mammaria, etc.), il quadro termografico non fornisce indicazioni capaci di far presumere la possibilità di errore, come avviene per esempio in mammografia di fronte ad una mammella densa, od in ecografia nel caso di adiposità con aspetti pseudolipomatosici. Per questo motivo, il ricorso alla termografia come unica tecnica strumentale, comporterebbe, nel caso di falsa positività, un numero di ulteriori accertamenti inutili e conseguenze psicologiche negative; la falsa negatività comporta invece la non scoperta di carcinomi e soprattutto dei carcinomi di piccole dimensioni, cioé di quelli che non vengono rilevati nemmeno con esame clinico e che invece è necessario diagnosticare ai fini della curabilità. Se la termografia viene invece impiegata come tecnica complementare, assieme alla mammografia, i suoi errori preoccupano di meno perchè vengono subito evidenziati; inoltre, poichè le cause di errore termografico sono diverse da quelle di errore mammografico, il reperto termografico può integrare e ridurre l'errore mammografico. Può accadere infatti che un reperto termografico positivo permetta di interpretare più correttamente alterazioni morfologiche mammografiche non proprio specifiche, o richiami l'attenzione su alterazioni che per dimensioni od altri motivi sarebbero rimasti misconosciute senza uno studio più accurato suggerito dall'alterazione del quadro termografico (Fig. 12)

Figura 12. Esempio di integrazione fra termografia e mammografia. L'alterazione del quadro termografico (presenza di hot-spot) richiama l'attenzione su un nodo mammograficamente evidente ma mal differenziabile dai nodi contigui. In B è riprodotta anche la radiografia del pezzo operatorio che permette di riconoscere meglio il piccolo carcinoma.

Prognosi

Questo capitolo dovrebbe rappresentare uno degli aspetti più interessanti della termografia perché, esprimendo il reperto termografico lo stato di attività metabolica del tumore al momento dell'esame, dovrebbe darci informazioni utili sulla velocità di accrescimento della neoplasia e quindi sulla sua potenziale pericolosità. Queste premesse sembravano aver trovato conferma in studi sperimentali che, mediante infissione di sonde, avevano indagato la correlazione fra produzione di calore per unità di volume tumorale e velocità di accrescimento di piccole neoplasie non trattate ed asportate in seguito (41). Numerosi studi retrospettivi clinici sono stati compiuti; alcuni sembravano dimostrare una correlazione statisticamente significativa tra classe termografica e prognosi, altri no (49).
In conclusione, pur essendo indiscutibile sul piano teorico il valore prognostico di questa tecnica, nel caso della sua applicabilità clinica come indice prognostico intervengono varie limitazioni per cui, allo stato attuale, per ipotizzare l'evoluzione prognostica e quindi anche ai fini pratici-terapeutici, si preferisce far riferimento ad altri indici.

Sorveglianza

La possibilità della termografia di evidenziare alterazioni metaboliche prima della comparsa di alterazioni morfologiche riconoscibili con le tecniche attuali, può indurre a programmare dei controlli periodici sulla scorta del reperto termografico e ad impiegare la termografia come tecnica capace di identificare una popolazione a maggior rischio. Tali ipotesi, proposte prima dal gruppo di Strasburgo (42) e sostenute successivamente da quello di Marsiglia (2), non sono state confermate da altre autorevoli Scuole (49) quindi il problema resta ancora insoluto. Naturalmente si può discutere a lungo sulla confrontabilità delle casistiche, sul significato dato ai reperti, etc., ma è pur vero che la disparità di dati indica quantomeno la mancanza di obiettività e quindi suggerisce di dare un peso molto prudente ai quadri termograficamente dubbi (Th3). Più utile è il

contributo che può dare la termografia nel controllo regionale della risposta di un tumore alla radioterapia esclusiva o nella ricerca di recidive cutanee.

Conclusioni

La termografia mammaria è una tecnica completamente innocua ed abbastanza semplice. Fornisce informazioni indirette, dovute alla produzione eccessiva di calore da parte del tumore, ed è l'unica tecnica in grado di dare informazioni di tipo funzionale e metabolico. Le sue possibili applicazioni nello studio del tumore della mammella sono quindi naturalmente molteplici ma, allo stato attuale, l'impiego come tecnica diagnostica, pur nei suoi limiti, è l'unica accettabile purché venga impiegata come complemento alla mammografia e non come unica tecnica strumentale.
Nuovi contributi si potranno ottenere, negli anni futuri dall'affinamento tecnologico, dalla computerizzazione e soprattutto dalla termografia a micro-onde.

Transilluminazione (diafanoscopia)

Il primo impiego della transilluminazione in senologia risale al 1928 (Ewing). Un discreto successo ebbe la tecnica nel 1929 dopo le pubblicazioni di Cutler che impiegò una lampada raffreddata ad acqua. In seguito la tecnica fu abbandonata a causa della debole intensità luminosa dei vari apparecchi costruiti in modo artigianale: non era possibile infatti una riproduzione obiettiva dell'immagine ed era necessario eseguire l'esame dopo un lungo periodo di adattamento al buio. Nel 1950 (47), con la messa a punto di un apparecchio capace di fornire una luce molto intensa ma fredda, la transilluminazione della mammella è stata riproposta e definitivamente accettata in molti centri di senologia come tecnica complementare per lo studio delle affezioni della mammella.
La transilluminazione della mammella consiste nell'esame della ghiandola mediante un fascio di luce. Solo alcuni delle molteplici radiazioni di diversa lunghezza d'onda che compongono la luce bianca riescono ad attraversare un mezzo disomogeneo quale è la mammella, le altre diffondono nello stesso e sono assorbite. In particolare le radiazioni di minor lunghezza d'onda (blu) diffondono nel mezzo molto più (6 volte circa) delle radiazioni di maggior lunghezza d'onda (rosso); questo fenomeno spiega perchè la luce emergente è di colore arancione anche se la luce incidente è bianca.

Tecnica

L'apparecchio per la transilluminazione è semplice, il suo elemento caratterizzante è rappresentato da una sonda a forma tronco-conica nel cui fondo è allogata una lampada alogena al quarzo: il lungo cono ha la funzione di focalizzare il fascio luminoso e di

disperdere il calore. L'elevata intensità e la focalizzazione del fascio luminoso sono le uniche vere doti utili in un diafanoscopio (26): l'applicazione pratica quotidiana di questa tecnica ha infatti mostrato che eventuali altri accorgimenti messi in atto per ottenere maggior definizione e contrasto non sono indispensabili a causa della aspecificità del reperto.

La riproduzione fotografica dell'immagine diafanoscopica è utile solo in pochi casi (reperti da controllare, motivi scientifici e didattici) e comunque non è mai necessaria per la diagnosi poichè a tal fine è sufficiente la semplice osservazione scopica; è bene peraltro che la ricerca, la rilevazione e l'annotazione degli elementi di semeiologia diafanoscopica avvengano secondo un protocollo di indagine già prefissato.

Metodologia

L'esame va eseguito al buio o con luce ambientale diffusa e tenue (intorno a 1 lux) e di preferenza in un ambiente fresco (20° C); ciò evita il surriscaldamento della sonda e facilita l'esplorazione a causa della vasocostrizione superficiale. La sonda, tenuta in mano, viene posta al di sotto della mammella, iniziando da quella presunta sana, in modo da valutare la trasparenza globale (Fig. 13).

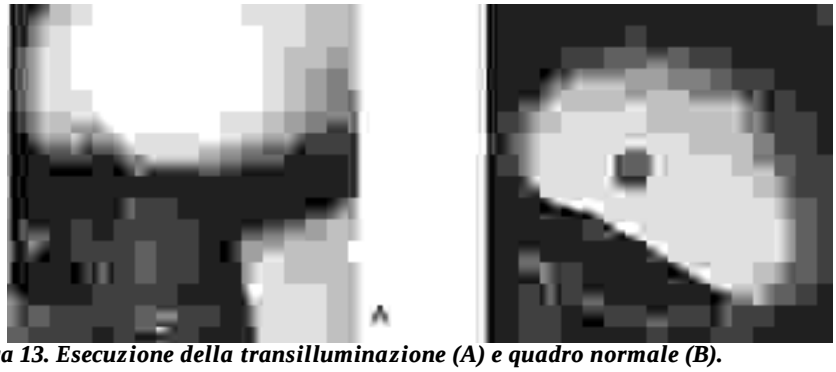

Figura 13. Esecuzione della transilluminazione (A) e quadro normale (B).

Si esaminano successivamente i diversi settori della mammella comprimendoli tra la sonda e l'altra mano al fine di ridurre lo spessore ed accentuare l'intensità di eventuali ombre; bisogna sempre eseguire l'esame comparativo con la regione simmetrica controlaterale. E' molto importante dosare opportunamente l'intensità della luce emergente dalla sonda al fine di evitare l'illuminazione intensa che non permette l'apprezzamento di piccole ombre; è necessario inoltre che il fascio luminoso attraversi la mammella secondo varie incidenze in modo che la struttura in studio sia quanto più vicina possibile al punto di emergenza delle radiazioni: si evita così che a causa della diffusione delle radiazioni lungo i contorni del nodo lo stesso non venga apprezzato; questi accorgimenti sono particolarmente importanti nel caso di piccole lesioni localizzate nei quadranti inferiori. Per esaminare il prolungamento ascellare è necessario allogare la sonda nel cavo ascellare e dirigere il fascio luminoso antero-medialmente.

L'esame, del tutto innocuo è ben tollerato dalla Paziente, è praticamente senza costo e si espleta in un arco di tempo variabile a seconda dell'esperienza dell'operatore, ma compreso tra pochi secondi e qualche minuto.

Cenni di semeiotica

Quadri normali

La mammella normale è costituita da strutture diverse tra le quali predomina il tessuto adiposo; il grasso è trasparente ai raggi luminosi e fornisce il contrasto di fondo, di colore rosso-arancio, sul quale si stagliano le ombre lineari intensamente nere dei vasi superficiali. Anche il capezzolo è molto opaco e talora la trasparenza è ridotta in corrispondenza dell'areola se questa è molto pigmentata.

Quadri di patologia

Le radiazioni luminose trasmissibili possono essere assorbite in varia misura dalle strutture patologiche in funzione della natura, volume, sede e colore di queste: il reperto della transilluminazione quindi è rappresentato essenzialmente da ombre; talora possono osservarsi aree più trasparenti del fondo.
I processi infiammatori acuti, subacuti e cronici si evidenziano come aree di opacità.
I lipomi non modificano la trasparenza di fondo.
I fibroadenomi appaiono in genere come delle ombre di intensità diversa in relazione alla struttura ed al diametro; i contorni dell'opacità sono abbastanza netti e le dimensioni della stessa analoghe a quella del nodo rilevabili clinicamente o con mammografia.
I tumori maligni danno un'opacità piuttosto intensa che può essere massiva nelle forme di un certo volume e che comunque, anche nelle neoformazioni piccole, appare più intensa di quanto la grandezza del nodo farebbe prevedere. L'ombra dovuta al tumore maligno presenta più spesso contorni sfumati e la sua estensione (rilievo molto importante) è quasi sempre superiore al nodulo rilevabile alla palpazione ed alla mammografia. La vascolarizzazione superficiale della mammella è frequentemente accentuata e talora irregolare. Nella mastite carcinomatosa l'opacità della mammella è intensa e diffusa. Dopo terapia radiante, nei casi di sterilizzazione, si assiste alla rapida scomparsa dell'opacità tumorale. Sfuggono alla transilluminazione i tumori piccoli e profondi.
Le forme displasiche, anche quelle che si manifestano clinicamente come tumefazioni a contorni non ben definibili e che sono causa di mammelle radiologicamente dense, nella maggior parte dei casi non modificano la trasparenza di fondo; in un minor numero di casi sono meno trasparenti o discretamente opache. Le cisti presentano aspetti diversi a seconda della natura e del colore del liquido in esse contenute. Le cisti a contenuto brunastro, blu o purisimile, appaiono come ombre di discreta opacità a contorni abbastanza netti. Le cisti a contenuto ematico ed i galattoceli appaiono come aree intensamente opache a contorni netti. Le cisti a contenuto chiaro citrino non provocano variazioni della trasparenza di fondo se immerse in tessuto normotrasparente; sono

invece visibili come aree di relativa maggior trasparenza di fondo se immerse in zone meno trasparenti per intensa proliferazione fibroghiandolare o nei casi di flogosi pericistica.
Il papilloma intraduttale (unico o multiplo) non modifica la trasparenza di fondo; se la proliferazione intraduttale si accompagna ad una secrezione ematica è possibile evidenziare un'ombra circoscritta od un grappolo di ombre di opacità intensa; in alcuni casi si può evidenziare anche il dotto drenante in forma di bandelletta intensamente opaca che collega il nodulo al capezzolo.
Lo stravaso ematico post-traumatico, per quanto modesto, determina sempre la formazione di un'ombra molto intensa, a contorni più o meno definiti, sempre più grande dell'eventuale nodo palpabile, ma il cui elemento peculiare resta l'intensità; quest'ultima scompare poi gradatamente nei giorni successivi con il riassorbimento dello stravaso.
L'infarto mammario, non infrequente nelle mammelle con ricca componente parenchimale, appare come area di intensa opacità che scompare con la guarigione.

Valutazione critica del reperto diafanoscopico

Come ricordato, le affezioni mammarie possono apparire alla transilluminazione come ombre diverse per intensità, omogeneità, estensione e forma o come aree di relativa maggior trasparenza rispetto al colore di fondo. Il reperto, però, pur variando a seconda della natura e della struttura dell'affezione, presenta solo raramente caratteri patognomonici; esso dipende infatti anche dalla forma e dalla grandezza della formazione patologica, dalla sua sede in rapporto alla sorgente luminosa ed alla superficie di emergenza della luce, dal grado di trasparenza delle strutture contigue. Uno stesso tipo di carcinoma, ad esempio, può causare ombre di diversa opacità così come un'opacità di uguali caratteristiche può essere dovuta sia ad un'affezione benigna che maligna. Per questi motivi la semeiologia del reperto diafanoscopico è quasi sempre insufficiente a permettere da sola una corretta diagnosi differenziale e quindi la transilluminazione mammaria non può essere considerata come sostitutiva di altri esami strumentali, ma come esame complementare ed integrativo degli esami clinico-termografico e soprattutto clinico-mammografico. Solo considerando il reperto diafanoscopico sotto questa ottica si può dare la valutazione corretta dell'utilità che lo stesso apporta alla diagnosi delle diverse affezioni mammarie.

- L'opacità che si evidenzia nelle forme infiammatorie non è di alcun aiuto diagnostico ma anzi può indurre in errore. L'utilità della transilluminazione in queste forme deriva dalla possibilità di controllare facilmente l'evoluzione delle affezioni acute.
- L'opacità del fibro-adenoma non è di alcuna utilità nella diagnostica differenziale.
- Nel caso di tumori maligni un reperto positivo (area di opacità) si ottiene in quasi tutti; nei casi in cui l'area opaca è anche più estesa del nodo apprezzabile clinicamente il solo reperto diafanoscopico permette l'ipotesi di malignità, ma va sottolineato che si può parlare sempre e solo di sospetto e mai di opacità certa di carcinoma. L'utilità del reperto diafanoscopico deriva quindi soprattutto dalla sua altissima sensibilità che permette:

a) di far sospettare la presenza di un carcinoma quando l'esame clinico è negativo (mammelle tese e mal esplorabili, mammelle voluminose);
b) di confortare il sospetto di carcinoma posto dall'evidenziazione di un'alterazione del quadro termografico;
c) di fornire un reperto morfologico sostitutivo di quello mammografico nei casi in cui questo è insufficiente (Fig. 14), la mammella è molto densa (Fig. 15), oppure il carcinoma è insorto in prossimità di una cicatrice chirurgica che altera la normale architettura delle strutture mammarie;
d) di aiutare a dirimere il dubbio nei casi di divergenza diagnostica tra reperto termografico e reperto mammografico.

-Nelle forme displasiche che si manifestano clinicamente come tumefazioni e radiologicamente come addensamenti, la transilluminazione è utile poiché, grazie alla normale



Figura 14. Esempio di integrazione fra transilluminazione e mammografia. A: il carcinoma si manifesta come area di addensamento mal differenziabile dall'addensamento delle normali strutture parenchimo-stromali presenti in retroareolare. B: alla transilluminazione solo l'addensamento da carcinoma è opaco.



Figura 15. Esempio di integrazione fra transilluminazione e mammografia. Carcinoma non riconoscibile in mammografia (A) per la densità del corpus mammae; la transilluminazione (B) evidenzia invece chiaramnente l'opacità della lesione.

trasparenza, allontana il sospetto di carcinoma, sempre presente in queste forme.

- Nei casi di formazioni cistiche, l'apporto della transilluminazione varia molto in funzione del colore del liquido contenuto nelle cisti e quindi del reperto: - se il nodo è tenuamente o discretamente opaco la transilluminazione non fornisce alcuna indicazione integrativa; - se il nodo non modifica la trasparenza di fondo, il sospetto di carcinoma o comunque di forma solida viene allontanato - se il nodo è più trasparente del fondo la transilluminazione indica, in modo semplice ed incruento, che si tratta di una cisti a contenuto chiaro: questo reperto è molto importante poiché in genere compare quando la cisti è allogata in mammelle dense, difficili da studiare anche radiologicamente, o in caso di nodi con spiccati fenomeni di fibrosi e di flogosi pericistica; - se il nodo è intensamente opaco la transilluminazione suggerisce uno studio accurato dello stesso poiché il reperto può essere sostenuto da ispessimenti parietali o da contenuto ematico.
- Nei casi di papillomi intraduttali la transilluminazione può evidenziare le formazioni multiple nella stessa mammella, rilievo molto importante ai fini della scelta della strategia terapeutica; il reperto positivo è anche utile ai fini della localizzazione della lesione.
- Nel caso di infarto mammario, la transilluminazione è l'unica tecnica che permette l'evidenziazione dello stesso e quindi la diagnosi della causa del violento dolore localizzato che non trova obiettivazione né clinica, né mammografica, né termografica.

Conclusioni

La transilluminazione della mammella è un esame semplice, innocuo, di facile esecuzione, ben sopportato dalla paziente, praticamente senza costo. La sua utilità deriva dalla possibilità:
a) di fornire un reperto obiettivo in quasi tutti i carcinomi che si riscontrano nelle Pazienti che affluiscono spontaneamente ai centri diagnostici;
b) di allontanare il sospetto di carcinoma in molte affezioni benigne;
c) di permettere la diagnosi specifica di natura di alcune affezioni benigne.
L'aspecificità del reperto della transilluminazione peraltro rende necessario impiegare la tecnica come complemento ed ad integrazione di altre tecniche più specifiche; in questo modo l'esame risulta spesso efficace alla sintesi radioclinica.
Recenti innovazioni tecnologiche cercano di ridurre l'aspecificità della transilluminazione sfruttando la componente infrarossa della luce. Le radiazioni infrarosse infatti dovrebbero essere assorbite in modo significativamente maggiore dai tessuti cancerosi rispetto ai tessuti normali o displasici. Questa nuova apparecchiatura è formata da una sorgente luminosa fredda, da una telecamera ad alta sensibilità, da un monitor e da un elaboratore; quest'ultimo consente, attraverso opportune filtrazioni, di analizzare l'una o l'altra componente spettrale. I primi risultati sono controversi: secondo alcuni la sensibilità e la specificità sarebbero addirittura superiori a quelle della mammografia, secondo altri i risultati sarebbero deludenti. Il problema quindi è tutto da studiare ma le premesse e l'elevato costo non sono tali da far ipotizzare una rapida diffusione della transilluminazione con infrarossi.

Ecografia

L'ecografia è, tra le tecniche strumentali, l'ultima ad essere stata applicata in senologia. Pur avendo già conquistato un suo ruolo ben chiaro e spesso prioritario rispetto alla termografia ed alla transilluminazione è ancora giusto che se ne parli per ultima poiché, salvo casi particolari, essa deve essere applicata cronologicamente per ultima tra le tecniche atraumatiche. Con l'ecografia infatti si ottengono informazioni mirate su alcuni settori della mammella e non l'esplorazione panoramica, globale, di tutto l'organo. L'ecografia fornisce informazioni di tipo morfologico e strutturale sfruttando i fenomeni di assorbimento e di riflessione degli ultrasuoni emessi da particolari cristalli (contenuti nella "sonda") dopo eccitazione elettrica. Gli ultrasuoni attraversano i tessuti in linea retta, vengono in parte attenuati e soprattutto vengono riflessi quando incontrano tessuti con diversa impedenza acustica, cioé nei punti di passaggio tra tessuti di diversa struttura. Gli echi riflessi ritornano verso la sorgente e vengono ricevuti dalla stessa sonda emittente; tali ultrasuoni vengono trasformati in segnale elettrico e resi visibili.
Nell'applicazione senologica, possiamo distinguere due sistemi di registrazione-rivelazione dell'eco riflesso: la registrazione in A-mode e la registrazione in B-mode (65). Nella registrazione in A-mode ogni eco riflesso viene evidenziato come deflessione verticale dell'isoelettrica di intensità proporzionale all'intensità della riflessione subita dal fascio ultrasonoro nei punti di confine tra strutture diverse. In rapporto alla successione dei picchi ed alla loro intensità ed aspetto morfologico è possibile il riconoscimento delle diverse strutture incontrate dagli ultrasuoni(vedi Fig. 17A). Nella registrazione in B-mode tutti gli echi riflessi vengono rappresentati contemporaneamente in forma di punti luminosi, di luminosità diversa a seconda dell'intensità degli echi riflessi, e spazialmente distribuiti dai settori più profondi a quelli più superficiali della sezione del tessuto o organo esaminato (ecotomografia) (vedi Fig. 17B).

Tecnica

Si impiegano apparecchiature automatizzate ed apparecchiature manuali con sonde real-time.
Le apparecchiature automatizzate con sonde ad immersione permettono di esaminare la mammella immersa in una vasca d'acqua a paziente in decubito prono, mediante sonde multiple collocate a distanza dalla mammella e spostabili secondo piani programmabili. Tale tecnica offre il vantaggio di permettere di ottenere scansioni eseguite in modo automatico secondo piani ripetibili e confrontabili ma usa sonde di frequenza non ottimali per lo studio di organi superficiali e di lesioni di piccole dimensioni, ha un costo di acquisto e di gestione elevati ed i risultati non sono stati tali da stimolare una capillare diffusione (43).
Le apparecchiature con sonde real-time, molto più diffuse, permettono uno studio molto più accurato di aree prescelte. La sonda viene posta a contatto diretto della cute oppure con l'interposizione di appositi distanziatori che permettono una buona analisi dei piani superficiali. Vengono impiegate prevalentemente sonde di tipo lineare o

settoriale, nelle quali sono riuniti numerosi cristalli che permettono l'esplorazione automatica di sezioni definite della mammella, ma che devono comunque essere spostate manualmente sui vari piani di scansione con scelta personale delle sezioni esplorate e con angolazioni diverse.

Accorgimenti metodologici

La tecnica manuale è fortemente dipendente dall'esperienza e dalla abilità dell'operatore per cui è necessario che l'ecografia venga eseguita da medici non solo preparati da un punto di vista tecnico ma anche profondi conoscitori della patologia mammaria. E' necessario comunque che vengano utilizzate sonde ad elevata frequenza (almeno di 5 MHz), lenta oscillazione e focalizzazione ottimale; quest'ultima consente di collocare la lesione nella zona di migliore risposta del fascio ultrasonoro. Tali caratteristiche servono ad ottenere immagini con alta risoluzione sia in senso assiale che laterale. Particolarmente idonee per lo studio di organi superficiali, come la mammella, sono le sonde a frequenza di 7,5-10 MHz e di piccole dimensioni. Importante è modulare in modo corretto la curva di compensazione ed eseguire, con pazienza, scansioni pluridirezionali molto vicine tra di loro, della zona di interesse. Il ricorso alle gelatine distanziatrici permette l'esplorazione di zone mammarie di più difficile studio ecografico, come la regione ascellare alta, le strutture retromammillari, il solco sottomammario, i piani superficiali (Fig. 16).



Figura 16. Ottimizzazione in ecografia. L'esame eseguito con gelatina distanziatrice (immagine a sinistra) permette il riconoscimento e lo studio più accurati del piccolo nodo presente nei piani superficiali.

L'ottimizzazione dell'esame è condizione indispensabile per ottenere informazioni affidabili. A tal fine è utile controllare obiettivamente le prestazioni delle apparecchiature, sia al momento dell'acquisto sia in momenti successivi.

Cenni di semeiotica

A-mode : appoggiando la sonda su un punto della mammella si ottiene un tracciato caratterizzato da numerose deflessioni successive e ravvicinate, corrispondenti ai diversi tessuti che compongono la mammella, dalla cute alla parete toracica. La distanza

tra un picco ed il successivo rappresenta lo spessore del tessuto in esame (Fig. 17A).
In corrispondenza di raccolte liquide si evidenzia una zona piatta, senza echi (vuoto acustico) interposta tra due picchi che rappresentano rispettivamente la parete anteriore, punto di ingresso degli ultrasuoni, e la parete posteriore della raccolta, punto di uscita. Poiché nel passaggio attraverso un liquido l'energia ultrasonora non subisce alcuna alterazione, l'eco di ingresso e quello di uscita avranno la stessa altezza (Fig. 18A).
Nelle formazioni solide di tipo benigno, l'eco di uscita sarà rappresentato da un picco di altezza un pò inferiore a quello di entrata, e, tra i due, sono ben apprezzabili altri echi, meno intensi ma per lo più omogenei e numerosi, causati dalla abbastanza regolare disomogeneità della struttura solida (Fig. 18B).
Nelle formazioni solide maligne, l'eco di uscita può essere molto basso o addirittura assente e gli echi corrispondenti all'area focale sono frequentemente molto disomogenei tra di loro a causa della irregolarità strutturale (Fig. 18C).
Lo studio accurato dell'attenuazione sonora (progressivo indebolimento del fascio tra eco di ingresso ed eco di uscita) e del contrasto sonoro (misura e calcolo delle differenze di altezza tra due deflessioni consecutive) sono molto importanti per ottenere informazioni strutturali e devono essere eseguite modulando opportunamente l'amplificazione delle onde riflesse.

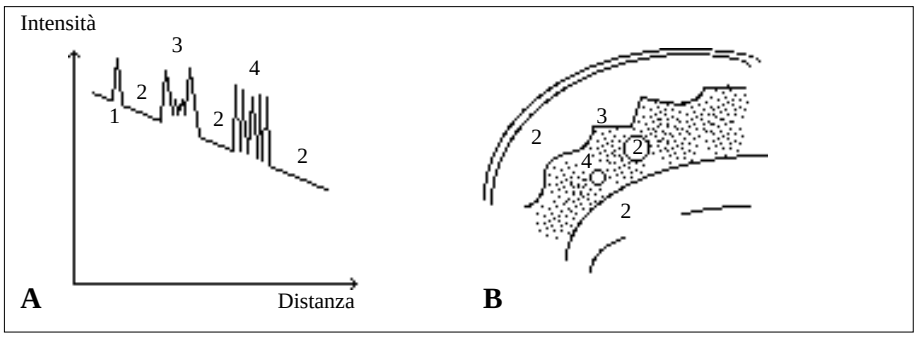

Figura 17. Schemi di ecografia mammaria. Registrazione in A-MODE (A) ed in B-MODE (B) di una mammella normale. 1: cute; 2: tessuto grassoso sottocutaneo, intraparenchimale, retromammario; 3: creste del Duret; 4: strutture parenchimo stromali.

B-Mode:la plasticità del tessuto mammario può creare qualche difficoltà all'analisi ecotomografica; tale difficoltà può essere mitigata dalla interposizione di cuscini d'acqua o di opportune sostanze gelatinose dense. L'immagine di una mammella normale (Fig. 17B) è caratterizzata soprattutto dalla disposizione abbastanza ordinata e prevedibile degli echi; è possibile riconoscere, subito al di sotto del piano cutaneo, un'area poco ecogena, corrispondente al grasso premammario, attraversata da strie iperecogene dovute alla riflessione degli ultrasuoni sul tessuto connettivo costituente le creste del Duret ed i ligamenti di Cooper. Il corpus mammae è caratterizzato da un'area ecogena il cui aspetto varia naturalmente in rapporto all'entità di tessuto parenchimo-stromale: gli echi possono essere radi e distribuiti in modo disomogeneo nella mam-

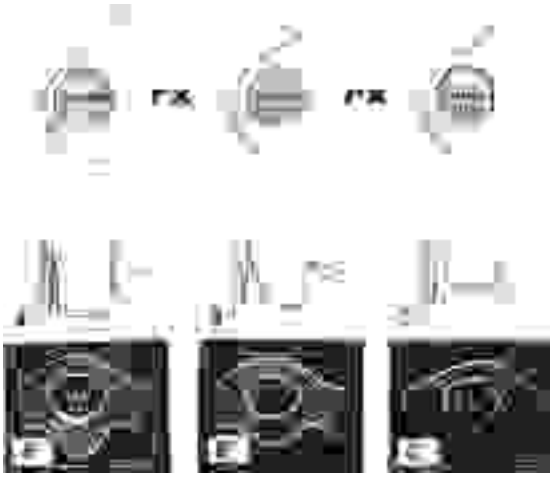

Figura 18. Schema di ecografia mammaria in presenza di patologia focale benigna e maligna. (da: Oliva-De Albertis, modificata).

mella adiposa, tanto da rendere difficile il rilievo di eventuali aree di patologia, oppure possono essere fittamenete stipati, fini ed uniformi come nella mammella ricca di strutture fibro-ghiandolari. A valle del corpus-mammae può essere riconosciuta la fascia ipoecogena del grasso retro-mammario e quindi il piano muscolare e le coste, queste ultime con aspetto diverso a seconda che il piano di scansione le attraversi assialmente o secondo un piano longitudinale.

Il rilievo e la valutazione del reperto patologico si fondano naturalmente sull'osservazione della modificazione o sovvertimento della normale eco-architettura mammaria e sul rilievo, nei casi di patologia focale, di alcuni parametri elementari di semeiologia quali la forma, i contorni, i limiti, l'eco-struttura interna, il comportamento dei tessuti posteriori alla lesione.

Nelle raccolte liquide l'area focale appare completamente priva di echi, a contorni regolari e limiti ben definiti, di forma rotonda od ovalare a seconda dello stato di tensione. Il cambiamento di forma della raccolta liquida, a seconda della pressione esercitata con la sonda, rappresenta un artificio metodologico che a volte può rivelarsi molto utile. La presenza di pareti lisce e ben definite può facilmente dar origine ad un aspetto particolare definito come cono d'ombra laterale. Distalmente alla cisti gli echi sono ben evidenti e rinforzati rispetto ai tessuti contigui a causa della mancata attenuazione degli US nel percorso attraverso il liquido: tale iperecogenicità distale viene descritta come rinforzo posteriore (Fig. 18A e Fig19A). Naturalmente possono essere ben evidenziate eventuali proliferazioni intracistiche e rigidità delle pareti da infiltrazione (Fig. 19B).

Nelle formazioni solide di tipo benigno si apprezza un'area contenente echi non molto intensi ed abbastanza omogeneamente distribuiti, forma diversa ma contorni regolari e limiti definiti, presenza regolare di echi a valle della lesione (Fig. 18B).

Figura 19. Quadri ecografici di formazioni cistiche. In B si riconosce la presenza di proliferazione intracistica, talora mascherata da corpuscoli in sospensione.

Nelle formazioni solide di tipo maligno l'area patologica appare povera di echi, che peraltro sono spesso intensi, distribuiti in modo disordinato e talora confluenti in chiazze. I contorni sono irregolari ed i limiti indefiniti; il limite posteriore può essere assente per l'elevato coefficiente di assorbimento che comporta anche mancanza assoluta di echi a valle (cono d'ombra posteriore) (Fig. 18C e Fig.20). Può apprezzarsi anche



Figura 20. Quadro ecografico di carcinoma.

irregolarità dell'ecostruttura dei tessuti contigui, e, in particolare, ispessimento della cute, irregolare iperecogenicità dell'adipe sottocutaneo, ispessimento, distorsione ed angolazione dei setti connettivali del Cooper. Naturalmente si deve tener presente che i quadri di patologia, a causa del notevole polimorfismo delle lesioni mammarie, non sempre appaiono così semplici ed elementari. Esistono lesioni a contenuto liquido disomogeneo, per la presenza di corpuscoli in sospensione (detriti cellulari o coaguli ematici) che appaiono come echi all'interno di aree anecogene, esistono lesioni di tipo misto, liquido e solido, e lesioni di tipo solido ma a debole coefficiente di attenuazione, quali i lipomi, le neoplasie molto cellulari (carcinoma colloide), etc.

Limiti

Il limite maggiore della ecografia è rappresentato dalla analisi settoriale della mammella e quindi dalla impossibilità di esplorare l'organo in modo completo e panoramico. Per il suo carattere tomografico, molteplici sezioni, anche se ravvicinate e variamente angolate, non garantiscono l'esplorazione della ghiandola nella sua globalità, nemmeno con tempi di esame molto lunghi. La ricca adiposità del corpus mammae presenta spesso un contrasto ecostrutturale insufficiente per il rilievo di patologia nodulare solida, sopratutto se non palpabile.
La continua evoluzione tecnologica delle apparecchiature e l'esperienza accumulata in questi anni, hanno sicuramente migliorato molto il contributo offerto dalla ecotomografia nello studio delle affezioni della mammella, tanto che qualcuno ne ha ipotizzato un ruolo sostitutivo nei confronti della mammografia; in realtà, allo stato attuale, ciò non è proponibile per vari motivi:
-esplorazione settoriale dell'organo;
-scarsa affidabilità della tecnica nella evidenziazione di lesioni solide di diametro inferiore ad 1 cm soprattutto in mammelle adipose (Fig. 21);

Figura 21. Piccolo carcinoma ben apprezzabile in mammografia (A) ma non differenziabile dai lobuli adiposi in ecografia (B).

-difficile diagnosi differenziale tra i noduli solidi;
-difficoltà interpretative dell'immagine ecografica da parte dei non operatori.
Sono state già ricordate alcune cause di difficile interpretazione e quindi di possibili errori diagnostici; merita ancora di essere ricordato che anche il notevole coefficiente di assorbimento, ad esempio, ritenuto quasi patognomonico di lesione maligna, in realtà può mancare in alcune di queste o essere presente in affezioni benigne. Esso infatti non dipende dalla natura maligna dell'alterazione ma dall'abbondanza della componente sclero-elastica o dalla presenza di grossolane calcificazioni o di degenerazione lipidica di tessuto grassoso; tale aspetto semeiologico quindi può mancare nelle forme maligne ipercellulari o comunque a componente connettivale scarsa, mentre può comparire in forme benigne con ricca componente sclerotica, in presenza di accumulo di sostanze lipidiche (Fig. 22) (8) ed addirittura in presenza di formazioni cistiche con pareti spesse

Figura 22. Ectasia duttale con degenerazione lipidica intraduttale. In mammografia (A) i dotti appaiono ectasici, tortuosi; ipodensi; il notevole assorbimento degli ultrasuoni da parte di queste sostanze dà origine a dei quadri ecografici (B) che simulano il carcinoma (vedi figura 20).

e calcificate (Fig. 23). Difficile è inoltre un corretto studio ecotomografico della regione retroareolare, sia per il contatto spesso imperfetto della sonda con la cute a tale livello, sia per difforme comportamento del coefficiente di assorbimento nella zona, ricca di dotti galattofori talora ectasici, con fibrosi periduttale e con decorso non standardizzabile. Infine l'ecografia, a tutt'oggi, non è in grado di registrare le microcalcificazioni neoplastiche, facilmente individuabili con la mammografia, che spesso rappresentano il primo ed unico segno di neoplasia in assenza di massa.

Figura 23. Formazione cistica con calcificazione delle pareti. A: quadro mammografico; B: quadro ecografico (anche in questo caso la sola ecografia avrebbe posto il sospetto di carcinoma).

Indicazioni

L'iniziale tentativo di impiegare l'ecografia come tecnica di screening è rimasto senza seguito a causa del tempo di indagine elevato, della soggettività dei risultati, della scarsa sensibilità diagnostica nelle lesioni di piccolo diametro. E' indubbio che a tutt'oggi il principale utilizzo degli ultrasuoni è di complemento e di completamento dell'informazione radiologica.

-Va subito ricordato il ruolo insostituibile dell'ecografia nella diagnosi atraumatica delle formazioni cistiche poiché è l'unica tecnica capace di individuare cisti di piccolissime dimensioni permettendone anche la corretta diagnosi di natura. Detto questo si può subito aggiungere che bisogna anche superare l'interpretazione riduttiva che talora si dà a questa tecnica come capace solo di porre diagnosi differenziale tra lesioni a contenuto liquido e lesioni solide. Se è pur vero che la diagnosi differenziale di natura tra le forme solide non è sempre agevole e talora è anche impossibile, possono essere identificati altri casi di chiara indicazione all'indagine con ultrasuoni, pur tenendo presente i limiti della stessa nella diagnosi di carcinoma in fase iniziale.
Poichè l'iperdensità fisiologica o patologica dei vari tessuti costituenti la mammella non influenza l'esplorazione ecografica, il contributo diagnostico della ecografia diventa importante in tutti quei casi in cui, per questo motivo, l'affidabilità della mammografia si riduce, e quindi:
-in gravidanza;
-nei seni densi per ricca componente fibroghiandolare come in molte donne giovani o nelle forme displasiche diffuse o focali;
-nelle forme infiammatorie, permettendo di identificare le eventuali formazioni asces-suali, non palpabili e non visibili radiologicamente;
-nella identificazione, tra le varie formazioni cistiche, di quella che può presentare qualche elemento dubbio o di sospetto e che quindi merita uno svuotamento per motivi diagnostici.
Va ancora ricordata l'utilità della ecografia in particolari situazioni: lesioni localizzate in aree di difficile esplorazione mammografica, pazienti a letto. Importante infine è il ruolo della ecografia per guidare l'agoaspirazione di lesioni non palpabili; la tecnica permette infatti la contemporanea visualizzazione dell'ago e dell'area focale, il controllo diretto dinamico dell'ago e dei suoi spostamenti, il controllo diretto della massa durante l'aspirazione. Nello stesso modo è possibile posizionare fili metallici ad uncino per il reperimento chirurgico delle lesioni (Fig. 24).



Figura 24. Reperimento di lesione focale con ecografia. A: sonda con scanalatura per l'ago. B: buona evidenziazione del nodo e dell'ago infisso nello stesso.

Reperimento delle lesioni non palpabili

Il riscontro sempre più frequente di lesioni di piccole dimensioni pone il problema della corretta diagnosi delle stesse. Se nel caso di lesioni di tipo benigno infatti può ancora essere accettabile una vigilante attesa ed un controllo strumentale dopo un intervallo variabile a seconda del tipo di patologia che si crede in atto, nel caso di lesioni a sospetto di malignità è necessario risolvere il problema diagnostico in tempi brevi e ciò non solo per ovvi risvolti psicologici, quanto proprio per l'utilità derivante dall'anticipo dell'intervento chirurgico.
La determinazione della sede della lesione sulla scorta delle due proiezioni mammografiche ortogonali, i conseguenti grossi prelievi bioptici, spesso più simili a quadrantectomie, sono per fortuna un ricordo storico. Oggi è possibile non solo localizzare tali lesioni con un errore di pochi millimetri, ma anche eseguire nella stessa sede, e con la medesima precisione, la citologia per agoaspirato, evitando in questo modo anche interventi chirurgici a scopo diagnostico. La localizzazione di lesioni non palpabili può essere eseguita sia sotto controllo ecografico, sia con metodo radiostereotassico.
La localizzazione ecografica naturalmente può essere validamente utilizzata nei casi di lesioni rilevabili con ecografia, mentre nei casi di lesioni rappresentate da piccoli focolai di microcalcificazioni o da piccole aree di distorsione strutturale è necessario ricorrere al *sistema radiostereotassico*. Quest'ultimo metodo, eseguibile solo in alcuni centri dotati di idonee e costose apparecchiature, sta per trovare maggiore diffusione poiché sono state messe in commercio apparecchiature meno costose che, integrando i normali mammografi, permettono con la stessa precisione di centrare piccole lesioni (Fig. 25).



Figura 25. Reperimento di lesioni non palpabili con metodo radiostereotassico. A: mammografia standard e scoperta di nodo di piccole dimensioni. B: la radiografia di controllo, dopo centraggio, evidenzia la punta dell'ago al centro della lesione.

Il metodo si basa sull'esecuzione di due radiogrammi in proiezione decentrata della stessa lesione in modo da ottenere delle coordinate che, elaborate da un piccolo computer, forniscono tutti i dati relativi al corretto posizionamento dell'ago e della profondità di penetrazione dello stesso. Posta la punta dell'ago nella sede della lesione, è possibile aspirare materiale per l'esame citologico. La colorazione rapida dei preparati

e la presenza contemporanea del citopatologo permettono di ottenere una diagnosi definitiva in pochi minuti e di contenere il tasso di inadequati al di sotto del 5-10%. I vantaggi del metodo derivano dalla rapida definizione diagnostica; nei casi positivi è possibile attuare la terapia senza ulteriori ritardi, nei casi di benignità vengono evitate biopsie inutili. Nei casi positivi, inoltre, con la stessa tecnica, è possibile lasciare nella sede della lesione un repere per il chirurgo e cioè un filo metallico ad uncino o alcune gocce di sospensione acquosa sterile al 4% di particelle di carbone; in quest'ultimo caso, ritirando l'ago, si lascia una traccia di carbone tra focolaio e cute (64, 84). Tutto ciò facilita il successivo atto terapeutico sia in termini di tempo che di precisione. Si può concludere che la tecnica radiostereotassica rappresenta il necessario completamento di una mammografia che permette di scoprire un numero sempre maggiore di piccole lesioni in donne asintomatiche.

Ruolo delle tecniche strumentali

La continua proposta di tecniche strumentali diverse indica chiaramente che nessuna di esse ha risolto in modo definitivo il problema della diagnosi delle affezioni mammarie. Ciò dipende dal fatto che le affezioni della mammella sono tantissime: non esiste infatti il cancro della mammella ma esistono i carcinomi della mammella; ugualmente le affezioni benigne sono di vario tipo (displasia, flogosi, traumi, etc.). Tutte queste affezioni si manifestano con aspetti diversi tra di loro, ma anche affezioni dello stesso istotipo possono presentarsi di volta in volta in modo diverso. Cercare di risolvere il problema della diagnostica delle affezioni della mammella, eventi biologici e quindi sempre variabili, con un'unica tecnica strumentale, è sicuramente causa di errore, errore che in taluni casi può anche essere accettato purchè venga tenuto sempre presente. Certamente la correttezza diagnostica migliora se possono essere impiegate più tecniche strumentali che forniscono informazioni diverse di una stessa affezione. Questo approccio pluristrumentale appare utile sia nella diagnostica delle affezioni benigne sia nella diagnostica dei carcinomi.
Nel caso delle *affezioni benigne* l'approccio pluristrumentale si impone per due motivi:
A- la diagnosi di benignità deve essere "certa" e la presunzione di benignità nonè sufficiente;
B- è necessario, per quanto possibile, porre diagnosi precisa di istotipo.
Solo la sicurezza di benignità infatti permette di evitare una biopsia ed allarmismi e solo la conoscenza di istotipo permette di indicare o meno la necessità di una terapia e di programmare eventuali controlli nel tempo. Il problema della diagnostica delle affezioni benigne, per il numero delle stesse e per i risvolti psicologici, è sicuramente un problema di grosse dimensioni. Certamente oggi il contributo della citologia per agoaspirato diventa spesso dirimente, ma innanzitutto non sembra giustificato pungere tutti i noduli e le tumefazioni che si palpano, ed inoltre esistono anche moltissime lesioni evidenziate in fase preclinica da qualche indagine strumentale che possono essere correttamente tipizzate ricorrendo ad altre tecniche strumentali atraumatiche.

La mammografia, ad esempio, fornisce informazioni precise sui fibroadenomi calcificati, sugli amartomi, sui focolai di liponecrosi, sulle cause di secrezione mediante la galattografia, sulla natura pseudolipomatosica di una tumefazione apprezzabile clinicamente, ma rimane insufficiente di fronte ad un nodo omogeneamente opaco e dai contorni abbastanza netti (Fig. 26).

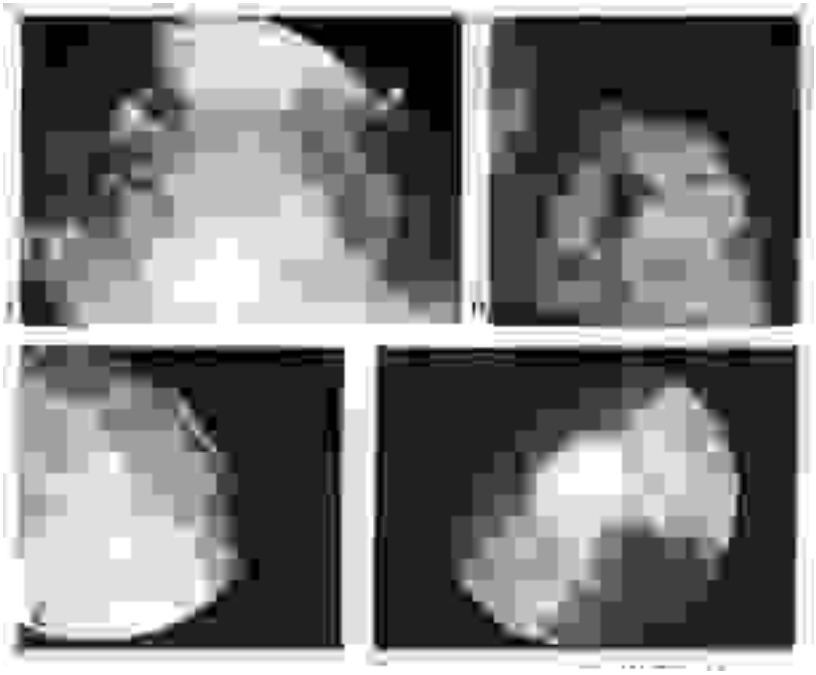

Figura 26. Quadri mammografici di patologia benigna. A: Piccoli fibroadenomi con calcificazioni a zolla. B: amartoma (focolaio di strutture parenchimo stromali ed adipose ben delimitato da sottile capsula). C: focolaio di liponecrosi (area ipodensa delimitata da sottile cercine). D: Fibroadenoma senza calcificazioni. I quadri A, B, e C sono caratteristici; il quadro D non permette nemmeno la diagnosi certa di benignità.

La transilluminazione chiarisce il dubbio derivante da un nodo radiologicamente opaco nei casi in cui appare più trasparente del fondo (cisti a contenuto citrino) ed apporta un contributo insostituibile negli ematomi e negli infarti.
La termografia, che pur non offre elementi di semeiologia nelle affezioni benigne, può servire ad allontanare il dubbio di malignità e sopratutto può evidenziare modeste ipotermie da quadri congestizi-infiammatori causanti mastodinie e può permettere un facile monitoraggio delle stesse dopo terapia.
L'ecografia rappresenta la tecnica di elezione sia per la diagnosi delle cisti, che riesce ad evidenziare di piccole dimensioni ed anche in grossi piastroni inesplorabili con esame clinico e mammografico, sia per lo studio degli ascessi.

Nel caso di *carcinomi*, per i quali invece non importa la diagnosi certa ma è sufficiente il solo sospetto, l'approccio pluristrumentale è giustificato dal rischio di non riconoscere la presenza di una lesione maligna. Il problema quindi in questo caso non è tanto di precisione diagnostica quanto sopratutto di evidenziazione della lesione. Il modo di manifestarsi di un carcinoma infatti è talmente vario (Fig. 27) che ogni tecnica riconosce un numero discreto di errori, numero tanto più grande tanto più piccolo il tumore.



Figura 27. Aspetti mammografici completamente diversi di carcinoma ma ambedue caratteristici: nodo a contorni sfrangiati (A), microcalcificazioni intraduttali (B).

Giova forse ricordare brevemente le cause più frequenti di errore delle diversi tecniche:

- errori dell'esame clinico: carcinomi piccoli e non palpabili, comedocarcinomi e carcinomi papilliferi, carcinomi maggiori di 10 mm ma profondamente allogati in mammelle voluminose o mascherati da strutture lipomatosiche, displasiche, cicatriziali;
- errori della mammografia: carcinomi insorti in zone periferiche e quindi non rappresentati sui radiogrammi, carcinomi mascherati da corpus mammae denso, carcinomi con aspetto di nodo benigno;
- errori della termografia: sede profonda del carcinoma o debole potenza termogenica, pelle non emissiva;
- errori della ecografia: carcinomi con scarso assorbimento degli ultrasuoni o non riconoscibili per adiposità delle zone contigue;
- errori della transilluminazione: carcinomi di piccole dimensioni o mascherati da strutture ipodiafane.

Poichè gli errori delle varie tecniche riconoscono cause diverse, impiegando contemporaneamente tecniche differenti e capaci di fornire informazioni tra loro complementari è possibile ridurre l'errore finale (17, 23, 80). L'approccio diagnostico alle affezioni della mammella dovrebbe essere, se possibile, pluristrumentale ed integrato. Pluristrumentale significa che devono essere impiegate contemporaneamente più tecniche strumentali. Integrato significa che bisogna impiegare tecniche che forniscono informazioni complementari tra loro, di tipo morfologico o funzionale o strutturale, e quindi capaci di integrarsi a vicenda. La diagnostica pluristrumentale naturalmente va usata con intelligenza nel senso che ogni tecnica può fornire, a seconda del caso, l'informazione determinante, ma la diagnosi scaturisce sempre dalla sintesi radioclinica del caso in esame e quindi dalla interpretazione e correlazione dei diversi reperti strumentali, a volte in contrapposizione tra loro.

La necessità di operare ogni volta una sintesi dei reperti comporta che l'esecuzione delle varie tecniche avvenga in uno stesso centro ove vi sia un radiologo capace di gestire tutto l'iter strumentale ed unico responsabile delle conclusioni diagnostiche. In altri termini non è pensabile che una Paziente esegua l'esame clinico in un posto, la mammografia in un altro posto, l'ecografia in un altro ancora e così via.
La disponibilità di numerose tecniche impone inoltre la scelta della ottimale associazione metodologica, la corretta applicazione cronologica delle indagini e soprattutto la identificazione della tecnica prioritaria (25). Poiché il fine dell'esplorazione strumentale della mammella è la diagnosi del carcinoma in tempo utile, in uno stadio cioé in cui la terapia può non solo migliorare la qualità di vita, fisica e psichica della donna, ma soprattutto permettere la riduzione di mortalità, la tecnica prioritaria è quella che ha la capacità di individuare il maggior numero di carcinomi di diametro intorno ed inferiore ad 1 cm (sensibilità) e con interessamento linfonodale scarso o assente. L'identificazione della tecnica prioritaria è particolarmente importante, inoltre, nel caso in cui si voglia impiegare un'unica tecnica strumentale onde evitare di scegliere, tra le varie tecniche, proprio quella meno affidabile. In presenza di un carcinoma, infatti, il ricorso ad una tecnica poco affidabile sarebbe non solo inutile ma anche dannoso poiché il non riconoscimento della lesione neoplastica rinvia, talora di anni, l'inizio della terapia.
La conoscenza delle caratteristiche peculiari di ogni tecnica e quindi delle informazioni specifiche che essa può dare, permette infine di stabilirne le indicazioni particolari ed il ruolo.
L'analisi delle possibilità diagnostiche ed in particolare della sensibilità delle varie tecniche nella diagnosi dei carcinomi è stata fatta in vari Centri ed i risultati sono ormai talmente codificati che, in assenza di innovazioni tecnologiche, non è possibile accettare risultati diversi. Nella tabella 21 vengono riportati i dati ottenuti da uno studio clinico

	Tutti i Ø	2-5 cm	<2 cm	<1 cm
Mammografia	94%	93%	86%	77%
Esame clinico	95%	81%	70%	58%
Ecografia	96%	93%	69%	56%
Termografia	91%	70%	50%	42%
	Dalla letteratura		Trial italiano*	

Tabella 21. Sensibilità dei test in rapporto al diametro dei carcinomi. (*1981- 703 carcinomi T1- PD-VR-TO-BA-FI-SV-Busto A.).

controllato compiuto, nel 1981 in sette città italiane, su carcinomi di diametro inferiore a 2 cm (T1), dati della realtà nazionale che peraltro ben si confrontano con quelli della letteratura mondiale. La disamina dei risultati evidenzia chiaramente che:
-la sensibilità diagnostica di tutti i test diminuisce in rapporto diretto alle dimensioni del tumore; la sensibilità diagnostica di un test deve essere quindi valutata previa suddivisione dei tumori in categorie omogenee per dimensioni. Poiché infatti la maggior

parte dei tumori che giungono alla nostra osservazione presenta dimensioni uguali o superiori ai 2 cm si può avere la falsa impressione che tutti i test siano validi.

-Non esiste tecnica esente da errori; nemmeno in Centri che da anni si dedicano a questa attività. Tutte le tecniche sbagliano, ma la mammografia è quella che sbaglia meno.

La mammografia quindi va intesa come tecnica prioritaria essendo quella che permette la diagnosi corretta del maggior numero di carcinomi di piccole dimensioni, cioé dei carcinomi che possiamo considerare curabili. Tutte le altre tecniche strumentali vanno intese come tecniche complementari; il ricorso ad esse non è indispensabile ma è giustificato quando si vuole migliorare, attraverso la diagnostica integrata, l'affidabilità della mammografia e quando si vogliono ottenere informazioni supplementari che la mammografia non può dare. L'analisi dei risultati ottenuti impiegando le varie tecniche in modo integrato dimostra chiaramente come la correttezza diagnostica aumenta man mano che all'esame clinico-mammografico si aggiungono altre tecniche (Tab. 22).

Approccio diagnostico	**Numero dei casi**	**%**
Esame clinico	675	78,48
Esame clinico+mammografia	788	91,74
Esame clinico+mammografia+termografia	830	96,51
Esame clinico+mammografia+termografia+diafanoscopia	840	98,10

Tabella 22. Diagnosi corretta integrata su una serie continua di 860 carcinomi mammari. Istituto di Radiologia, Università di Padova.

Il primo ruolo delle tecniche complementari è quindi quello di integrare la mammografia nella diagnosi corretta del carcinoma; ruolo non meno importante ed utile è quello di intervenire nella diagnosi elettiva di alcune affezioni benigne. In questa ottica è possibile codificare in modo corretto il ruolo delle tecniche complementari. Nessuna di esse può essere impiegata come unica tecnica strumentale o come tecnica di primo approccio nella diagnosi del carcinoma della mammella anche perché, per nessuna di esse, le più recenti innovazioni tecnologiche, le varianti metodologiche, le differenti proposte interpretative della semeiotica elementare hanno modificato la scarsa sensibilità nella diagnosi dei carcinomi di piccole dimensioni.

La termografia (Tab. 23) può essere impiegata di routine poichè permette un'esplorazione globale, panoramica della mammella. Non può essere impiegata come unica tecnica

-Non è una metodica prioritaria per la diagnosi dei carcinomi
-Non è una tecnica di primo approccio per la diagnosi dei carcinomi
-Non è valida per la diagnosi delle affezioni benigne

Il ruolo è quello di una tecnica complementare da poter impiegare di routine assieme alla mammografia, che integra con informazioni di tipo funzionale-metabolico, nello studio dei carcinomi.

Tabella 23. Ruolo della termografia nella diagnosi delle affezioni mammarie.

strumentale non solo per la sua bassa sensibilità ma anche per la sua bassa specificità che comporterebbe un gran numero di falsi positivi e di biopsie inutili. La mancanza di semeiologia nelle affezioni benigne non consente di riconoscere alla termografia un preciso ruolo nella diagnostica di queste affezioni; essa quindi può integrare utilmente le informazioni morfologiche ottenute dalla mammografia con informazioni di tipo funzionale- metabolico solo nella diagnosi del carcinoma. In pratica la termografia ha il compito di richiamare l'attenzione nel caso di riscontro di una mappa termovascolare alterata, su un quadro mammografico poco specifico o poco evidente e come tale passibile di restare misconosciuto. Il guadagno diagnostico che si ottiene è stato stimato variare dal 4,8% (23) al 7%(17). Valutazioni più recenti (19) riportano cifre ancora più basse, forse in rapporto all'aumentata capacità diagnostica mammografica ottenuta con le nuove tecnologie: tali risultati riducono ulteriormente lo stimolo all'impiego della termografia come tecnica complementare diagnostica.

La transilluminazione (Tab. 24) permette anch'essa un'esplorazione globale e panoramica della ghiandola e quindi può essere impiegata di routine, favorita in ciò dal suo bassissimo costo e dalla estrema semplicità esecutiva e di interpretazione. Come la termografia, anche la transilluminazione non può essere impiegata come unica tecnica

-Non è una metodica prioritaria per la diagnosi dei carcinomi
-Non è una tecnica di primo approccio per la diagnosi dei carcinomi

Il ruolo è quello di una tecnica complementare da poter impiegare di routine assieme alla mammografia nella diagnostica delle affezioni sia maligne che benigne.

Tabella 24. Ruolo della transilluminazione nella diagnosi delle affezioni mammarie.

diagnostica a causa della sua bassa specificità, ma a differenza della termografia fornisce un contributo diagnostico talora insostituibile anche nelle affezioni benigne. La sua altissima sensibilità nei carcinomi di comune riscontro clinico appare invece di notevole utilità, come già ricordato, nella evidenziazione delle lesioni insorte in mammelle radiologicamente dense, e nei casi di difficile interpretazione radiologica quali i carcinomi insorti vicino ad irregolarità strutturali da precedenti interventi chirurgici o i carcinomi che si manifestano come aree di addensamento a contorni sfumati e senza altri elementi di semeiologia che ne permettano la differenziazione da placche displasiche.

L'ecografia (Tab. 25) riconosce il suo maggior limite nel fatto di non consentire l'esplorazione della ghiandola e quindi essa non può essere impiegata di routine ma solo in seconda istanza, dopo aver valutato il quadro clinico mammografico. Eseguita in modo mirato, l'ecografia fornisce peraltro informazioni di tipo morfologico strutturale molto precise ed utili sia nel campo delle affezioni benigne che nel caso di carcinomi. La prima indicazione all'impiego della ecografia evidenzierà chiaramente la natura cistica o, in caso di nodo solido, permetterà un primo orientamento sulla benignità o malignità dello

stesso. Un altro ruolo da riconoscersi all'ecografia deriva dalla possibilità di esplorare aree marcatamente displasiche e quindi radiopache o zone mal analizzabili con mammografia come il solco sottomammario.

-Non è una metodica prioritaria per la diagnosi dei carcinomi
-Non è una tecnica di primo approccio per la diagnosi dei carcinomi

Il ruolo è quello di una tecnica complementare da impiegare in modo mirato dopo la mammografia, che integra con più precise informazioni strutturali, nella diagnostica delle affezioni sia maligne che benigne.
Da non impiegare come unica tecnica diagnostica.

Tabella 25. Ruolo della ecografia nella diagnosi delle affezioni mammarie.

Iter diagnostici consigliati

Donna sintomatica

La prima cosa che dovrebbe fare una donna che si scopre un nodo è cercare di non allarmarsi poichè nella maggior parte dei casi si tratta di un'affezione benigna. Viceversa, la scusa "tanto non fa male" non deve giustificare un lungo intervallo tra il riscontro del sintomo e l'esame clinico eseguito dal proprio medico curante. Questi avrà soprattutto il compito, non facile peraltro, di discriminare i falsi allarmi e quindi di indirizzare la paziente ad un centro di diagnosi clinico-strumentale nel quale sia possibile, impiegando le tecniche oggi a disposizione, giungere nel più breve tempo possibile ad una diagnosi certa.
Questa metodologia di approccio diagnostico è certamente la preferibile ma naturalmente è applicabile solo in quei centri nei quali siano disponibili più tecniche strumentali ed un radiologo capace di eseguire un completo esame anamnestico e clinico ed in grado di gestire tutto l'iter diagnostico; nello stesso centro è quasi necessaria, anche se per un tempo più limitato la presenza di un cito-patologo.
La realtà operativa sul territorio italiano è purtroppo spesso diversa per cui bisogna cercare di adattarsi facendo il meglio possibile con quanto si ha a disposizione. Sarebbe comunque almeno auspicabile che ogni operatore tenesse ben presente l'iter diagnostico suggerito dalla Sezione di Senologia della Associazione Italiana di Radiologia Medica e Medicina Nucleare, iter che appare ben chiaro e ben motivato e che bene evidenzia il ruolo prioritario di alcune tecniche ed il ruolo secondario di altre (Tab. 26) (11).
Nella paziente sintomatica l'esame clinico ricopre un'importanza notevole. Anche se la paziente giunge al Centro con una relazione clinica, la visita medica va ripetuta dal radiologo poichè essa è di guida nella corretta applicazione della tecnica e nella corretta interpretazione del reperto clinico. La mammografia inoltre può evidenziare, nella stessa mammella sede di patologia clinicamente evidente o nella controlaterale, delle aree dubbie; in questi casi è solo la palpazione mirata che permette di interpretare il



Tabella 26. Iter diagnostico suggerito dalla Sezione di Senologia della S.I.R.M.N. (Associazione Italiana di Radiologia Medica e Medicina Nucleare). da: "Charta Senologica" Il Radiologo 21/2, 44-48, 1982.

reperto mammografico. L'inscindibile binomio esame clinico-mammografia risolvono sicuramente la maggior parte dei quesiti.
In presenza di diagnosi certa di carcinoma, l'iter diagnostico può considerarsi concluso.
In presenza di lesione displasica o comunque di tipo benigno, l'iter diagnostico deve considerarsi concluso solo nel caso di diagnosi certa; nelle altre evenienze, per evitare il rischio di sottostimare un carcinoma, appare utile ricorrere alle tecniche complementari.
In presenza di lesione sospetta al binomio esame clinico-mammografia, può anche essere suggerito il ricorso alle tecniche complementari, ma solo in pochi casi qualcuna di queste può abbattere il primo sospetto per cui diventa quasi necessario il ricorso alla citologia per agoaspirato. La citologia per agoaspirato rappresenta infatti parte integrante ed insostituibile di questo pool di esami. In presenza di "nodo" mammario, l'agoaspirato può risolvere un dubbio od un sospetto in modo rapido, con poco costo e con modesto trauma per la paziente, senza ricorrere a controlli nel tempo od a biopsie diagnostiche. Naturalmente è importante che l'agoaspirato venga eseguito nel punto giusto e quindi al momento giusto, cioé dopo l'esecuzione della mammografia o di eventuali altri esami strumentali. La tendenza a ricorrere all'agoaspirato come tecnica di primo approccio subito dopo l'esame clinico non sembra razionale. In effetti, agendo in questo modo, si pungono inutilmente molte pseudotumefazioni, si pungono nodi (cisti, lipomi, focolai di liponecrosi, alcuni fibroadenomi etc.) che potrebbero essere diagnosticati in modo corretto con metodi atraumatici, si corre il rischio di risolvere il problema del nodo benigno che si palpa e di lasciare misconosciuto un carcinoma non palpabile (Fig. 28) o di non aspirare cellule neoplastiche nei casi di una lesione



Figura 28. Esempio di carcinoma non apprezzabile clinicamente (ca. intraduttale) in mammella con grosso nodo benigno. La sola citologia per agoaspirazione del nodo benigno non avrebbe permesso l'identificazione del carcinoma.

strutturata in modo disomogeneo.
Infine le seguenti considerazioni:
-un citoaspirato negativo non esclude un carcinoma,
-un citoaspirato positivo richiede comunque una mammografia per stabilire dimensioni ed eventuale plurifocalità della lesione,
suggeriscono che la mammografia deve comunque precedere l'agoaspirato. Per tutti questi motivi è anche auspicabile che il radiologo stesso prenda dimestichezza con questa tecnica poichè meglio di altri può conoscere la sede e la distribuzione spaziale di lesioni disomogenee o non ben palpabili. Nel caso di paziente sintomatica, quindi, il binomio esame clinico e mammografia, impiegati in modo integrato, rappresentano il primo approccio; le altre tecniche strumentali possono essere applicate, se disponibili, per migliorare la correttezza diagnostica dei carcinomi in fase preclinica e per affinare la diagnosi atraumatica delle affezioni benigne: l'esame citologico rappresenta spesso la conclusione di un'iter diagnostico che, necessariamente, deve portare ad una diagnosi certa. Si può dire che una buona diagnostica senologica può basarsi anche solo su tre pilastri: l'esame clinico, l'esame mammografico e l'esame citologico.

Iter diagnostico in rapporto all'età

Stabilità la priorità della mammografia come tecnica di primo approccio, ed avendo ben radicato il concetto che ogni approccio diagnostico che impieghi una tecnica diversa comporta la non diagnosi di circa il 50% dei carcinomi di diametro inferiore ad 1 cm, è possibile accettare una variante all'iter diagnostico suggerito dalla SIRMN, variante che tien conto sia delle conoscenze epidemiologiche sull'incidenza del carcinoma della mammella in rapporto all'età sia della realtà operativa italiana. Si può accettare una linea di demarcazione a 40 anni circa (Tab. 27).
Al di sotto dei 40 anni di età, essendo ancora modesta l'incidenza del carcinoma mammario, può essere accettato che le varie tecniche strumentali siano scelte e modulate

<40 anni	>40 anni
Modulazione dei test in rapporto alla sintomatologia	Mammografia -Test di approccio -Test di controllo

Tabella 27. Iter diagnostico, in una donna sintomatica, in relazione all'età.

in funzione dell'ipotesi diagnostica clinica, eseguendo ad esempio solo l'ecografia per diagnosticare una cisti, e lasciando alla citologia per agoaspirato il compito della diagnosi di un nodo solido.
Dopo i 40 invece non è più accettabile alcun compromesso poiché il carcinoma della mammella diventa una realtà e quindi, se anche il nodo apprezzabile clinicamente risulta essere una cisti, non è corretto perdere l'opportunità offerta dalla mammografia di diagnosticare un carcinoma in fase preclinica che sta crescendo nella stessa mammella o nella controlaterale. Dopo i 40 quindi possiamo anche utilizzare le altre tecniche strumentali, ma solo per aumentare l'affidabilità della mammografia e non per sostituirla. Tale affermazione deriva dalla ormai comprovata capacità della mammografia di essere l'unica tecnica che consente di ottenere dalla diagnosi il risultato che cerchiamo: la riduzione della mortalità. La mammografia quindi è non solo la tecnica prioritaria dopo i 40 anni, ma anche l'unica tecnica cui ricorrere se si vogliono attuare dei controlli periodici ai fini della prevenzione secondaria. I controlli ripetuti nel tempo, giova ricordarlo, non vengono proposti per controllare l'evoluzione di una displasia, di una cisti, di un fibroadenoma, poiché noi non conosciamo a tutt'oggi dei quadri radiologici che possano essere definiti a maggior rischio. I controlli periodici servono ad evidenziare i primi segni di un carcinoma, e solo la mammografia è in grado di riconoscerli.

Donna asintomatica - screening

Alle donne asintomatiche bisogna certamente raccomandare di non aspettare di sentirsi un nodo. Bisogna sempre tener presente la storia naturale del carcinoma della mammella e ricordare che per la maggior parte dei carcinomi mammari esiste una fase preclinica lunga 6-8 anni (Fig.29) e che è ormai ampiamente documentato che solo la diagnosi posta negli stadi iniziali della malattia permette una maggior sopravvivenza e soprattutto di ottenere una vera riduzione di mortalità. Tutte le donne di età superiore a 40 anni dovrebbero tener presente che possono essere portatrici asintomatiche di un carcinoma e quindi sarebbe utile per loro sottoporsi ad accertamenti strumentali. Alla domanda su quali possano essere questi, verrebbe naturale rispondere: tutti quelli conosciuti. Se per la donna sintomatica si propone infatti il ricorso a più tecniche strumentali onde ridurre l'entità dell'errore diagnostico, a maggior ragione, riferendosi a tumori piccoli, preclinici, il ricorso alla diagnostica pluristrumentale sembra ancora più giustificata a causa delle maggiori difficoltà diagnostiche.
Orbene, l'approccio diagnostico pluristrumentale sarebbe certamente il metodo più valido, ma se si invitano al controllo periodico "tutte" le donne asintomatiche e quindi

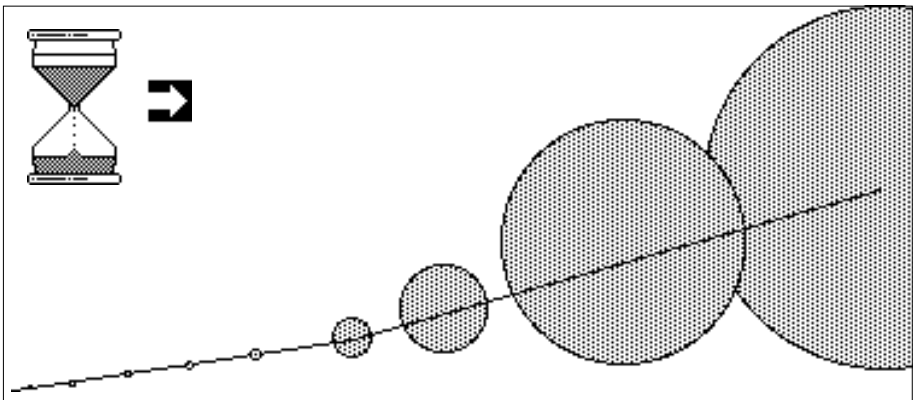

8 anni				
	1 cm	2 cm	5 cm	>5 cm
Fase preclinica T0	T1		T2	T3
	N-	N+		
Sopravvivenza>20 anni	90%	66%	40%	22%

Figura 29. Illustrazione della storia naturale del carcinoma mamario ed importanza della diagnosi precoce ai fini prognostici. Valutando le dimensioni di una cellula e la velocità media di moltiplicazione della stessa, si calcola che il carcinoma impiega circa 8 anni per raggiungere il diametro di 1 cm. Questo lungo periodo di crescita viene definito pre-clinico per le difficoltà di riconoscere il tumore con l'esame clinico. La sopravvivenza appare strettamente correlata al diametro del tumore ed all'assenza di metastasi linfonodali (N-).

si affrontano le grosse problematiche dello screening, l'attuazione pratica di una diagnostica pluristrumentale diventa impossibile. Non essendo comprovato infatti il ruolo discriminante di nessun fattore di rischio (salvo la stessa età), bisognerebbe sottoporre tutte le donne a tutti gli esami strumentali, ma ciò è praticamente impossibile sia a causa dell'alto costo della diagnostica pluristrumentale, sia soprattutto per il basso numero di donne che potrebbe esser esaminato per unità di tempo. Quest'ultimo aspetto è di estrema importanza in considerazione della rilevanza sociale della malattia (ancor oggi, solo in Italia, muoiono circa 10.000 donne all'anno di carcinoma mammario), e quindi della utilità di estendere il controllo strumentale alla maggior parte di donne in età a rischio. Se non è possibile quindi ridurre il numero delle donne asintomatiche da esaminare, bisogna ridurre il numero delle tecniche da impiegare nell'applicazione di un'eventuale screening, pur sapendo di rinunciare in questo modo al contributo, talora determinante, delle tecniche scartate. Anche in questo caso quindi si impone una scelta tra le varie tecniche strumentali a disposizione, e la scelta non può non basarsi sulla sensibilità diagnostica delle stesse. Senza dimenticare le indicazioni derivanti dagli

studi su Pazienti sintomatiche (vedi tab. 21), si può far riferimento ai risultati ottenuti dall'impiego di più tecniche diagnostiche proprio nello screening, e quindi su pazienti asintomatiche, clinicamente negative.
Dal rapporto finale sui risultati ottenuti con lo screening condotto in America su 280.000 donne negli anni 70 (BCDDP), si evince che la mammografia ha diagnosticato il 92% di tutti i cancri incontrati, mentre l'esame clinico ne ha identificato solo il 53% e la termografia il 43% (Tab. 28) (35); anche le altre tecniche strumentali (ecografia e transilluminazione) hanno dimostrato, nelle donne asintomatiche, sensibilità inferiore alla mammografia (54). Il contributo diagnostico della mammografia appare ancora più evidente se si fa riferimento esclusivamente ai carcinomi di diametro inferiore ad 1 cm poichè ben il 65% di questi sarebbero rimasti non diagnosticati in assenza di mammografia (Tab. 29). La capacità della mammografia di diagnosticare lesioni di diametro inferiore ad 1 cm ha trovato conferma anche in tutti i centri europei nei quali è stato condotto uno screening (Tab 30) (39). Oltre il 40-50% dei carcinomi rimarrrebbe misconosciuto senza la mammografia.

Solo mammografia	**92%**
Solo esame clinico	**53%**
Solo termografia	**43%**

Tabella 28. BCDDP - Rapporto finale 1977 sulla valutazione dei vari test per quel che riguarda la sensibilità su tutti i carcinomi.

65% Mammografia sola 30% Mammografia ed esame clinico	**95%**
3% Esame clinico solo	

Tabella 29. BCDDP - Rapporto finale 1977 sulla valutazione dei vari test per quel che riguarda la sensibilità su 506 carcinomi inferiori a 1 cm (38% dei casi).

	Utrech	**Falun**	**Guildford**	**Linkoping**	**Malmo**
Numero carcinomi	120	350	130	296	161
<1 cm	42%	34%	41%	49%	62%

Tabella 30. Risultati dei Centri Europei di screening per la diagnosi mammografica di piccoli carcinomi. (da Gad A. 1984, modificata)

Ma naturalmente, come più volte ricordato, il fine dell'esplorazione strumentale della mammella non è la semplice diagnosi di carcinoma, ma ottenere una riduzione di mortalità nelle donne il cui carcinoma viene diagnosticato, e quindi curato, in fase precoce. Sarebbe infatti inutile utilizzare una tecnica diagnostica in grado di evidenziare moltissimi carcinomi se poi queste diagnosi non corrispondono ad una maggiore curabilità degli stessi. La scelta quindi deve basarsi sui risultati relativi alla vera riduzione di mortalità, che non va confusa con la maggiore sopravvivenza dopo la diagnosi. Orbene il follow up delle donne sottoposte a screening ha proprio dimostrato l'utilità della diagnosi mammografica precoce e cioé la capacità della stessa di modifi-

care l'evoluzione della malattia riducendone la mortalità: in questi gruppi di donne infatti si è ottenuta una riduzione di mortalità per carcinoma della mammella superiore al 30% (83, 85). Interessante è notare che, in stretta correlazione con i risultati diagnostici,

	Studio	Intervallo	Test	Riduzione di mortalità
H.I.P.	randomizzato	1 anno	Mammo+Esame clinico	30%
Svezia	randomizzato	2.5 anni	Mammografia (1proiezione)	40%
Nijmegen	casi/controlli	2 anni	Mammografia (1proiezione)	RR 0.51
Utrech	casi/controlli	1-2 anni	Xeromammografia+Esame clinico	RR 0.30
Firenze	casi/controlli	2.5 anni	Mammografia (2proiezioni)	RR 0.56

Tabella 31. Dati sulla riduzione della mortalità osservata dopo screening in vari Centri Europei. RR=la riduzione di mortalità è espressa come rischio relativo: probabilità di morte per carcinoma.

anche la riduzione della mortalità è stata osservata in tutti i centri di screeenig (Tab 31); tale riduzione peraltro è stata particolarmente significativa nelle donne di età superiore ai 50 anni. Nei casi in cui lo studio è stato condotto con mammografia e con esame clinico, l'estrapolazione di alcuni dati permette di ipotizzare che la riduzione di mortalità si sia osservata solo nelle donne nelle quali il carcinoma, ancora in fase preclinica, era stato diagnosticato solo dalla mammografia (Fig. 30).

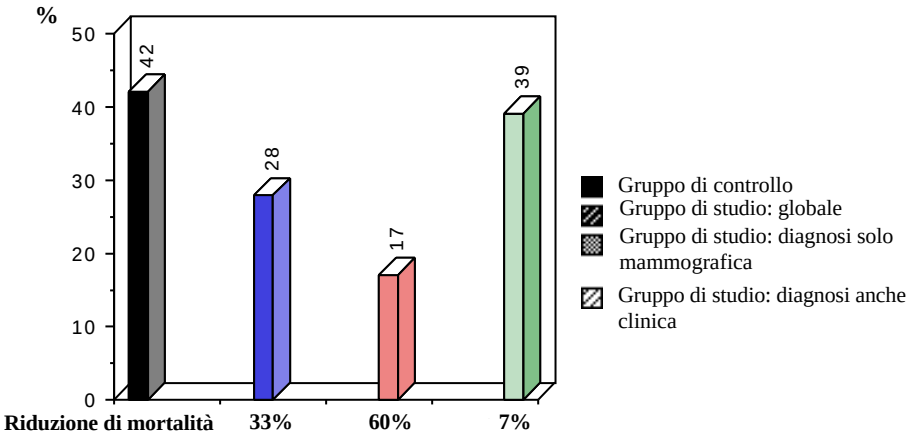

Figura 30. Tasso di mortalità per carcinoma mammario rilevato a distanza di 5 anni, nelle donne sottoposte allo screening HIP del 1962 (gruppo di studio) e nel gruppo di controllo. Si evidenzia chiaramente la riduzione di mortalità in tutto il gruppo di donne sottoposte a screening e sopratutto la notevole riduzione di mortalità del sottogruppo di donne il cui carcinoma fu trovato solo con la mammografia, e quindi in fase preclinica, rispetto alla modesta riduzione di mortalità nel sottogruppo di donne il cui carcinoma era apprezzabile anche (o solo) clinicamente. Il tasso di mortalità nelle donne sottoposte a screening è rimasto invariato con 15 anni di follow-up (Strax, 1984).

I risultati ottenuti negli screening hanno quindi confermato che la mammografia permette la diagnosi dei carcinomi curabili e quindi rende possibile ottenere un risultato veramente insperato a tutt'oggi: la guarigione. Poichè la riduzione della mortalità da carcinoma della mammella deve essere un obiettivo primario per la collettività e per i responsabili della sanità pubblica, i programmi di screening mammografico vanno incentivati ed attuati. E' necessario peraltro sottolineare che la mammografia rappresenta uno degli elementi essenziali di un programma di screening, ma non l'unico. L'organizzazione di un programma di screening è complessa e richiede una programmazione dettagliata ed un adattamento alle diverse realtà locali. L'attivazione, la conduzione di risultati di un programma di screening, e quindi la sua efficacia, dipendono infatti dalla presenza di molti elementi:

-mammografia di alta qualità e radiologi esperti;
-valida informazione della popolazione e possibilmente invito personalizzato;
-disponibilità di test adeguati per la diagnosi definitiva delle lesioni sospette;
-disponibilità di mezzi terapeutici validi;
-disponibilità di mezzi per il follow up attivo dei casi trattati;
-esistenza di un programma di controllo di qualità per tutto il programma;
-accurata registrazione di tutti i dati e messa in atto dei metodi di valutazione dei risultati; senza questi ultimi non è possibile valutare né i benefici né i costi.

Allo stato attuale delle conoscenze sembrerebbe opportuno iniziare un programma di screening ad un'età non superiore ai 50 anni. La dimostrazione di riduzione di mortalità ottenibile da screening condotti tra i 40 ed i 50 anni, infatti, non è ancora chiara. Essa peraltro può essere ragionevolmente ipotizzabile (la curabilità del carcinoma non dipende dall'età della paziente ma dal suo stadio al momento della diagnosi e cura) e quindi sarebbe utile attuare dei programmi pilota per valutare l'efficacia dello screening in questa fascia di età. E' anche possibile peraltro che, nei prossimi anni, la risposta a tale quesito possa derivare dal follow up delle donne più giovani già sottoposte ai precedenti programmi di screening. Il costo finanziario di un programma di screeening è elevato, ma la riduzione delle spese per la cura delle malate cancerose in stadio avanzato permette comunque di ottenere dei sostanziali benefici economici.

Raccomandazioni conclusive

I risultati ottenuti nei vari studi di screeening, alcuni ampiamente comprovati da oltre venti anni di follow up, dovrebbero ormai indurre tutte le nazioni ad approntare degli screening con mammografia estesi a tutto il territorio, come sta per avvenire in Inghilterra. Nel frattempo viene lasciato alla donna il compito di provvedere a sé stessa per cui sembra utile riportare le raccomandazioni dell'American Cancer Society, pubblicate nel 1983, nelle quali viene suggerito di eseguire periodicamente l'autoesame, e di sottoporsi, sempre con periodicità, all'esame clinico ed alla mammografia (Tab. 32) (3). E' importante non far confusione tra le indicazioni all'attuazione di veri programmi di screening e queste raccomandazioni. Nel primo caso, in relazione al notevole impegno economico, l'attuazione del programma è accettabile solo se la spesa è

Età (anni)	**Autoesame**	**Visita medica**	**Mammografia**
20-40	mensile	ogni 3 anni	1 a 35 anni
40-50	mensile	annuale	annuale o biennale
>50	mensile	annuale	annuale

Tabella 32. Controlli raccomandati dalla American Cancer Society per la diagnosi del carcinoma della mammella in donne asintomatiche . (da A Cancer J for Clinicians 33/4, 225, 1983).

compensata da un "dimostrato" guadagno biologico ed economico. Nel caso delle raccomandazioni, queste si basano sul buon senso ed hanno una validità logica, sufficientemente suffragata ma non assolutamente vincolata al conforto dei numeri. Le raccomandazioni della A.C.S. meritano alcuni brevi commenti:

A-Autopalpazione
Alcune donne rifiutano di farla per motivi psicologici, per paura; molte donne rifiutano di farla poiché dicono di non capirci niente e quindi lasciano tutta la responsabilità della diagnosi precoce al medico. Questo atteggiamento è errato. Bisogna dire chiaramente alle donne che un nodulo, per essere interpretato come sospetto, deve assumere determinate caratteristiche e ciò può accadere anche dopo diversi anni e quindi la diagnosi di natura, posta dal medico sulla scorta dei rilievi semeiologici classici è sempre in ritardo. Solo chi impara a conoscere bene le proprie mammelle può accorgersi rapidamente che un piccolo nodulo è comparso, che un nodulo, piccolo ed insignificante come tanti altri, sta cambiando. Questo rilievo è molto importante per indurre il medico a dare un significato diverso ad un nodino senza segni caratteristici. E' necessario però spiegare alle donne che il loro compito non è quello di capire la natura di ciò che palpano nelle loro mammelle ma solo di imparare a conoscerle in modo da poter rilevare al più presto un eventuale cambiamento. In mancanza di screening strumentale, la maggior parte dei tumori della mammella viene ancora oggi riconosciuta dalle stesse donne. L'autopalpazione diventa quindi importante ai fini dell'anticipo diagnostico. E' pur vero infatti che l'autopalpazione, allo stato attuale, identifica solo il 3-5% dei carcinomi minimi, ma identifica il 55% dei carcinomi in stadio 1, per molti dei quali è sufficiente una terapia non mutilante (Tab. 33) (37). Per tutti questi motivi è utile incoraggiare le donne a praticare l'autoesame, ma non bisogna nemmeno colpevolizzare quelle che lo rifiutano; in effetti, a tutt'oggi, non è stato ancora dimostrato che l'autopalpazione offra vantaggi in termini di riduzione di mortalità.

B-Visita medica
Migliora la correttezza della mammografia e riduce il tasso dei falsi positivi anche nelle donne asintomatiche.

C-Mammografia
Le raccomandazioni prevedono una mammografia di base a 35 anni e la ripetizione

	Stadio clinico				
	1	2	3	ø cm	N+ ascella
Mensile	55%	40%	5%	1,9	9%
Non eseguita	19%	44%	37%	3,9	27%

Tabella 33. Stadio clinico dei tumori scoperti per autopalpazione, diametro medio degli stessi, presenza di metastasi.

periodica dell'esame a partire dai 40 anni.
C-1- La mammografia di base a 35 anni ha innanzitutto lo scopo di trovare eventuali carcinomi gia presenti. L'incidenza dei carcinomi, in questa fascia di età, è in realtà bassa, ma se noi valutiamo in 8-10 anni il tempo che un carcinoma della mammella impiega per raggiugere il diametro di un pisello, possiamo ben ipotizzare che i tumori diagnosticati clinicamente tra i 40-45 anni siano già presenti nella mammella all'età di 35 e quindi in buona parte già diagnosticabili da tecniche più sensibili dell'esame clinico. Altra giustificazione alla mammografia di base deriva dalla nota difficoltà di evidenziare e dare significato ad alterazioni di grado modesto, per cui la disponibilità di una mammografia eseguita precedentemente, e da utilizzare come quadro di confronto, diventa molto utile.
C-2-Inizio del controllo periodico a 40 anni, nonostante che i risultati degli screeening abbiano evidenziato una significativa riduzione di mortalità solo per le donne di età superiore ai 50 anni. Non è certamente questa la sede per rianalizzare tutte le possibili cause di questa osservazione, forse dovuta solo a difficile dimostrazione statistica dei vantaggi. Indipendentemente dalle spiegazioni, si può dire che consigliare l'inizio del controllo mammografico periodico a 40 anni è giustificato per vari motivi:
-un terzo di tutti i carcinomi viene riscontrato nelle donne di età inferiore a 50 anni ed il numero di carcinomi riscontrato nelle donne di età compresa tra i 40-50 anni è pressochè uguale al numero di carcinomi riscontrati nelle donne di età tra i 50-60 anni (Fig 31) (38).
-L'evoluzione tecnologica dei questi ultimi anni permette di ottenere immagini qualitativamente migliori con dosi notevolmente inferiori.
L'ipotesi avanzata nel 1967 di rischio cancerogenetico radioindotto da mammografia non appare infatti accettabile e quindi non c'è motivo per rifiutare qualche mammografia in più. La migliore qualità diagnostica della nuova mammografia, invece, fa ragionevolmente pensare che vantaggi significativi, in termini di mortalità, si possano ottenere anche nelle donne di età inferiore ai 50 anni (61). Questa ipotesi è suffragata dalla osservazione che lo screening condotto in America negli anni '70 (BCDDP), con tecnologia migliore dello screening condotto negli anni '60 (HIP), ha permesso la diagnosi di un maggior numero di carcinomi di diametro inferiore ad 1 cm (Tab. 34) (34).
In tema di evoluzione tecnologica va ricordato che la mammografia degli anni '80 è

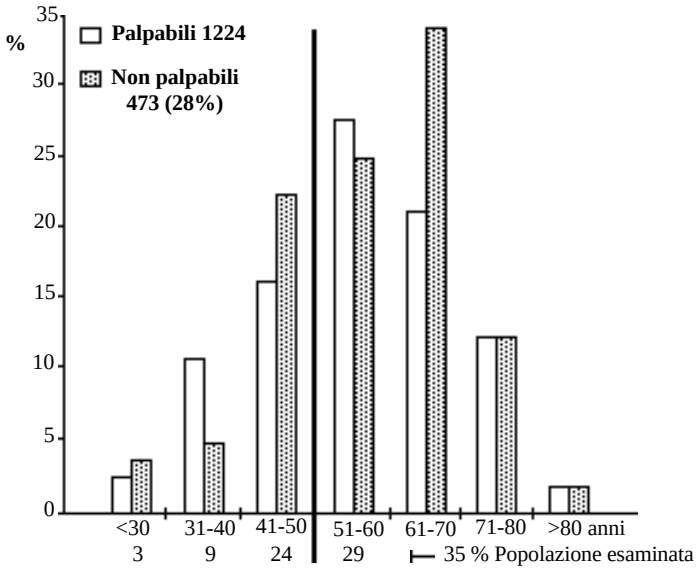

Figura 31. Distribuzione in rapporto all'età, di 1697 carcinomi riscontrati in donne presentatesi spontaneamente. La popolazione con età inferiore ai 50 anni rappresentava il 34% del totale mentre quella con età superiore rappresentava il 66%. (G. Frankl 1986).

	H.I.P.	BCDDP-1970
Carcinomi occulti	33%	48%
Carcinomi in età <50 anni	20%	50%
Carcinomi di ø <1 cm	8%	36%

Tabella 34. Risultati degli screening mammografici. (da Feig S.A., A.J.R. 143, 1984).

ancora cambiata in virtù del miglioramento sia dei sistemi di rilevazione sia delle stesse apparecchiature; queste, come già ricordato, sono dotate di macchie focali di piccolissime dimensioni, tali da consentire, attraverso la tecnica dell'ingrandimento diretto il rilievo di lesioni della grandezza di solo 100 micron. Tale alta risoluzione, associata alla possibilità del centraggio con sistema radiostereotassico ed alla sempre maggiore affidabilità della citologia per agoaspirato, consente la diagnosi precisa di carcinomi del diametro di pochi millimetri.

D-Periodicità dei controlli

La ripetizione periodica dei test diagnostici è giustifica dalla persistenza dell'errore diagnostico. Il controllo periodico in pratica non ha il compito di evidenziare i tumori

nati dopo l'ultimo controllo, ma quello di riconoscere i tumori che al controllo precedente, pur presenti, non sono stati identificati perchè troppo piccoli o per altri motivi. Il controllo periodico quindi ha il compito di correggere gli errori e la periodicità dipende dalla sensibilità del test. L'autoesame richiede una periodicità mensile, per la mammografia l'intervallo naturalmente è più lungo. Circa la periodicità del controllo mammografico, allo stato attuale delle conoscenze, sembra più corretto proporre che l'intervallo annuale o biennale non sia stabilito sulla scorta dell'età della paziente o sulla presenza o meno di familiarità o di altri ipotetici fattori di rischio, bensì sulla scorta del quadro mammografico e della affidabilità dello stesso: conviene cioé adottare un controllo annuale nelle pazienti con mammelle radiologicamente dense, ed un controllo ogni due anni nelle pazienti con mammelle adipose (Fig. 32).

Figura 32. Esempio di mammella "densa" e di mammella "adiposa". La maggior possibilità di errore nei casi di densità del corpus mammae consiglia controlli periodici annuali.

Conclusioni

Le attuali conoscenze confermano che a tutt'oggi solo la diagnosi precoce del cancro della mammella consente di ottenere riduzione di mortalità con interventi poco mutilanti. Nel confermare quindi il ruolo principe della diagnostica strumentale nella lotta contro il cancro della mammella, bisogna ricordare che la diagnosi in fase iniziale è ancora difficile, gravata da molti errori, richiede alta competenza da parte dei radiologi ed apparecchiature idonee. Sembra corretto inoltre affermare che la diagnosi precoce si basa non tanto sulla mammografia quanto sulla periodicità del controllo mammografico: lo screening con mammografia va inteso come un obiettivo sociale da perseguire. Allo slogan dell'America Society: "Il miglior modo per combattere il cancro della mammella è trovarlo", si può aggiungere un secondo slogan: "La mammografia va ripetuta periodicamente come il Pap-test".
E' necessario infine che le donne recepiscano questo messaggio: di carcinoma della mammella si può guarire e con interventi meno demolitori, purché la diagnosi dello stesso avvenga in fase iniziale. La mammografia rende tutto ciò possibile, può salvare cioé la mammella e la vita, purché la donna stessa si convinca che il cancro della mammella si vince cercandolo e quindi deve muoversi attivamente, sostituendo alla paura del cancro e quindi della morte il desiderio della vita.

L’esame citologico in senologia

Grazie sopratutto al diffondersi dell’uso della citologia per aspirazione dei noduli mammari solidi l’esame citologico ha assunto in quest’ultimo decennio un ruolo sempre più importante nella diagnosi dei tumori della mammella ed oggi la validità diagnostica di questo test viene da tutti giustamente riconosciuta. Non a caso anche il protocollo di Diagnosi, curato dalla Forza Operativa Nazionale sul Carcinoma Mammario (FONCaM), nel descrivere lo standard operativo delle varie metodiche diagnostiche definisce l’esame citologico come “fondamentale in senologia”(99) potendo essere eseguito in caso di:

-noduli solidi
-secrezioni provenienti dai capezzoli
-ulcerazioni cutanee o lesioni del capezzolo
-recidive cutanee o linfonodali.

Per ognuna di queste situazioni cliniche verranno nelle pagine successive esaminate le reali indicazioni all’utilizzo della citologia quale test di approfondimento diagnostico. Saranno inoltre descritte le procedure e gli accorgimenti tecnici utili per una buona riuscita della biopsia per agoaspirazione che riteniamo possano rappresentare argomenti di interesse generale visto il numero sempre crescente di medici che si sta avvicinando alla Senologia. L'approfondimento di aspetti più strettamente specialistici quali quelli cito-patologici esulando dagli scopi di questa monografia viene invece lasciato alle numerose ed autorevoli pubblicazioni disponibili in letteratura.

Esame citologico dei noduli mammari solidi

Considerazioni generali

L’esame citologico condotto su campioni di noduli mammari solidi ottenuti con la tecnica dell’agoaspirazione con ago sottile rappresenta sicuramente il più utile impiego della citologia in Senologia. In passato tuttavia questa tecnica è stata oggetto di molta diffidenza legata all'ipotesi di una sua potenziale pericolosità. Secondo alcuni Autori (21, 45, 56, 7, 79, 60, 36), infatti, l’agoaspirazione avrebbe aumentato il rischio di diffusione a distanza della neoplasia e questo timore ha finito per condizionarne pesantemente e per molti anni l’uso corrente in diagnostica senologica. Solo la successiva dimostrazione che il rischio era da considerarsi più teorico che reale, ottenuta grazie a numerose esperienze di laboratorio ed a studi clinici controllati (74, 31, 66, 88, 81, 87), ha potuto determinare il rilancio di questa tecnica che oggi, con l’esame clinico e la mammografia, costituisce la cosidetta “tripletta diagnostica” ritenuta indispensabile per una corretta diagnosi dei tumori della mammella (55, 98).In presenza di una lesione mammaria solida la ricerca di una conferma morfologica rapida e più economica della biopsia intraoperatoria rappresenta la più tradizionale delle indicazioni e quella per la quale l'esame citologico viene ancora maggiormente utilizzato(4). Bisogna infatti ricor-

dare che il valore predittivo di un reperto citologico di malignità conclamata è di 0,99 per cui la possibilità di effettuare una mastectomia abusiva è da considerarsi praticamente nulla quando alla positività della citologia si associano anche quella dell'esame clinico e mammografico. In questi ultimi anni tuttavia gli sforzi condotti nel tentativo di migliorare la sensibilità diagnostica globale per il carcinoma della mammella hanno portato ad un uso più articolato dell'esame citologico che non viene più solamente eseguito in presenza di lesioni sospette ma, anche di semplici addensamenti asimetrici per i quali si voglia ottenere un maggior livello di certezza diagnostica. Comunque indipendentemente dalle indicazioni i dati della letteratura sono in media concordi nell'attribuire al test una sensibilità dello 0.85-0.90 ed una specificità dello 0.98. Questi valori risultano strettamente correlati con l'esperienza degli operatori sia nell'eseguire il prelievo che nella lettura dei preparati. Correlazione che si rende soprattutto evidente quando si esamina il tasso di prelievi inadeguati per la lettura per assenza di materiale o per eccessiva contaminazione ematica che per il carcinoma non supera in mani esperte il 10% ma che può risultare dell'ordine del 30-50% quando l'esperienza degli operatori non è ben consolidata. Il numero dei falsi negativi ed una così variabile percentuale di prelievi inadeguati oltre a dimostrare che per ottenere dei risultati è indispensabile seguire precisi accorgimenti tecnici contribuisce ad evidenziare i limiti della metodica stessa che risulta estremamente attendibile quando positiva mentre in caso di negatività non deve influenzare il giudizio diagnostico.

Strumentario

Gli strumenti necessari per l'esecuzione di un esame citologico per agoaspirazione sono semplici, facilmente reperibili e soprattutto di costo estremamente contenuto. Sebbene il pericolo di infezioni sia, come vedremo nel capitolo riservato alle complicanze, quanto mai remoto occorre innanzitutto disporre di un disinfettante per la cute mammaria preferibilmente incolore. E' quindi necessaria una siringa da 20 ml alla quale va applicata un'apposita impugnatura metallica che consente all'operatore di eseguire l'aspirazione utilizzando una sola mano mentre l'altra tiene fisso il nodulo (Fig. 33).Un discorso approfondito meritano gli aghi da raccordare alla siringa in quanto dalla loro scelta dipende gran parte del buon esito dell'esame stesso. In relazione infatti ad alcune caratteristiche del nodulo da biopsiare quali le dimensioni, la consistenza e la profondità, la scelta cadrà di volta in volta su uno dei vari tipi di aghi disponibili in commercio fra loro differenti per diametro, lunghezza e flessibilità. Per quanto riguarda il diametro esterno, quelli più usati variano da un minimo di 0,6 mm ad un massimo di 0,9 mm (Tab. 35). L'uso di aghi di dimensioni superiori è sconsigliato dalla maggioranza degli autori in quanto oltre a non migliorare l'adeguatezza del campione prelevato è frequentemente causa di contaminazioni ematiche tali da rendere illegibile il preparato.
Un'altra delle caratteristiche a favore degli aghi 21-23 Gauge è la loro relativa flessibilità che consente di ottenere dei campionamenti del nodulo intramammario. Un accorgimento molto importante è infine quello di utilizzare aghi con il bariletto trasparente perché consente di rendersi immediatamente conto delle caratteristiche del materiale prelevato. Completano lo strumentario un set di vetrini ed un fissatore.

Figura 33. Due modelli di impugnatura metallica fra i più comunemente usati.

Gauge	Diametro	Colore del bariletto*
23	0,6	blue
22	0,7	nero
21	0,8	verde
20	0,9	giallo

Tabella 35. Citologia per agoaspirazione: diametro degli aghi più usati. *Le norme internazionali prevedono l'immediata identificazione del diametro dell'ago dal colore del bariletto.

La tecnica

Per ridurre al minimo il rischio di complicazioni perforative, prima di iniziare l'agoaspirazione è innanzitutto indispensabile ottenere la collaborazione della paziente che va tranquillizzata spiegandole che l'esame sarà di breve durata 20-30" e soprattutto poco doloroso, tale comunque da non giustificare il ricorso all'anestesia. Dopo accurata disinfezione della cute, con due dita di una mano, si identifica la lesione da biopsiare e la si immobilizza esercitando una pressione sui suoi contorni contro la parete toracica. Ottenuta una buona immobilizzazione del nodulo e presa nella mano libera la siringa raccordata con l'apposita impugnatura metallica, si procede all'introduzione dell'ago nella cute e quindi nel nodulo con un movimento rapido e deciso. Nel compiere questa manovra è opportuno seguire sempre la via obliqua (Fig. 34) per scongiurare il pericolo di accidentali perforazioni della parete toracica. L'avvenuta penetrazione dell'ago nel nodulo può a volte essere avvertita dall'operatore soprattutto quando la differenza di consistenza fra la lesione ed il restante parenchima ghiandolare è notevolmente diversa (aumenta in caso di carcinomi, diminuita nelle cisti). Esiste tuttavia un accorgimento

molto semplice che consente di stabilire con discreta probabilità se ci si trova realmente nel contesto del nodulo. E' infatti sufficiente staccare l'ago dalla siringa ed esercitare alternativamente una pressione sui margini della lesione con le dita che immobilizzano, se l'ago si muove in sincronia con il nodulo si può essere quasi certi che il bersaglio sia stato correttamente colpito e si può quindi iniziare la vera e propria fase di prelievo del materiale. Riconnesso l'ago con la siringa, si porta indietro lo stantuffo della impugnatura metallica e si crea così una depressione aspirante all'interno della siringa che dovrà essere mantenuta fino al momento di estrarre l'ago dalla mammella o comunque fino a quando il materiale prelevato non comparirà nel lume dell'ago (importanza di usare aghi con bariletto trasparente) (Fig. 35).
Questo vale ovviamente solo per i noduli solidi, mentre nel caso di formazioni cistiche, delle quali è molto importante ottenere lo svuotamento completo per ridurre al minimo la probabilità di recidive (12), non solo l'aspirazione va mantenuta fino al termine ma è anche opportuno spremere la cisti stessa con le dita che normalmente la immobilizzano.
Molto importante ai fini diagnostici è poter disporre di un campionamento completo della lesione. Per questa ragione l'agoaspirazione non deve essere condotta in modo statico limitandosi cioé ad aspirare nel punto in cui l'ago è penetrato nella lesione, ma questo va spostato in direzioni e zone diverse facendo naturalmente attenzione a non fuoriuscire dal contesto del nodulo. Questa evenienza, per altro abbastanza frequente quando è di piccole dimensioni, può essere segnalata da un'improvvisa diminuzione di resistenza che l'ago incontra nei movimenti di avanti e indietro. La durata di questi movimenti sarà naturalmente variabile in relazione alla densità del tessuto da biopsiare: minore, ad esempio, in presenza di un'elevata componente necrotica emorragica o per i noduli ben vascolarizzati, maggiore per quelli particolarmente ricchi di stroma.
Estratta la siringa dalla mammella si procede a staccare l'ago ed a riempire la siringa stessa di aria. Riconnesso l'ago, il materiale viene spruzzato sulla parte prossimale di 2-4 vetrini portaoggetti accuratamente puliti e sgrassati e quindi strisciato in strati sottili e uniformi con un vetrino coprioggetti posto ad un'angolatura di 45°. La pressione esercitata con la siringa può non essere sufficiente a recuperare tutto il materiale prelevato che a volte rimane tenacemente adeso alle parti interne dell'ago e può essere rimosso solo con l'ausilio di un sottile mandrino. Altro accorgimento per recuperare materiale utile ai fini diagnostici consiste nell'effettuare un lavaggio con soluzione fisiologica dell'ago ed eventualmente anche della siringa e quindi procedere ad un'infiltrazione su membrane di cellulosa del liquido ottenuto. La quantità di materiale presente sul vetrino non è automaticamente indice di adeguatezza del prelievo ai fini di un buon esame citologico. Questa può essere verificata utilizzando delle metodiche rapide di colorazione che consentono una lettura estemporanea del preparato. Non disponendo di questa opportunità è tuttavia possibile, con un pò di esperienza, esprimere un giudizio di adeguatezza in base alle sole caratteristiche macroscopiche del prelievo guardato in trasparenza. Se sono infatti presenti zone grigiastre, rosate o comunque opache, queste corrispondono generalmente a materiale adeguato. Mentre sia le aree translucide con molte goccioline, che sono indice di eccesso di tessuto adiposo, sia la presenza di quantità rilevanti di elementi ematici, depongono per l'inadeguatezza del campione. Questo tipo di valutazione è di grande utilità in quanto in caso di materiale giudicato inadeguato consente l'immediata ripetizione del prelievo con il



Figura 34. Fase di immobilizzazione del nodulo ed introduzione dell'ago seguendo una via tangente alla parete toracica.

Figura 35. Spostando indietro lo stantuffo nell'impugnatura metallica si crea una depressione apirante che facilita la risalita del materiale cellulare qui ben visibile nel bariletto trasparente dell'ago.

conseguente cospicuo aumento della sensibilità della metodica. I vetrini vengono infine fissati per la successiva colorazione. Questa viene abitualmente fatta con il metodo Papanicolaou per cui occorre una fissazione immediata del preparato con etanolo a 95^0 o con apposito spray. Qualora venga usato il May Grunwald Giemsa, i vetrini possono essere sia fissati con alcool, sia lasciati asciugare all'aria. A volte l'abbondanza di materiale prelevato è tale da consentire anche l'esecuzione di un esame istologico, in questi casi il materiale viene fissato con formalina o liquido di Bouin e successivamente colorato con ematossilina-eosina.

Tecnica dell'ago solo

Una variante alla tecnica tradizionale che in questi ultimi anni ha raccolto il consenso di numerosi operatori, è rappresentata dal prelievo con "ago solo" (Tab. 36). Questo procedimento è indicato soprattutto in presenza di noduli di piccole dimensioni, in quanto consente una migliore precisione. La mano che tiene l'ago viene in questo caso

Vantaggi	Limiti
-Ben accettata dalla paziente -minor traumatismo -ridotto rischio di complicanze maggiori precisione del campionamento	-Lesioni ad elevata componente stromale -formazioni cistiche

Tabella 36. Citologia mammaria: tecnica dell'"ago solo".

a trovarsi molto vicina al nodulo, per cui le probabilità di colpire il giusto bersaglio risultano ovviamente maggiori rispetto alla tecnica tradizionale che interpone alla mano anche la siringa e l'impugnatura metallica. Altro non trascurabile vantaggio dell'"ago solo" é quello di favorire una maggiore collaborazione da parte delle pazienti che non si vedono "aggredite" con siringa e impugnatura. Operativamente simile alla tecnica dell'agoaspirazione, per quanto riguarda le fasi di individuazione ed immobilizzazione del nodulo, il procedimento consiste nel raggiungere la zona da biopsiare con l'ago impugnato in due dita della mano libera (l'altra tiene saldamente il nodulo contro la parete toracica). Verificato che questo si trovi correttamente posizionato, viene iniziato il campionamento, o con i tradizionali movimenti di avanti ed indietro (needling) o mediante manovre di avvitamento, che secondo alcuni Autori (9), offrono maggiori possibilità di ottenere materiale adeguato consentendo una migliore scarificazione del tessuto. Il prelievo non avviene quindi per aspirazione ma per infissione e, anche per questa tecnica, il campionamento ha durata variabile in relazione alle caratteristiche ed alla consistenza del nodulo in esame e termina comunque quando il materiale si rende evidente nel lume posteriore dell'ago (Fig. 36). La tecnica dell'ago solo pur potendo essere impiegata con risultati soddisfacenti per tutti i noduli palpabili della mammella è indicata in particolare per quelli ad elevata componente cellulare e ben irrorati e per il prelievo dai linfonodi loco-regionali. Per le lesioni in prevalenza stromali sia benigne che maligne a nostro avviso la tecnica tradizionale è ancora da preferirsi. La depressione aspirante sviluppata con l'ausilio della siringa permette in questi casi di ottenere più facilmente materiale adeguato.



Figura 36. Tecnica dell'"ago solo": nel bariletto dell'ago si evidenzia il materiale prelevato.

Le complicanze

Le complicanze legate all'effettuazione di un'esame citologico mammario sia con la tecnica dell'aspirazione sia con quella dell'"ago solo", sono generalmente molto rare soprattutto se l'esame viene condotto utilizzando uno strumentario adeguato e se la tecnica di esecuzione viene correttamente applicata. Possono tuttavia verificarsi infezioni, complicazioni emorragiche e perforazioni della parete toracica. Una buona disinfezione della cute ed il rispetto delle comuni regole di sterilità nella preparazione e nella manipolazione dello strumento, fanno sì che la frequenza delle complicazioni infettive non sia diversa da quella legata alla pratica di qualsiasi altra puntura esplorativa od iniezione intramuscolare. Più numerose sono invece le complicazioni emorragiche come ematomi ed ecchimosi, a volte anche di notevoli dimensioni, che si verificano con maggior frequenza nelle zone in cui la mammella è più ricca di plessi venosi superficiali (regione periareolare, prolungamento ascellare) (Fig. 37, 38). L'esame macroscopico dei pezzi anatomici dopo biopsia o resezione chirurgica, dimostra tuttavia, che anche nei casi in cui l'emorragia è stata particolarmente estesa, questa rimane però sempre limitata al tessuto cellulo adiposo sottocutaneo (Fig. 39). Nel contesto della ghiandola sono invece generalmente evidenti solo piccole striature rossastre dovute alle manovre di scarificazione del tessuto o, al massimo, piccoli ematomi perinodulari (Fig. 40, 41, 42). Questi ematomi sopratutto in caso di noduli di piccole dimensioni, potrebbero alterarne l'immagine radiografica sfumandone ad esempio i margini per cui, nei limiti del possibile, è sempre consigliabile eseguire l'esame citologico soltando dopo la mammografia. Nelle zone periferiche della mammella dove lo spessore della ghiandola è più ridotto, si possono più facilmente verificare le complicanze perforative dovute in genere



Figura 37 e 38. Citologia per agoaspirazione: complicanze emorragiche.

a movimenti bruschi di pazienti non correttamente informate del rischio che tali movimenti possono comportare. In mani esperte e con pazienti giustamente collaboranti, la frequenza di pneumotoraci è tuttavia molto bassa dell'ordine di 3-4 x1000, come dimostra anche una recente indagine condotta in cinque centri italiani (Istituto Nazionale Tumori-Milano; Ospedale Buzzi-Milano; Centro per lo Studio e la Prevenzione

Figura 39. Nonostante la sua estensione l'emorragia rimane confinata al tessuto adiposo sottocutaneo.

Figura 40. Carcinoma mammario nel cui contesto sono evidenti striature esito di prelievo per agoaspirazione.

te della figura 40: il bisturi indica l'area di scarificazione tessutale determinata dall'ago aspirazione.



te un piccolo ematoma perinodulare provocato dall'agoaspirazione.

Oncologica-Firenze; Ospedale di Busto Arsizio-Varese e di San Donà di Piave) su 49000 agobiopsie eseguite dal 1979 al 1985 (10). I casi descritti hanno avuto comunque un decorso molto favorevole in quanto le lesioni polmonari sono state limitatissime e non hanno richiesto terapia specifica. Sebbene quindi le complicanze perforative siano piuttosto rare occorre ricordare che l'introduzione dell'ago seguendo una via tangente alla parete toracica (Fig. 34) costituisce un efficace accorgimento per evitarne la perforazione e va tenuto in considerazione soprattutto in presenza di mammelle di piccole dimensioni e di pazienti longilinee.

Esame citologico delle secrezioni mammarie

La fuoriuscita di liquido dai capezzoli è un'evenienza che si riscontra con notevole frequenza soprattutto in donne di età compresa fra i 30 e 50 anni. La secrezione mammaria che spesso è l'unico sintomo in mammelle per il resto completamente asintomatiche si può presentare con modalità ed in forma quanto mai eterogenee. Può infatti essere spontanea oppure provocata dalla spremitura dei capezzoli o di zone anche profonde della mammella; può essere mono o pluriorifiziale. Le bilaterali e le multiorifiziali sono in genere indicatori di basso rischio di neoplasia ma, a questo proposito, è certamente l'aspetto della secrezione la caratteristica che più deve essere tenuta in considerazione. Accanto a secrezioni che si associano con discreta frequenza ad un carcinoma e che quindi vanno attentamente valutate ve ne sono infatti altre del tutto prive di importanza oncologica. Queste ultime sono le secrezioni:

-grigiastra: spesso bilaterale e multiorifiziale può avere densità variabile ed è espressione di processi flogistici cronici insorti in genere dopo periodi prolungati di allattamento;

- lattescente: quasi sempre bilaterale e multiorifiziale. Può persistere per parecchi anni dopo un parto. In molti casi dovuta ad ipersecrezione iatrogenica di prolattina (uso di estro-progenistici, psicofarmaci) o più raramente ad adenoma ipofisario;

-puruloide: generalmente monolaterale e dovuta a mastiti o galattoforiti acute o croniche;

-verdastra: spesso bilaterali. Espressione di ectasia duttale;

-sieroso limpida o citrina: generalmente monolaterale e monoorifiziale. Spesso sintomo di fenomeni proliferativi epiteliali benigni o di papilloma unico o multiplo.

Le sole secrezioni che in realtà risultano essere associate con frequenza al carcinoma mammario sono:

-ematica (siero-ematica): generalmente monolaterale e (Fig. 43) monoorifiziale.

Può presentarsi in corso di proliferazione epiteliale duttale benigna o iperplasia duttale atipica, di papilloma unico o multiplo o di carcinoma in situ o infiltrante;

-acquosa limpida: molto rara ma costante espressione di proliferazione epiteliale a volte maligna.

Nel suo complesso la sola secrezione mammaria risulta essere rilevante indicatore dell'esistenza di un carcinoma solo per i pazienti di oltre 60 anni di età (13) e, come sintomo, è comunque da considerarsi uno fra i meno allarmanti in quanto la frequenza

con cui si associa al cancro è di gran lunga inferiore rispetto ad altri quali la presenza di noduli, di alterazioni e/o di retrazioni cutanee del capezzolo. Il problema oncologico della mammella secernente va quindi considerato globalmente tenendo conto dell'età, dell'eventuale concomitanza con altri sintomi di rilievo e soprattutto l'approfondimento delle caratteristiche della secrezione ed il ricorso all'esame citologico quale eventuale approfondimento diagnostico deve essere limitato alle sole secrezioni ematiche o sieroematiche. La probabilità che questo test possa infatti rilevare la presenza di un carcinoma con altri tipi di secrezione è così bassa da renderne inaccettabile l'esecuzione sul piano del rapporto costi/benefici (13).



Figura 43. Secrezione ematica del capezzolo.

Esame citologico del liquido cistico

Da un punto di vista diagnostico le cisti mammarie non presentano di solito grosse difficoltà. Quando palpabili il reperto clinico è sufficientemente specifico, per quelle di dimensioni più ridotte o situate profondamente nel contesto della ghiandola diventa fondamentale il contributo della diagnostica strumentale (mammografia e/o ecografia). La diagnosi può essere poi ulteriormente confortata dall'esecuzione dell'agoaspirazione che rappresenta per queste forme non solo un approfondimento diagnostico ma anche la terapia di elezione (100). Oltre che per un problema di diagnosi differenziale con neoformazioni solide ed in particolare con il carcinoma la cisti mammaria costituisce per l'oncologo motivo di interesse solo per la possibilità, del resto molto rara, che al suo interno possa albergare una lesione intracistica. Queste lesioni che a partenza dalla parete tendono ad aggettare nel lume possono essere sia di natura benigna (papillomi) sia maligna (carcinomi) ed alla loro presenza sembra sia legata una maggiore probabilità di recidiva della cisti (Fig. 44). L'esistenza di una lesione endocistica può a volte essere sospettata già dopo l'aspirazione per il permanere di una tumefazione clinicamente palpabile. Ma è l'aspetto ematico o siero-ematico del liquido aspirato l'elemento che deve indurre il maggiore sospetto. La possibilità di trovare una lesione all'interno di una cisti con liquido non ematico è infatti da considerarsi assolutamente eccezionale. Spesso tuttavia il sangue non proviene dall'interno della cisti ma da un vaso extra-cistico



Figura 44. Cisti mammaria a contenuto ematico, dopo rimozione chirurgica: al suo interno si evidenziano vegetazioni papillari multiple.

accidentalmente rotto durante le manovre di aspirazione. Se questa è condotta con la dovuta attenzione, nella maggioranza di questi casi è però possibile osservare la fuoriuscita di liquido inizialmente limpido che solo in un secondo tempo, quando la cisti è parzialmente svuotata, diventa ematico. Per queste ragioni in presenza di una cisti mammaria il ricorso sistematico all'esame citologico del liquido aspirato quale ulteriore approfondimento è da considerarsi improponibile dal punto di vista del rapporto costo/beneficio (14) e va raccomandato solo per quelle a cui residua una massa palpabile o a contenuto ematico. In questi casi dopo l'aspirazione è utile anche procedere all'insufflazione con aria della cisti ed eseguire successivamente una pneumocistografia.

Esame citologico per apposizione su ulcerazioni cutanee o lesioni del capezzolo

Le numerose campagne di educazione sanitaria e la maggiore attenzione posta dalla donna ai problemi della propria salute, hanno consentito in quest'ultimo decennio la diagnosi di un numero sempre crescente di neoplasie mammarie di piccole dimensioni ed il riscontro di tumori ulcerati è oggi fortunatamente eccezionale (Fig. 4). In questi rari casi il contributo diagnostico dell'esame citologico è da considerarsi marginale e comunque non in grado di innalzare sensibilmente la specificità diagnostica globale per carcinoma in quanto le caratteristiche cliniche di queste neoplasie sono in genere tali da non lasciare dubbi sulla natura della lesione. Il ricorso alla citologia in presenza di infiltrazioni od ulcerazioni cutanee può quindi essere giustificato soltanto in luogo della biopsia chirurgica, per ottenere una rapida conferma di malignità e ridurre così i tempi di pianificazione terapeutica. La citologia per apposizione si dimostra al contrario di grande utilità diagnostica nel caso del carcinoma di Paget che, sopratutto nelle sue forme iniziali, può facilmente sfuggire ad un esame clinico non attentamente condotto o essere

interpretato come una semplice dermatite del capezzolo. Questo tipo di tumore, che rappresenta circa il 2% di tutte le neoplasie maligne della mammella, si presenta infatti come lesione eczematoide ad andamento cronico del capezzolo e/o dell'areola spesso associata ad un carcinoma duttale infiltrante della regione retroareolare che, quando presente, condiziona in modo nettamente sfavorevole la prognosi (Fig. 45).
La citologia in questi casi è in grado di evidenziare la presenza di ampie cellule vacuolate dal citoplasma chiaro e con nuclei poliformi e voluminosi, tipiche di questa forma di neoplasia (cellule di Paget) e di dare quindi un notevole contributo diagnostico in particolare per quelle forme senza nodulo palpabile che, oltre ad essere caratterizzate da una prognosi migliore, sono suscettibili di un trattamento chirurgico meno mutilante (100).

Figura 45. Lesione eczematosa dell'areola in un caso di carcinoma del Paget.

Esame citologico delle recidive loco-regionali

La comparsa di una recidiva locoregionale di carcinoma mammario comporta implicazioni prognostiche diverse non solo in relazione al tipo ed alla sede della recidiva stessa ma anche alla terapia adottata per la lesione primitiva. La recidiva intramammaria dopo terapia conservativa (quadrantectomia, svuotamento ascellare e radioterapia complementare) è ad esempio un evento che sembra biologicamente indipendente dall'evoluzione a distanza della malattia al punto da non condizionare la prognosi in modo considerevole. Al contrario le riprese cutanee o linfonodali (sovraclaveari o mammarie interne) che si verificano dopo interventi di mastectomia comportano una prognosi molto più sfavorevole perchè, nella maggior parte dei casi, costituiscono una prima avvisaglia di una avvenuta diffusione a distanza che diverrà clinicamente manifesta nel volgere di qualche mese. Indipendentemente dalle varie situazioni cliniche per sfruttare al meglio le possibilità terapeutiche occorre comunque che la recidiva venga diagnosticata il più tempestivamente possibile e, in quest'ottica, offre ancora una volta un contributo determinante. In particolare quando esiste un unico reperto clinico sospetto sia cutaneo che linfonodale la citologia trova la sua più importante applicazione. In questi casi infatti, per ottenere la diagnosi di natura, si preferisce oggi ricorrere alla citologia piuttosto che alla biopsia con exeresi chirurgica. Mantenere in sede la lesione almeno per qualche tempo viene considerato più vantaggioso in quanto le sue eventuali modificazioni possono costituire un valido test per monitorare l'efficacia della terapia sistemica (ormono e/o chemioterapia) e consentire così una più efficace pianificazione del trattamento.

Bibliografia

1) Progress in Immunology. Fongerean M., Dausset J. (eds.) Academic Press, London, 1980.

2) Hobart MJ, Mc Connel I.: The immune system: a course on the molecular and cellular basis of immunity. Blacwell Scientifico Publications, Oxford, 1980.

3) Katz DH, Benacerra B: Immunological Tolerance, Academic Press, New York, 1974.

4) Sell S: Immunology, Immunopathology and Immunity. Harper, New York, 1975.

5) Wolf E, Spencer KM, Cudworth AG: The genetic susceptibility to Type 1 (insulin dependent) diabetes, analysis of the HLA-DR association. Diabetologia 24:224-230.

6) Gamble DR: The epidemiology of insulin-dependent diabetes with particular reference to the relationship of virus infection to its etiology. Epidemiol. Rev. 2:49-70, 1980.

7) Bottazzo GF, Pujol-Borrel R, Doniach D: Humoral and cellular immunity in diabetes mellitus. Clin. Immunol. Allergy 1:63, 1981.

8) Pozzilli P, Tarn A, Gale EAM: HLA-DR3 and activated lymphocytes: significance in autoimmunity. Lancet ii:954-955, 1985.

9) Anderson CE, Hodge SE, Rubin R, Rotter JI, Terasaki PL, Irvine WJ, Rimoin DL: A search for heterogeneity in insulin dependent diabetes mellitus. HLA and autoimmune studies in simplex, multiplex and multigenerational families. Metabosism 32: 471-477.

10) Toniolo A, Onodera T: Virus and diabetes. In: Immunology of Diabetes, Andreani D, Di Mario U, Federlin KF, Heding LGG (eds.), London, pp. 63-71, 1984.

11) Menser MA, Forrest JM, Bransby RD: Rubella infection and diabetes mellitus. Lancet i: 57-60, 1978.

12) Onodera T, Suzuki H, Toniolo A, Notkins AL: Virus-induced diabetes: cytomegalovirus and multiple enviromental insults. Diabetologia, 24:218-219, 1983.

13) Notkins AL, Yoon JW, Onodera T, Jenson AB: Virus-induced diabet mellitus: infection of mice with variants of encephalomyocrditis virus, Coxsachievirus B4, and Reovirus type 3. In: Treatment of Early Diabetes Camerini-Davalos RA, Hanover B (eds.), Plenum Publishing Corporation, New York. pp. 137-146, 1979.

14) Andreani D: Immunology in diabetes: introduction and overview. In: Immunology in Diabetes, Andreani D, Di Mario, Federlin KF, Heding LG. pp. 1-20, 1984.

15) Lernmark A: Islet cell antibodies. Diabetic Medicine 4: 285-292, 1987.

16) Bottazzo GF, Dean BM, Gorsuch AN, Cudworth AG, Doniach D: Complement-fixing islet cell antibodies in Type 1 diabetes: possible monitors of active beta-cell damage. Lancet i:668-672, 1980.

Indice

Istruzioni per gli Autori ..... pag. 2
Indice ..... » 3
Editoriale ..... » 5
Introduzione (U. Veronesi) ..... » 7
Diagnosi clinica e stadiazione del carcinoma mammario
(C. Andreoli, A. Costa) ..... » 8
Premessa ..... » 8
Anamnesi ..... » 9
Esame obiettivo ..... » 10
Sensibilità e specificità del test ..... » 15
Stadiazione del carcinoma mammario ..... » 18
Diagnostica strumentale (C. Di Maggio) ..... » 23
Mammografia ..... » 24
Tecniche e metodologia ..... » 24
Problemi particolari in mammografia ..... » 30
Ingrandimento mammografico diretto ..... » 38
Pneumocistografia ..... » 39
Duttogalattografia ..... » 40
Conclusioni ..... » 41
Termografia ..... » 42
Tecniche ..... » 42
Metodologia ..... » 43
Cenni di semeiotica ..... » 44
Indicazioni ..... » 45
Conclusioni ..... » 48
Transilluminazione (diafanoscopia) ..... » 48
Tecnica ..... » 48
Metodologia ..... » 49
Cenni di semeiotica ..... » 50
Valutazione critica del reperto diafanoscopico ..... » 51
Conclusioni ..... » 53
Ecografia ..... » 54
Tecnica ..... » 54
Accorgimenti metodologici ..... » 55
Cenni di semeiotica ..... » 55
Limiti ..... » 59

Indicazioni ..... » 60
Reperimento delle lesioni non palpabili ..... » 62
Ruolo delle tecniche strumentali ..... » 63
Iter diagnostici consigliati ..... » 69
Donna sintomatica ..... » 69
Iter diagnostico in rapporto all'età ..... » 71
Donna asintomatica-screening ..... » 72
Raccomandazioni conclusive ..... » 76
Conclusioni ..... » 80
L'esame citologico in senologia (A. Costa, C. Andreoli) ..... » 81
L'esame citologico dei noduli mammari solidi ..... » 81
Considerazioni generali ..... » 81
Strumentario ..... » 82
La tecnica ..... » 83
Tecnica dell'ago solo ..... » 85
Le complicanze ..... » 87
Esame citologico delle secrezioni mammarie ..... » 89
Citologia del liquido cistico ..... » 90
Esame citologico per apposizione su ulcerazioni cutanee o lesione del capezzolo ..... » 91
Esame citologico delle recidive loco-regionali ..... » 92
Bibliografia ..... » 93
Volumi pubblicati nella collana Caleidoscopio ..... » 99
Videoteca Medical Systems ..... » 101

Volumi pubblicati nella collana Caleidoscopio

1. **Rassu S.:** ***Principi generali di endocrinologia.*** **Gennaio '83**
2. **Rassu S.:** ***L'ipotalamo endocrino.*** **Giugno '83**
3. **Rassu S.:** ***L'ipofisi.*** **Dicembre '83**
4. **Alagna., Masala A.:** ***La prolattina.*** **Aprile '84**
5. **Rassu S.:** ***Il pancreas endocrino.*** **Giugno '84**
6. **Fiorini I., Nardini A.:** ***Citomegalovirus, Herpes virus, Rubella virus (in gravidanza).*** **Luglio '84.**
7. **Rassu S.:** ***L'obesita'.*** **Settembre '84**
8. **Franceschetti F., Ferraretti A.P, Bolelli G.F., Bulletti C.:*****Aspetti morfofunzionali dell'ovaio.*** **Novembre '84.**
9. **Kubasik N.P.:** ***Il dosaggio radioimmunologico (1).*** **Dicembre '84.**
10. **Kubasik N.P.:** ***Il dosaggio radioimmunologico (2) parte prima.*** **Gennaio'85.**
11. **Kubasik N.P.:** ***Il dosaggio radioimmunologico (2) parte seconda.*** **Febbraio '85.**
12. **Kubasik N.P.:** ***Il dosaggio radioimmunologico (3) parte prima.*** **Aprile '85.**
13. **Nacamulli D, Girelli M.E, Zanatta G.P, Busnardo B.:** ***Il TSH.*** **Giugno '85.**
14. **Facchinetti F. e Petraglia F.:** ***La ß-endorfina plasmatica e liquorale.*** **Agosto '85.**
15. **Baccini C.:** ***Le droghe d'abuso (1).*** **Ottobre '85.**
16. **Kubasik N.P.:** ***Il dosaggio radioimmunologico (3) parte seconda.*** **Dicembre '85.**
17. **Nuti R.:** ***Fisiologia della vitamina D: Trattamento dell'osteoporosi post-menopausale.*** **Febbraio '86**
18. **Cavallaro E.:** ***Ipnosi: una introduzione psicofisiologica.*** **Marzo '86.**
19. **Fanetti G.:** ***AIDS: trasfusione di sangue emoderivati ed emocomponenti.*** **Maggio '86.**
20. **Fiorini I., Nardini A.:** ***Toxoplasmosi, immunologia e clinica.*** **Luglio '86.**
21. **Limone P.:** ***Il feocromocitoma.*** **Settembre '86.**
22. **Bulletti C., Filicori M., Bolelli G.F., Flamigni C.:** ***Il Testicolo. Aspetti morfo-funzionali e clinici.*** **Novembre '86.**
23. **Bolcato A.:** ***Allergia.*** **Gennaio '87.**
24. **Kubasik N.P.:** ***Il dosaggio enzimoimmunologico ed fluoroimmunologico.*** **Febbraio '87.**
25. **Carani C.:** ***Patologie sessuali endocrino-metaboliche.*** **Marzo '87.**
26. **Sanna M., Carcassi R., Rassu S.:** ***Le banche dati in medicina.*** **Maggio '87.**
27. **Bulletti C., Filicori M., Bolelli G.F., Jasonni V.M., Flamigni C.:** ***L'amenorrea.*** **Giugno '87.**
28. **Zilli A., Pagni E., Piazza M.:** ***Il paziente terminale.*** **Luglio '87.**
29. **Pisani E., Montanari E., Patelli E., Trinchieri A., Mandressi A.:** ***Patologie prostatiche.*** **Settembre '87.**
30. **Cingolani M.:** ***Manuale di ematologia e citologia ematologica.*** **Novembre '87.**
31. **Kubasik N.P.:** ***Ibridomi ed anticorpi monoclonali.*** **Gennaio '88.**
32. **Andreoli C., Costa A., Di Maggio C.:** ***Diagnostica del carcinoma mammario.*** **Febbraio '88.**
33. **Jannini E.A., Moretti C., Fabbri A., Gnessi L., Isidori A.:*****Neuroendocrinologia dello stress.*** **Marzo '88.**
34. **Guastella G., Cefalù E., Carmina M., Gullo D.:** ***La fecondazione in vitro.*** **Maggio '88.**

35. Runello F., Garofalo M.R., Sicurella C., Filetti S., Vigneri R.: ***Il gozzo nodulare.*** **Giugno ’88.**
36. Baccini C.: ***Le droghe d’abuso (2).*** **Luglio ’88.**
37. Piantino P., Pecchio F.: ***Markers tumorali in gastroenterologia.*** **Novembre ’88.**
38. Biddau P.F., Fiori G.M., Murgia G.: ***Le leucemie acute infantili.*** **Gennaio ’89.**
39. Sommariva D., Branchi A.: ***Le dislipidemie.*** **Febbraio '89.**
40. Butturini U., Butturini A.: ***Aspetti medici delle radiazioni.*** **Marzo '89.**
41. Cafiero F., Gipponi M., Paganuzzi M.: ***Diagnostica delle neoplasie colo-rettali.*** **Aprile '89.**
42. Palleschi G.: ***Biosensori in Medicina.*** **Maggio '89.**
43. Franciotta D.M., Melzi D'Eril G.V. e Martino G.V.: ***HTLV-I.*** **Giugno '89.**
44. Fanetti G.: ***Emostasi: fisiopatologia e diagnostica.*** **Luglio '89.**
45. Contu L., Arras M..: ***Le popolazioni e le sottopopolazioni linfocitarie.*** **Settembre '89.**
46. Santini G.F., De Paoli P., Basaglia G.: ***Immunologia dell'occhio.*** **Ottobre '89.**
47. Gargani G., Signorini L.F., Mandler F., Genchi C., Rigoli E., Faggi E. : ***Infezioni opportunistiche in corso di AIDS.*** **Gennaio '90.**

Caleidoscopio
anno 6, numero 32

Rivista monografica di Medicina

Direttore Responsabile
Sergio Rassu
Via Pietro Nenni, 6
07100 Sassari
(079) 270464

Editore
Medical Systems S.P.A.
Via Rio Torbido, 40
16165 Genova (Italy)
tel. (010) 808051(7 linee r.a.) Numero Verde 1678 01005 (senza prefisso);
Telex 270310 Ideal I.
Telefax (010) 804661- 802257.

Segretaria di Direzione
Fiorella Gaggero

Servizio Abbonamenti
Franca Giordano

Stampa
ATA - Azienda Tipografi Associati srl
Via G. Torti, 32 C. Rosso - Tel. (010) 513120 - Telefax (010) 503320
16143 Genova

Registrazione Tribunale di Sassari n. 189 del 6/11/84
Iscrizione al Registro Nazionale della Stampa n° 2661 del 2 Settembre 1989

Stampato nel Febbraio 1988
Ristampato nel Gennaio 1990

Pubblicazione protetta a norma di legge dall'Ufficio proprietà letteraria, artistica e scientifica della Presidenza del Consiglio dei Ministri, dedicata all'aggiornamento professionale continuo e riservata ai medici.

Associata all'USPI
Unione Stampa Periodica Italiana

Caleidoscopio viene anche letto e rilanciato da:
"L'ECO DELLA STAMPA"
Via Compagnoni, 28 - Milano

SAGGIO FUORI COMMERCIO ESENTE IVA E BOLLA DI ACCOMPAGNAMENTO (Art. 4 - 3/8/6 DPR 627/78)