www.medicalsystems.it
http://medicalsystems.editoria.com

ISSN 0394 3291

Caleidoscopio
Italiano

Enrico Croce
Stefano Olmi
Roberto Russo



Videolaparoscopia

Chirurgia Laparoscopica e Mini Invasiva





Direttore Responsabile
Sergio Rassu

144

Via Rio Torbido, 40 - Genova (Italy) Tel. 010 83.401
Stampato a Genova 2000

Sped. in A. P. 45% - art.2 comma 20/b legge 662/96 - n°144 -Giugno 2000 - Direttore responsabile: Sergio Rassu - Editore: Medical Systems S.p.A. Genova - Contiene I.P. - Stampa: Tipolitografia Nuova ATA Genova

Caleidoscopio
Italiano

Enrico Croce
Stefano Olmi
Roberto Russo

I ° Divisione di Chirurgia Generale e Toracica
Centro di Chirurgia Laparoscopica e Mini-invasiva
Ospedale Fatebenefratelli ed Oftalmico
Milano.

Videolaparascopia

Chirurgia Laparoscopica e Mini Invasiva

144

Direttore Responsabile
Sergio Rassu

Via Rio Torbido, 40 - Genova (Italy) Tel. 010 83.401
Stampato a Genova 2000

"Chi sogna di giorno conosce molte cose che sfuggono a chi sogna solo di notte".

(Edgard A. Poe)

Caleidoscopio

Editoriale

La videolaparoscopia ha conosciuto una travolgente crescita in pochissimi anni, rivoluzionando la chirurgia tradizionale e ponendo le basi per ulteriori affascinanti sviluppi che hanno già stravolto tecniche e dogmi.

La prima laparoscopia effettuata nell'uomo da Jacobeus risale al 1910. Lo scopo era diagnostico in un caso di ascite. Si deve aspettare il 1929 per registrare un importante passo avanti quando Kalk suggerì l'esecuzione di una seconda puntura per l'induzione dello pneumoperitoneo e si deve arrivare agli anni "50 per assistere alla comparsa della tecnologia a fibre ottiche.

Nell'edizione originale del 1977 sul Sabiston "Texbook of surgery" testo di riferimento per la chirurgia, questa tecnica veniva accennata in tre-quattro righe. Dopo la prima appendicectomia per via laparoscopica effettuata nel 1983, questa metodologia è cresciuta in maniera vertiginosa.

Oggi, quindi in meno di diciasette anni, questa tecnica trova ormai le stesse indicazioni operative della chirurgia "tradizionale" che ha un secolo di vita, ma con il grosso vantaggio di essere meno invasiva perché non viene "aperta" la cavità addominale, essere associata ad una minore morbidità, una durata delle degenza ospedaliera inferiore, e dei risultati cosmetici ed una soddisfazione da parte del paziente sicuramente migliori. Possiamo infatti oggi dire che virtualmente, nessuno organo addominale è esente da una possibilità di approccio con tecnica laparoscopica.

Ma le opportunità che potrà offrire questa tecnica sono ancora da esplorare completamente. Già alcuni autori propongono l'utilizzo nell'ambito della politica del "day-case surgery", e sono già in attività dei prototipi che grazie a un controllo telemetrico a grande distanza della strumentazione chirurgica permettono ad un chirurgo che si trova in altra sede di effettuare l'intervento grazie all'ausilio di questi robot.

Questa monografia costituisce un piccolo gioiello sull'argomento perché riassume in maniera sintetica le attuali conoscenze raccontandone la storia in un modo che può fare solo chi ha percorso tutta la storia recente da protagonista.

Il dottor Stefano Olmi dopo la laurea, ha conseguito la specializzazione in Chirurgia d'Urgenza e Pronto Soccorso. Attualmente è segretario della Scuola Speciale di Chirurgia Laparoscopica e Mini-invasiva dell'Associazione Chirurghi Ospedalieri Italiani (A.C.O.I.) della quale è anche docente e tutore nei corsi internazionali presso il Centro di Chirurgia Sperimentale *Autosuture Continuing Education Center* ad Elancourt (Parigi), il Centro di Chirurgia Sperimentale della Ethicon Endo-Surgery ad Amburgo (D), il Centro di Chirurgia Sperimentale *Aeskulapium* della Braun – Aesculap di Tuttlingen (D).

E' inoltre coordinatore e responsabile dei corsi di Chirurgia Laparoscopica e Mini-invasiva presso l'*Aeskulapium Centre* di Tuttlingen (D), membro del corpo docente *European Facul* -

ty Surgeons dell'*European Surgical Institute* di Amburgo (D), membro del corpo docente dell'*Autosuture Continuing Education Center* ad Elancourt (Parigi).

E' stato inoltre Segretario del IV Congresso Annuale della Scuola Speciale A.C.O.I. di Chirurgia Laparoscopica e Mini-invasiva del 1997: *Trattamento miniinvasivo della calcolosi della via biliare principale*; segretario del V Congresso Annuale della Scuola Speciale A.C.O.I. di Chirurgia Laparoscopica e Mini-invasiva del 1998: *La chirurgia delle ernie inguino-crurali: tecniche a confronto* e segretario del VI Congresso Annuale della Scuola Speciale A.C.O.I. di Chirurgia Laparoscopica e Mini-invasiva del 1999: *La chirurgia laparoscopica alle soglie del 2000*. Ha fatto parte della Segreteria Scientifica e del Comitato scientifico del X Congresso Nazionale A.C.O.I. di videochirurgia (marzo 2000) ed ha partecipato a numerosi congressi scientifici internazionali, nazionali e regionali. E' membro di numerose associazioni scientifiche tra le quali la Società Italiana di Chirurgia (SIC), l'Associazione Chirurghi Ospedalieri Italiani (A.C.O.I.), l'*European Association for Endoscopic Surgery* (EAES) e la Società Italiana di Chirurgia Endoscopica (SICE). E' autore e co-autore di oltre 60 pubblicazioni a stampa sulle principali riviste chirurgiche nazionali ed internazionali.

Il Prof. Enrico Croce, Caposcuola e Pioniere del gruppo, è attuamente il Primario della Prima Divisione di Chirurgia Generale e Toracica dell'Ospedale Fatebenefratelli & Oftalmico di Milano. Dopo la laurea in Medicina e Chirurgia presso l'Università degli Studi di Pavia, ha conseguito la specialità in Chirurgia Generale e quella in Chirurgia Toracica presso l'Università degli Studi di Milano e successivamente la idoneità nazionale a Primario in Chirurgia Generale ed a Primario in Chirurgia Toracica. Nel 1991 ha istituito nella I° Divisione di chirurgia il Centro di chirurgia laparoscopica e mini-invasiva (1° centro in Italia deliberato da Amministrazione pubblica) e la sezione di Chirurgia Toracica. E' membro, tra le altre, delle seguenti società scentifiche: S.I.C., A.C.O.I., S.I.C.E., S.I.C.O. ed E.A.E.S. ed è Professore a contratto nella scuola di Specializzazione in Chirurgia dell'Apparato Digerente ed Endoscopia Digestiva ed in quella di Chirurgia d'Urgenza e di Pronto Soccorso dell'Università di Milano. E' direttore inoltre della Scuola Speciale di Chirurgia Laparoscopica e Mini-invasiva della ACOI; è membro del Consiglio Direttivo Europeo della E.A.E.S. - *European Association of Endoscopic Surgery* ove fa parte dello *scientific commitee* e dell'*educational committee*, è membro del Consiglio Direttivo Nazionale A.C.O.I. membro del corpo docente *European Faculty* del *European Surgical Institute* - Amburgo (D), membro del corpo docente *International Faculty* del *European Institute of Telesurgery* dell'Università di Strasburgo - Francia. E' stato Vice Presidente Nazionale A.C.O.I. *Faculty professor* dell'*International School of Oncologic Surgery* (ISSO) presso l'Università di Strasburgo. Presidente Nazionale S.I.C.E. (Società Italiana di Chirurgia Endoscopica e mini-invasiva).

Ha istituito rapporti d'insegnamento e di training per la chirurgia mini-invasiva con le Università di Damasco, Amman, Alessandria d'Egitto e Creta, organizzando Corsi di formazione con interventi di chirurgia in diretta presso queste sedi. Autore di oltre 200 pubblicazioni scientifiche su riviste nazionali ed internazionali. Fa infine parte dell'*Editorial Board* di numerose riviste nazionali ed internazionali.

Sergio Rassu

Introduzione

Che cosa si può fare, che cosa si dovrebbe fare in chirurgia laparoscopica

La chirurgia laparoscopica ha avuto negli ultimi anni uno sviluppo impressionante. Essa è stata definita una autentica "rivoluzione chirurgica", poiché nelle ultime decadi non si erano verificati in campo medico cambiamenti e progressi così importanti. L'interesse da parte dei chirurghi per le metodiche mini-invasive è stato assai grande anche in relazione al particolare interesse dei pazienti nei confronti dei nuovi metodi microtraumatici. Molte procedure chirurgiche sono state testate allo scopo di valutare la loro fattibilità in laparoscopia o in toracoscopia e praticamente tutte sono state realizzate con questi particolari accessi. Ciò è stato importante da dimostrare, ma la fattibilità non è certo il fattore più importante da valutare. E' assai più importante dimostrare che le nuove tecniche oltre che fattibili sono altrettanto sicure di quelle tradizionali ed inoltre è indispensabile sapere se esse danno ai pazienti vantaggi reali. Anche i costi devono essere accuratamente valutati assieme alle curve di apprendimento di ogni nuova metodica. Numerosi studi sono stati condotti in questi campi e ormai a dieci anni di distanza dal primo intervento laparoscopico di chirurgia generale possono essere tratte alcune conclusioni. E' opportuno distinguere tra laparoscopia d'urgenza e chirurgia laparoscopica in elezione.

Laparoscopia d'urgenza

In urgenza la laparoscopia può avere due ruoli: uno diagnostico ed uno terapeutico. Una diagnosi esatta è quasi sempre possibile e questo costituisce per il medico un reale vantaggio. Ad una diagnosi corretta in alcuni casi può seguire una cura efficace anch'essa realizzata laparoscopicamente; in altri casi è necessaria una conversione laparotomica. Se la natura e la sede della malattia sono perfettamente riconosciute assai spesso è necessaria solo una incisione laparotomica minore. Le sindromi che più frequentemente beneficiano di una diagnosi laparoscopica sono: le peritoniti, specialmente quelle localizzate nell'addome inferiore o nella pelvi, poichè per esse la diagnosi di natura è spesso dubbia specialmente nelle donne in età fertile; l'emoperitoneo, quando esso è emodinamicamente stabile, poichè in tal caso non vi è l'assoluta necessità di una emostasi immediata ma al contrario si dubita della necessità di eseguire una laparotomia immediata; le sindromi ostruttive del piccolo intestino. Altre malattie che possono essere assai bene trattate in la-

paroscopia sono: le perforazioni duodenali, le perforazioni coliche, le sindromi aderenziali, le peritoniti pelviche secondarie ad appendiciti acute o affezioni ginecologiche, le rotture di follicolo ovarico, le rotture o le torsioni di cisti ovariche, le gravidanze ectopiche, l'emoperitoneo secondario a traumi minimali del fegato o della milza. Due tecniche sono particolarmente utili in emergenza: la "open celioscopy" e la minilaparoscopia. La prima è particolarmente utile nei casi di occlusione intestinale poichè la distensione addominale sconsiglia di utilizzare l'ago di Verres per insufflare l'addome per l'aumentato rischio di perforazione viscerale. La minilaparoscopia consente di formulare una diagnosi mediante un laparoscopio di soli 2 mm che può essere introdotto direttamente nell'ago di Verres con una sufficiente visione dell'intera cavità addominale. Dei minitrocars di 2-3 mm di diametro sono utilizzati per introdurre microstrumenti, pinze e forbici, per completare l'esplorazione endocavitaria e realizzare alcune semplici operazioni. Tuttavia il ruolo principale della minilaparoscopia è quello diagnostico e grazie alle dimensioni così ridotte dello strumentario questo tipo di esplorazione può essere realizzato con il semplice uso di una anestesia locale.

Chirurgia laparoscopica di elezione

Esamineremo ora i casi nei quali la laparoscopia può sostituire completamente la chirurgia aperta convenzionale, quelli in cui essa è complementare alla chirurgia classica ed infine cercheremo di definire il ruolo della laparoscopia in chirurgia oncologica. Quando diciamo che la laparoscopia può sostituire la laparotomia in alcune procedure chirurgiche tradizionali intendiamo dire che i vantaggi acquisiti con tale accesso sono talmente ovvi che la nuova procedura viene accettata come il "gold standard". Quando diciamo che la laparoscopia è complementare agli interventi laparotomici intendiamo dire che essa è facilmente realizzabile e presenta alcuni vantaggi ma che non è accettata dalla comunità chirurgica quale gold standard dell'accesso o perchè le casistiche relative al singolo intervento non sono ancora sufficientemente numerose oppure non sono ancora inoppugnabilmente dimostrate con assoluta sicurezza o un effettivo costo beneficio, oppure infine poichè la tecnica per via laparoscopica è particolarmente complessa. La chirurgia mini-invasiva ha sostituito la chirurgia aperta nel realizzare la colecistectomia e ci si sta avviando sulla stessa strada nel trattamento dei calcoli della via biliare principale. Altre procedure nelle quali la laparoscopia può sostituire l'accesso tradizionale sono le appendicectomie, le operazioni per patologie benigne dell'esofago, specialmente l'acalasia ed il reflusso gastroesofageo patologico, le vagotomie, gli interventi per moltissime affezioni ginecologiche (incluse le salpingoovariectomie e le isterectomie per patologia benigna), le operazioni per le ernie inguinofemorali recidive e/o bilaterali in pazienti a basso rischio anestesiologico, le surrenalectomie, alcuni interventi per la cura

della grave obesità patologica. Perciò che riguarda la colecistectomia riteniamo non siano più necessarie altre discussioni. La calcolosi colecisto coledocica, al contrario, al momento attuale è più frequentemente trattata mediante papillo sfinterotomia endoscopica seguita dalla colecistectomia laparoscopica. Nella nostra personale esperienza il miglior modo per trattare tale affezione è un'intervento laparoscopico in un tempo unico, e crediamo che il progressivo aumento delle esperienze con le tecniche mini-invasive dimostrerà la superiorità di questa metodica nei confronti del trattamento in due tempi endolaparoscopico. I vantaggi della laparoscopia quando si sospetti una appendicite acuta sono: 1) la diagnostica differenziale con altre affezioni che può richiedere l'esplorazione dell'intera cavità addominale non realizzabile attraverso una laparotomia minima; 2) l'accesso tradizionale non consente una completa aspirazione di fluidi ed essudati qualora essi si siano depositati in siti distanti; 3) si evita sempre di allargare la laparotomia in caso di appendice ectopica. Le operazioni realizzate a livello della giunzione gastro esofagea sono una tipica dimostrazione dei grandi vantaggi della chirurgia mini-invasiva. Infatti la chirurgia tradizionale necessita di larghi accessi al solo scopo di raggiungere un'area distante e scomoda laddove realizzare l'operazione. L'ingrandimento laparoscopico ed una visione ravvicinata della regione semplificano enormemente gli interventi in questa sede. Le vagotomie eseguite con tecnica miniinvasiva hanno ridotto enormemente il periodo post operatorio in termini di tempo e praticamente eliminato il disagio post chirurgico invogliando alcuni pazienti specialmente giovani a preferire questa semplice chirurgia ad una terapia medica cronica prolungata. Nel campo della chirurgia ginecologica agli altri vantaggi della chirurgia laparoscopica si associa un beneficio estetico assai apprezzato dalle pazienti. Nel caso delle ernie recidive l'operazione tradizionale è spesso difficoltosa ed il precedente intervento aumenta i rischi di lesione a livello del funicolo spermatico o dei nervi regionali. In questi casi le tecniche laparoscopiche consentono una dissezione lontano dalle cicatrici quindi più sicura ed il posizionamento di una protesi più larga adatta alla copertura di tutti i possibili forami erniari situati nella lacuna muscolopettinea. La chirurgia mini invasiva può essere considerata complementare alla chirurgia aperta nei seguenti casi: ernia inguinofemorale primaria, ernie della parete addominale (epigastrica, ombelicale e di Spigelio) diverticoli dell'esofago, pseudocistodigiunostomie, escissioni di noduli benigni superficiali del pancreas o del fegato, gastrectomie per malattie benigne, splenectomie, nefrectomie, resezioni coliche per malattie benigne. Nei casi di ernia inguino femorale primaria le nuove tecniche protesiche di riparazione "tension free" che possono essere eseguite in anestesia locale sono come minimo altrettanto mini invasive delle tecniche laparoscopiche che richiedono una anestesia generale; anch'esse inoltre consentono un ritorno assai rapido alle normali attività. Non vi sono dubbi che la chirurgia miniinvasiva per i diverticoli dell'esofago o nelle malattie benigne del colon o le pancreatico-pseudocistodigiunostomie abbiano grandi

vantaggi se paragonate alle tecniche classiche: il vero problema è che per essere realizzate esse richiedono una esperienza assai consolidata la quale è oggi offerta correntemente solo da pochi centri altamente specializzati. Altre operazioni presentano lo svantaggio di necessitare comunque di una incisione laparotomica o per realizzare parte dell'intervento o per estrarre il pezzo operatorio.

Laparoscopia e chirurgia oncologica

Esaminiamo ora il ruolo della laparoscopia per le lesioni addominali maligne. Innanzitutto la laparoscopia è necessaria per completare la stadiazione della malattia. Il suo principale vantaggio è quello di abolire le laparotomie non indispensabili come ad esempio in casi di carcinosi peritoneale insospettata, come pure di fronte ad un tumore non resecabile per estensione locale o metastatizzazione a distanza, nei quali una laparotomia non sia indispensabile per ottenere una efficace palliazione. Biopsie dei linfonodi e del fegato si possono realizzare molto facilmente in laparoscopia, anche quando sia necessaria una laparotomia per ottenere una efficace emostasi o per ovviare ad uno stato occlusivo; indipendentemente dalla stadiazione, si può beneficiare della laparoscopia per la scelta della esatta sede per una incisione laparotomica minimale oppure per realizzare con procedura endoscopica parte dell'intervento allo scopo di evitare una laparotomia maggiore. Al presente la laparoscopia ha un ruolo terapeutico solo per il cancro del colon mentre per altre forme cancerose endo addominali svolge solo una funzione di sperimentazione clinica sia per la complessità delle procedure che per un ragionevole dubbio relativo ai costi-benefici. Le resezioni coliche palliative o radicali sono comunemente eseguite da chirurghi sperimentati in centri specializzati. Le resezioni palliative sono generalmente accettate poichè realizzano una palliazione efficace con un minimo trauma, mentre gli interventi con intento di radicalità sono ancora discussi. La questione è se essi siano o no oncologicamente corretti. E' stato dimostrato che i tempi della chirurgia tradizionale possono essere esattamente ripetuti in laparoscopia e che i pezzi chirurgici sono identici a quelli ottenuti in chirurgia convenzionale. Ma vi sono opinioni che suggeriscono un ruolo negativo della laparoscopia nella disseminazione di cellule neoplastiche a livello delle porte di introduzione dei trocar. Vi sono però dati che sembrano dimostrare che la frequenza di questo evento non sia superiore a quella della chirurgia aperta, cioè si verifichi una percentuale attorno all'1 - 1,5% se l'operazione è eseguita con tecnica corretta e soprattutto se il pezzo chirurgico viene estratto attraverso una minilaparotomia perfettamente protetta da ogni contaminazione per contatto. Tuttavia appare opportuno che in campo oncologico vengano istituiti studi multicentrici allo scopo di raccogliere il più ampio numero possibile di pazienti ed è necessario valutare con estrema accuratezza i risultatia medio e lungo termine.

Lo strumentario

La chirurgia mini-invasiva è una chirurgia altamente tecnologica e dipendente dallo strumentario disponibile. Quindi anche il chirurgo dipende dalla tecnologia ed è perciò necessario che conosca bene apparecchiature, strumenti e le loro funzioni.

Strumentario

- Ottica, Telecamera, Fonte luminosa, Insufflatore
- Sistema di elaborazione digitale dell'immagine
- Un secondo monitor sul quale osservare le immagini endoscopiche o un mixer video per vedere sullo stesso monitor le immagini endoscopiche e laparoscopiche.
- Trocar (poliuso e/o monouso)
- Sistema di irrigazione/aspirazione
- Strumenti da presa, dissezione e taglio
- Strumenti per emostasi
- Strumenti per colangiografia intra operatoria
- Sonde di Dormia e Fogarthy
- Apparecchiatura radiologica
- Coledocoscopi di calibro diverso per approccio transcistico e transcoledocico
- Eventuale seconda telecamera da collegare al coledocoscopio
- Litotritore
- Strumenti per legature e suture
- Ecografo laparoscopico

Prima di procedere all'utilizzo combinato di strumenti ed accessori endoscopici di produttori diversi, è utile verificarne la compatibilità ed assicurarsi che la guaina isolante sia integra.

Ottiche

Sono costituite da un tubo in acciaio inossidabile contenente un sistema di lenti (obiettivo, lenti di trasferimento ed oculare) ed un sistema di trasporto del fascio luminoso per mezzo di un cavo formato da fibre ottiche, attraverso il quale la luce passa dalla fonte luminosa al campo operatorio. Le lenti trasportano l'immagine alla telecamera attraverso diversi passaggi nei quali essa viene ripetutamente capovolta. Una ulteriore evoluzione è rappresentata da un sistema di lenti cilindriche (Hopkins, Karl Storz GmbH), che sostituiscono le convenzionali lenti biconvesse, in cui la brillanza delle immagini, la luminosità ed il contrasto sono estremamente migliori. Una buona ottica

deve trasmettere una immagine luminosa e nitida con una buona definizione, avere un ampio angolo di visione (60 - 90°) senza distorsioni ed essere autoclavabile. Esistono ottiche frontali (0°), ottiche angolate (25°, 30°, 45°, 70°) ed ottiche stereoscopiche con due canali ottici per la visione tridimensionale. Per quanto riguarda il diametro questo può essere di 2, 5 e 10 mm., con una lunghezza di 31 - 33 cm. Nella nostra esperienza, e per qualsiasi intervento chirurgico, utilizziamo sempre un'ottica angolata a 30° con la quale è possibile dominare meglio qualsiasi situazione anatomica e movimento degli strumenti (Figura 1).

Telecamera

Ha la funzione di trasformare l'immagine trasmessa dall'ottica all'oculare in segnali elettronici e trasportarli ad un monitor televisivo. Una buona telecamera deve essere di dimensioni e peso contenuti e dare la migliore qualità di immagini possibile (Figura 2).

La sua qualità viene definita da 3 parametri: 1) sensibilità luminosa, da 3 lux (più luminose) a 15 lux (meno luminose); 2) definizione, espressa dal numero di pixel che analizzano l'immagine (da 250.000 ad oltre 500.000 per le telecamere ad 1 CCD, ad oltre 1.300.000 per quelle a 3 CCD); 3) risoluzione, numero di linee orizzontali per pollice. La risoluzione del sensore deve essere di almeno 400 - 450 linee orizzontali per pollice. Alcuni modelli possiedono 3 CCD ed hanno quindi una maggiore risoluzione dell'immagine (600 - >750 linee) dal momento che ognuno dei 3 CCD raccoglie solo uno dei tre componenti fondamentali in cui viene scomposta la luce: (R) rosso, (G) verde, (B) blu. Tuttavia è inutile che la telecamera abbia una definizione superiore a quella del monitor. Un ultimo indice di qualità è il rapporto tra segnale e disturbo, che viene espresso in decibel (dB): quanto maggiore è il suo valore tanto più pura è l'immagine. Ogni telecamera è provvista di una ghiera per la messa a fuoco. Alcune hanno anche un dispositivo zoom parfocale (Strorz Tricam SL Endovision) che consente un primo piano del campo operatorio senza fare avanzare l'ottica ed elimina la fastidiosa necessità di continui aggiustamenti della messa a fuoco, legata a variazioni della distanza focale, consentendo di eseguire qualsiasi zoom conservando la stessa nitidezza dell'immagine. Inoltre molte telecamere sono provviste di due pulsanti di comando programmabili che consentono l'impiego di diverse funzioni della telecamera come il bilanciamento del bianco, la regolazione dell'esposizione per incrementare o ridurre l'intensità luminosa (che in molti modelli è automatica, eliminando così i problemi di sovra o sottoesposizione), fino al comando di unità periferiche quali videoregistratori o stampanti.

Digivideo

E' un sistema digitale di elaborazione delle immagini in grado di migliorare nettamente il contrasto e la nitidezza delle immagini video-endoscopi-

Figura 1. Ottiche laparoscopiche.

Figura 2. Telecamera laparoscopica: testina Tricam SL.

che. Ciò permette una visualizzazione ottimale di strutture particolareggiate: il chirurgo riconosce più facilmente gli organi, particolarmente i loro limiti e contorni, e le strutture vascolari. Le aree di interesse appaiono più nitide poichè è più facile distinguerle dagli organi circostanti. Ciò aiuta anche nel migliorare la percezione di profondità. Il contrasto può essere aumentato o diminuito gradualmente. Il miglioramento del contrasto è ottenuto grazie ad una modifica mirata di tutti i valori della scala dei grigi di un'immagine. A tale scopo, tutta l'immagine viene digitalizzata e quindi rielaborata con un procedimento digitale. L'aumentata riconoscibilità dei

particolari non solo migliora le possibilità diagnostiche video, ma facilita anche il controllo durante fasi complicate della chirurgia endoscopica, ad esempio durante una sutura. Inoltre la migliore qualità ottica dell'immagine a monitor diminuisce l'affaticamento del chirurgo.

Twinvideo

Negli interventi in cui diversi procedimenti vengono eseguiti in parallelo con l'impiego di due sistemi video (colecistectomia e coledocoscopia, immagine laparoscopica ed endoscopica, immagine laparoscopica ed esterna) questo sistema permette la visualizzazione simultanea di due immagini video diverse e complementari su un monitor unico. In questo modo è possibile coordinare meglio le informazioni, ottenere un controllo intraoperatorio notevolmente migliorato concentrando l'attenzione su un solo monitor ed ottenere, grazie all'utilizzo di un solo monitor, una riduzione dello spazio occupato in sala operatoria. L'immagine elaborata con il Twinvideo può essere registrata in questa forma (S-VHS, PAL/NTSC compatibile) anche per scopi documentativi. Il Twinvideo (Karl Storz GmbH) può funzionare anche con una sola camera endoscopica collegata. In questo caso è possibile selezionare dalle immagini dal vivo delle riprese che possono quindi essere inserite nel riquadro ed elaborate (fermo immagine digitale, posizionamento ed ingrandimento variabili dell'immagine inserita). In caso di trasmissione di un intervento all'esterno della sala operatoria, questo processore digitale può contribuire ad una chiarificazione della procedura combinando più immagini.

Trocar

Esistono trocar con diametro a partire da 2 mm., che possono essere utilizzati per introdurre cateteri da colangiografia, fino a trocar da 20 mm (trocar di Kleiber, Wolf) che vengono utilizzati per l'estrazione della colecisti. I trocar possono essere monouso e poliuso. Vantaggi dei trocar monouso sono: 1) la presenza di una valvola universale simile ad una valvola mitralica (Versaport 5/12 Autosuture) o a farfalla (Ethicon Tristar 5/12) che permette l'introduzione di strumenti di calibro diverso senza l'utilizzo degli appositi adattatori, come invece necessitano i trocar poliuso; 2) sono radiotrasparenti, e questa caratteristica risulta vantaggiosa nell'esecuzione della colangiografia intraoperatoria, evitando inopportune sovrapposizioni di immagini. La maggior parte dei trocar monouso presenta una punta piramidale con schermo di sicurezza a molla; dopo la penetrazione in cavità lo schermo di sicurezza avanza a proteggere la punta, riducendo così il rischio di potenziali lesioni alle strutture sottostanti; per ottenere ciò è però importante che l'incisione cutanea sia adeguata in modo da non opporre resistenza e da non ritardare l'avanzamento dello schermo di sicurezza, lasciando così la punta del trocar esposta. Inoltre i trocar monouso sono molto più affilati e pertanto richiedono una forza minore durante l'inserimento. Unico svantaggio dei

trocar poliuso deriva dal loro uso prolungato che se da una parte ne abbatte precocemente i costi, dall'altra si ha una perdita progressiva della tenuta aerea ed un peggioramento della capacità di perforare la parete addominale per l'usura della punta. Tra i trocar poliuso sono da preferire quelli con valvola a farfalla che si apre sia in modo automatico che manuale (Karl Storz GmbH), in modo da permettere agli strumenti e all'ottica di scorrere senza il minimo attrito (cosa impossibile se si utilizzano trocar con valvola a stantuffo) preservando l'integrità degli strumenti stessi, ed a punta conica in modo da penetrare la parete addominale con il minimo trauma rispetto ad una punta piramidale, in quanto la conica agisce divaricando i tessuti senza lacerarli, evitando così la formazione di ematomi derivanti da lesione dei muscoli o vasi. Inoltre la ferita prodotta dai trocar a punta conica si restringe e si riavvicina immediatamente riducendo la possibilità di una eventuale erniazione di omento o anse intestinali (Figura 3).

Figura 3. Trocar.

Irrigatore/aspiratore

Questo strumento consente di aspirare sangue, coaguli, bile, piccoli calcoli, di irrigare e lavare la cavità in cui si lavora, inoltre viene utilizzato come palpatore-divaricatore. L'irrigazione può essere utilizzata per la dissezione dei tessuti (idrodissezione) e per eseguire lavaggi a pressione della via biliare principale, attraverso la coledocotomia, in modo da distenderla e consentire ad alcuni calcoli di fuoriuscire sotto la pressione della fisiologica introdotta. La cannula dell'irrigatore-aspiratore ha un diametro

di 5 mm. ed è munita di una leva o due pulsanti che permettono di selezionare l'una o l'altra funzione. Sono da preferire gli aspiratori con punta smussa e non tagliente (per evitare lesioni quando viene impiegato come palpatore-divaricatore) e che, oltre al foro terminale, hanno dei forellini laterali in modo che l'omento o i coaguli non ne blocchino l'aspirazione. Esistono anche degli aspiratori da 10 mm. utilizzati per aspirare grossi coaguli o calcoli. Alcune pompe utilizzano come gas propellente la CO2 (Wolf, Karl Storz), mentre altre possiedono un proprio motorino per creare il vuoto e per irrigare (Wolf, Karl Storz). Con il primo tipo di pompa, se non provvista di valvola di sicurezza, quando si esaurisce il contenitore della soluzione fisiologica entra CO2 nella cavità addominale, con il secondo tipo entra aria. In alcuni modelli la pressione di irrigazione (0 - 800 mmHg), il flusso (0 - 1000 ml/min) e la pressione di aspirazione (0 - 0,8 bar) possono essere controllati elettronicamente ed i valori preselezionati rimangono in memoria potendo essere richiamati quando l'apparecchiatura viene rimessa in funzione (Endomat, Karl Storz GmbH)

Strumenti da presa, dissezione e taglio

Ogni tipo di strumento per la chirurgia mini-invasiva (pinze da presa, dissettori, forbici, clippatrici) è disponibile sia nel tipo multiuso (Microfrance, Aesculap, Storz, Wolf) che monouso (Autosuture, Davis & Geck, Ethicon), è ruotabile a 360° e può essere collegato o meno all'elettrobisturi. Ognuno di questi strumenti esiste sia con diametro da 5 mm., che rappresentano quelli più comunemente usati, sia da 10 mm. ed hanno una lunghezza di 31 - 33 cm. Unico vantaggio dello strumentario monouso è la sua praticità, ma punti a sfavore restano i costi elevati e la fattura meno pregevole. Strumento operatore fondamentale è il crochet (Wolf), nato con la chirurgia mini-invasiva, che da noi è ampiamente utilizzato per la sua grande versatilità. Permette una dissezione elettrica e meccanica con il dorso, con la punta e con la sua parte concava. Con il dorso è possibile spatolare i tessuti ed eseguire una dissezione smussa, mentre con la punta e la parte concava si possono caricare e sottendere le strutture da coagulare e sezionare, allontanandole da quelle più vicine. Rispetto al dissettore curvo, altro strumento operatore ampiamente utilizzato, il crochet permette una tecnica di dissezione più pulita e precisa ed un controllo migliore dell'emostasi. Altro strumento da dissezione e taglio fondamentale sono le forbici, anch'esse con la possibilità di raccordo all'elettrobisturi. Ne esistono di diversi tipi: rette, curve, ad uncino, con punte aguzze o arrotondate, con una o entrambe le lame divaricabili, ma le più utilizzate sono le forbici tipo Metzenbaum.

Come pinze da presa è preferibile usare, per afferrare la colecisti, una pinza a molla da tube. Per proseguire nella dissezione della via biliare, esistono in commercio pinze da presa (pinze di Joan - Microfrance; pinze Cro-

ce-Olmi - Karl Storz GmbH) particolarmente indicate per la prensione, la mobilizzazione di organi cavi (i morsi presentano una zigrinatura sottile e ravvicinata: in questo modo è possibile utilizzare la pinza con estrema sicurezza su ogni tipo di tessuto, anche i più sottili e delicati, senza problemi di tenuta) e da usare come pinza controportaghi; hanno una ganascia mobile e possono ruotare a 360° (Figura 4).

Figura 4. Clippatrice, forbici, strumenti da dissezione e da presa.

Strumenti per l'emostasi

Oltre alle clippatrici, un accessorio utile per l'emostasi è l'elettrodo a bottone che viene utilizzato quasi esclusivamente in caso di sanguinamento a nappo del letto epatico dopo colecistectomia. Stesso impiego è riservato al coagulatore a gas argon; l'effetto coagulante è superficiale e dovuto alla ionizzazione dell'argon per mezzo dell'energia elettrica. Il flusso dell'argon inoltre rimuove il sangue favorendo la coagulazione. Unico inconveniente di questa tecnica di emostasi è l'iperpressione endoaddominale causata dal flusso del gas argon, che può essere evitata aprendo la valvola di un trocar o utilizzando una aspirazione variabile con l'irrigatore/aspiratore. Anche la spray coagulation, realizzata con il crochet o con il bottone, è utile nei sanguinamenti a nappo. Essa sfrutta l'arco voltaico che si sprigiona tra la punta dello strumento e la superficie da coagulare, senza che i due elementi venga-

no a contatto tra loro. Vantaggio di questi due tipi di coagulazione è quello di agire rapidamente su ampie superfici, di produrre poco fumo e, dal momento che le due superfici non vengono a contatto, di evitare il trauma da distacco. In casi particolari si possono utilizzare le pinze bipolari, disponibili sia con rebbi sottili (per coagulare selettivamente i vasi più piccoli), sia con i rebbi a racchetta (per coagulare vasi e strutture di un certo spessore). Il vantaggio della coagulazione bipolare è quello di ottenere una emostasi efficace e sicura perchè la corrente non si propaga alle strutture circostanti (via bilare principale, duodeno, colon, etc.) come invece avviene per la coagulazione monopolare.

Ulteriore evoluzione è rappresentata dal bisturi ad ultrasuoni con il quale è possibile effettuare un coagulo-taglio in maniera sicura ed ottimale (Figura 5), oltre a poter utilizzare il medesimo strumento come pinza da presa.

Figura 5. Dissettore ad ultrasuoni.

Strumenti per colangiografia

Come nella chirurgia tradizionale anche in chirurgia laparoscopica è possibile eseguire una colangiografia per lo studio della via biliare. Le indicazioni alla colangiografia intraoperatoria (CIO) sono di 3 tipi: 1) verificare l'anatomia dell'albero biliare; 2) diagnosticare una eventuale litiasi del coledoco e 3) diagnosticare una lesione della via biliare principale. Le aziende commerciano diversi cateteri da colangiografia intraoperatoria laparoscopica percutanea. Esistono cateteri specifici, armati nella loro porzione terminale per poter passare agevolmente nel dotto cistico e poter essere fissati con clips sullo stesso dotto cistico senza il rischio di obliterarne il lume. Questi cateteri possono essere introdotti per via transparietale, solitamente in sede sot-

tocostale destra, mediante un ago da 14 G. oppure attraverso un trocar da 5 mm. con apposito riduttore o utilizzando una pinza specifica da 5 mm (pinza di Olsen), caratterizzata da un canale centrale per il catetere da colangiografia e da due rebbi atraumatici che permettono di solidarizzare la pinza stessa al cistico una volta introdotto il catetere. Una soluzione semplice ed economica è quella di utilizzare un ago da 14/18 G. ed un cateterino di quelli utilizzati per incanulare una vena centrale (Braun, Cook). In tal caso l'introduzione del catetere nel cistico è guidata da una pinza atraumatica introdotta attraverso il trocar operativo in epigastrio; è preferibile solidarizzare il catetere al dotto cistico mediante una pinza a molla parzialmente chiusa, in modo da non occludere completamente il lume del catetere e permettere al liquido di contrasto diluito di passare agevolmente. Una ulteriore possibilità è quella di introdurre il catetere per via transcutanea utilizzando set per angiografia monouso secondo la tecnica di Seldinger.

Prima di introdurre il catetere nel cistico è essenziale liberarlo dal suo contenuto in aria riempiendolo di soluzione fisiologica, in modo da ridurre il rischio di falsi positivi per coledocolitiasi, imputabili a bolle d'aria innavvertitamente introdotte nella via biliare.

Apparecchiatura radiologica

Per l'esecuzione di una colangiografia intraoperatoria (CIO) è indispensabile l'utilizzo di apparecchiature radiologiche mobili. Attualmente il progresso tecnologico ci mette a disposizione apparecchi radiologici mobili con braccio a C e ad elaborazione digitale dell'immagine. Questi apparecchi permettono colangiografie perfusionali controllabili in tempo reale su monitor, con memorizzazione delle immagini e stampa delle immagini selezionate.

Coledocoscopi

Per affrontare laparoscopicamente la calcolosi della via biliare principale è indispensabile disporre di coledocoscopi utilizzabili sia per l'approccio transcistico che transcoledocico. E' possibile utilizzare, solo per scopo diagnostico, fibroscopi ultrasottili come gli angioscopi o gli ureteroscopi. Questi ultimi pur non disponendo di un canale operatore, sono di grande utilità a scopo diagnostico e nel controllo dopo manovre effettuate alla cieca per via transcistica. E' consigliabile introdurre i coledocoscopi attraverso un trocar monouso (dotati di valvola in silicone) e non manovrarli con nessuna pinza in modo da evitare lesioni della guaina di rivestimento.

Litotritore

Una causa frequente dell'utilizzo della litotrissia è la presenza all'interno della via biliare principale di formazioni litiasiche di grandi dimensioni o incuneate a livello prepapillare, e per questo non asportabili, che devono essere necessariamente frammentati per permettere ai cestelli di Dormia di po-

tersi aprire oltre il calcolo stesso per poi poterne asportare i frammenti. Meno frequentemente si tratta di calcoli relativamente piccoli incuneati nello sfintere di Oddi che non è possibile afferrare con un cestello o sospingere in coledoco nè con l'utilizzo di farmaci ad azione antispastica sulla papilla nè spingendoli con il coledocoscopio.

Tra i vari litotritori il più usato ed il più economico è quello elettroidraulico (Calcutrip - Storz; Wolf). La litotrissia elettroidraulica è possibile grazie ad onde d'urto prodotte localmente variabili in intensità e frequenza. A questo scopo una sonda deve essere introdotta nel canale operativo del coledocoscopio e portata all'interno della via biliare. L'apparecchio produttore di queste onde d'urto è formato da due elettrodi fra i quali, secondo il principio della candela d'accensione, si forma una carica di alta tensione. La scintilla che ne deriva scarica un'onda d'urto attraverso il mezzo liquido (bile, mezzo di contrasto, acqua) che provvede all'espansione di quest'onda. L'energia delle onde d'urto si disperde già nel raggio di pochi millimetri dagli elettrodi, quindi la sonda deve essere posta a contatto del calcolo. Bisogna porre molta attenzione a che la punta del litotritore sia a contatto con il calcolo e non con la parete coledocica onde evitare possibili lesioni della via biliare principale. Un altro tipo di litotritore utilizza il laser ad impulsi: l'emissione di energia luminosa che il laser genera è in grado di frantumare i calcoli, come l'onda d'urto provocata dalla scintilla. Questo tipo di litotritore è egualmente efficace ma notevolmente più costoso rispetto a quello ad onde d'urto.

Strumenti da legatura e sutura

La legatura di un dotto o di un vaso può avvalersi, a seconda delle circostanze, di soluzioni diverse: clips (rappresentano la soluzione più semplice e rapida), cappi preformati (endoloop, ethibinder), confezione di nodi extracorporei. La clippatrice è uno strumento particolarmente utile in chirurgia mini-invasiva; oltre che per l'emostasi serve anche per chiudere altre strutture come il dotto cistico. Le clips sono di titanio ed hanno in genere 2 misure: medium (M) e large (L). Recentemente sono state introdotte delle clips riassorbibili utilizzate per la colecistectomia (Lapro Clip - Davis & Geck). Le clippatrici monouso (Endoclip - Autosuture; Ligaclip - Ethicon) hanno il vantaggio di avere un caricatore con molte clips (10), evitando così di dover estrarre e ricaricare lo strumento dopo aver posizionato ogni clip, come per quelle poliuso monocarica. Recentemente sono state introdotte in commercio delle clippatrici poliuso in cui si può sostituire la sola parte terminale, monouso e contenente 8 - 10 clips, e dotate di rebbi particolarmente lunghi ed arrotondati in modo da passare agevolmente le strutture da clippare (Challenger-Aesculap). I cappi preformati (ethibinder - Ethicon, Surgi Tie - Autosuture), nel caso specifico, sono utilizzabili in presenza di un dotto cistico di grosse dimensioni in cui le clips non riescano ad obliterarlo completamente.

Il loro uso è semplice ma applicabile quando il dotto sia già stato sezionato oppure (in presenza di un cistico corto) inserendo una pinza nel cappio che afferri il dotto prima della sua sezione, il che richiede almeno un trocar in più rispetto ad una legatura extracorporea. Semplice ed economico è l'utilizzo di un laccio libero con l'esecuzione di un nodo extracorporeo utilizzando uno spinginodi con tagliente (Croce-Olmi, Aesculap) col quale è possibile eseguire un normale nodo chirurgico o un nodo scorsoio autobloccante, e successivamente tagliare la sutura.

Una sutura effettuata endoscopicamente richiede grande abilità ed una vasta esperienza da parte del chirurgo operante. Inoltre è necessaria tutta una serie di strumenti e di attrezzature che, grazie alle loro caratteristiche di ergonomia, semplicità di manipolazione e funzionamento, rendano quanto più facile possibile questo arduo compito. E' opportuno avere strumenti polifunzionali impiegabili contemporaneamente per la conduzione dell'ago di sutura, per l'esecuzione della stessa e per afferrare i tessuti più sottili. E' consigliabile utilizzare due portaghi, o utilizzare come pinza controportaghi una pinza da presa atraumatica, un dissettore curvo (che facilita l'esecuzione dei nodi intracorporei) o retto. L'impugnatura del portaghi deve permettere un'estrema facilità di rotazione ed il disegno dei rebbi e della loro superficie deve facilitare la presa dell'ago ed impedire che esso ruoti all'interno di essi. Esistono sul mercato diversi modelli (Ethicon, Microfrance, Storz, Wolf, Aesculap) tutti ugualmente ottimi (Figura 6).

Il nodo iniziale e finale di una sutura in continua può essere ottenuto in diversi modi: 1) con l'esecuzione di un nodo intracorporeo per mezzo del

Figura 6. Portaaghi per chirurgia laparoscopica (particolare dei rebbi).

portaaghi e di una pinza contro portaaghi (in tal caso il numero di nodi da realizzare è in funzione del materiale impiegato, come ci insegna la chirurgia tradizionale); 2) attraverso il confezionamento di un cappio o di un'asola preformata sul capo distale della sutura (trafitti i tessuti con l'ago, questo viene fatto passare nell'asola preconfezionata che, una volta serrata, assume la funzione di blocco) ed una clip riassorbibile o un nodo intracorporeo sul capo prossimale; 3) utilizzando appositi fili in PDS della lunghezza di 7 cm. e calibro 3/0 con clips riassorbibili in PDS (MIC 54, Ethicon), sicuri ed estremamente comodi in quanto evitano l'esecuzione del nodo iniziale e finale, ma particolarmente costosi. Se si esegue una sutura in continua la lunghezza del filo dovrebbe essere di 15 cm. in modo da permettere l'esecuzione anche del nodo finale. La lunghezza ideale di una sutura per l'esecuzione di un punto staccato in sede intracorporea è di 10 cm., al fine di non creare difficoltà nelle manovre di annodamento con un filo eccessivamente lungo.

Carrello video con:	- Ottica a 30°
- Monitor	- Cavo ottico
- Telecamera	- Elettrobisturi
- Digivideo (opzionale)	- Tubi in silicone per l'insufflatore di CO_2
- Twinvideo (opzionale)	- Tubi in silicone per l'irrigatore/aspiratore
- Fonte di luce	- Ago di Veress
- Insufflatore	- Trocar
- Irrigatore aspiratore	- Strumenti da presa, dissezione e emostasi
- Videoregistratore (opzionale)	- Strumenti per legatura e sutura

Tabella 1. Apparecchiature necessarie per ogni intervento laparoscopico.

La videolaparoappendicectomia: accesso laparoscopico e minilaparoscopico

Introduzione

L'appendicectomia è dopo la colecistectomia il più diffuso intervento chirurgico addominale (1) (2) (3). L'enorme e continuo sviluppo della chirurgia mini invasiva trova la sua giustificazione nei molteplici vantaggi che tale metodica di accesso possiede: trauma chirurgico di minima entità; miglior decorso post operatorio; esplorazione di tutta la cavità addominale; valutazione dell'esistenza di patologie associate misconosciute; immediata ripresa della canalizzazione; miglior risultato estetico con rapida ripresa dell'attività lavorativa. La tecnica laparoscopica dell'appendicectomia è semplice e sicura ed estremamente semplificata, soprattutto in caso di appendiciti acute gangrenose, dall'uso delle suturatrici meccaniche. Inoltre l'accesso laparoscopico permette in pazienti di qualsiasi corporatura, la completa toilette del cavo addominale, superiore a quella ottenibile anche con le laparotomie più allargate (4). Con la laparoscopia si evita ogni trauma sulla membrana peritoneale con il mantenimento delle sue fisiologiche capacità antibatteriche e dializzatrici, particolarmente utili nelle appendiciti acute. A questi pregi l'accesso laparoscopico aggiunge la possibilità di una completa esplorazione della cavità peritoneale indispensabile, ai fini diagnostici, in presenza di appendici sane, permettendo di identificare la presenza di patologie associate, interpretate in prima istanza come appendiciti e passibili di intervento chirurgico, qualora necessario, nella stessa seduta operatoria. Spesso e soprattutto nelle donne altre forme morbose possono mimare un quadro di tipo appendicolare: annessiti, endometriosi, cisti ovariche, gravidanze extrauterine e persino colecistiti (5). Recentemente si è assistito alla nascita ed allo sviluppo di nuove tecniche e strumenti sempre migliori, in modo da diminuire ulteriormente l'invasività nella ricerca di un miglioramento dei risultati funzionali ed estetici. L'appendicectomia con accesso "minilaparoscopico" rappresenta una variante della tecnica laparoscopica standard, che consente di eseguire l'intervento utilizzando due trocars da 2 mm. ed un trocar da 5/11 mm., riducendo sempre di più il già minimo trauma parietale. Utilizzando ministrumenti da 2 mm (Autosuture Italia; Aesculap) è possibile non solo eseguire laparoscopie esplorative od operative come l'appendicectomia, ma anche interventi maggiori. In questo caso, se durante l'intervento se ne verificasse la necessità, è possibile sostituire i trocar da 2 mm. con altri di diametro superiore, mantenendo comunque la mini ottica con la sua porta d'accesso. Infatti quest'ottica per brillanza delle immagini, luminosità, contrasto e fedeltà della visualizzazione è paragonabile alle ottiche da 10 mm.

Tecnica operatoria dell'appendicectomia laparascopica

Preparazione del malato

L'intervento è condotto in anestesia generale con intubazione endotracheale e ventilazione meccanica assistita. Il paziente è posto in decubito supino in posizione di leggero Trendelemburg. Il chirurgo operatore ed il suo aiuto sono entrambi sul lato sinistro del malato; la strumentista con il tavolo dei ferri è anch'essa a sinistra ma vicino ai piedi del malato. L'apparecchiatura videolaparoscopica è invece sul lato destro del malato di fronte agli operatori (Figura 1).

Intervento

Indotto lo pneumoperitoneo con introduzione dell'ago di Verres in sede periombelicale sx, dopo aver raggiunto una presssione endoaddominale di 15 mmHg, si inserisce nella stessa sede un trocar da 10 mm attraverso il quale si inserisce un'ottica con un angolo visuale di 30 gradi (che permette l'esplorazione di ogni spazio della cavità addominale in modo migliore rispetto ad un'ottica frontale). Confermata la diagnosi si introduce un altro trocar da 5 mm in regione sovrapubica sinistra sotto la linea dei peli del pube. Il terzo trocar da 5 mm normalmente per ragioni estetiche viene inserito anch' esso sotto la linea dei peli in regione sovrapubica destra ma, a seconda delle variazioni anatomiche o patologiche della regione ciecale, viene posi-

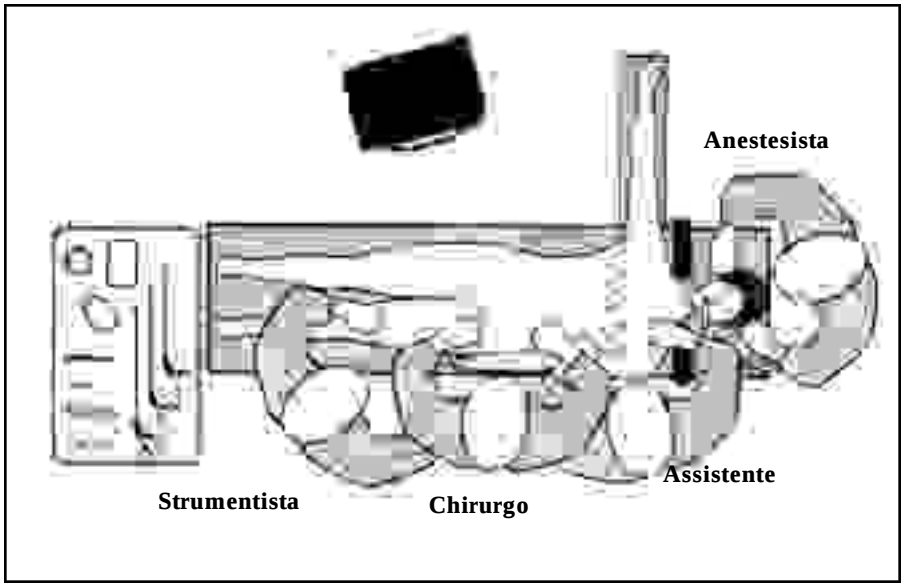

Figura 1. Posizione dell'equipe chirurgica e del paziente.

zionato o in ipocondrio destro o in fossa iliaca sinistra usandone uno anche di calibro maggiore (Figura 2, 2a, 2b).

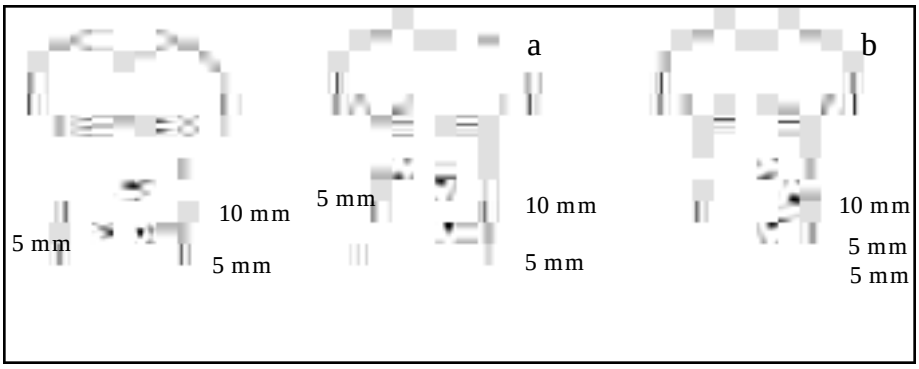

Figura 2, 2a, 2b. Posizione dei trocar.

Come primo atto si ricerca il diverticolo del Meckel e, se si tratta di una donna, si osservano l'utero e gli annessi per escludere una patolagia a loro carico. Inserita una pinza da presa nel trocar in fossa iliaca dx ed un dissettore curvo attacato alla corrente monopolare o una pinza bipolare nell'altro trocar da 5 mm., si procede alla coagulazione del mesenteriolo appendicolare eseguendo la scheletrizzazione dell'appendice (Figura 3). L'appendicectomia si esegue dopo la legatura alla base del viscere e sua sezione (6). Per la legatura esistono vari metodi, a seconda delle preferenze personali, ma tutti validi: uso di tre clips metalliche o di tre endoloop e sezione tra questi in modo da lasciare due legature sulla base dell'appendice, uso di suturatrici meccaniche del tipo taglia e cuci, uso di lacci liberi con i quali è possibile eseguire nodi extracorporei scorsoi autobloccanti o normali nodi chirurgici mediante uno spinginodi laparoscopico. L'uso delle suturatrici meccaniche è sicuramente l'opzione più costosa ma offre garanzie di sicurezza nelle appendiciti acute gangrenose con cieco edematoso, dove gli endoloops e le clips potrebbero scivolare via precocemente. Dopo aver sezionato l'appendice, e coagulato il moncone appendicolare sulla superficie di sezione, questa viene spinta, con la pinza che la teneva, dentro il trocar da 10 mm ritirando progressivamente l'ottica fino a fuoriuscire dal trocar con l'appendice. Nel caso di una peritonite purulenta è sufficiente lavare abbondantemente la cavità senza lasciare alcun drenaggio. Estratti gli strumenti e desufflato lo pneumoperitoneo, si suturano le piccole incisioni cutanee. La durata media dell'intervento è di 20 minuti (range 15- 40).

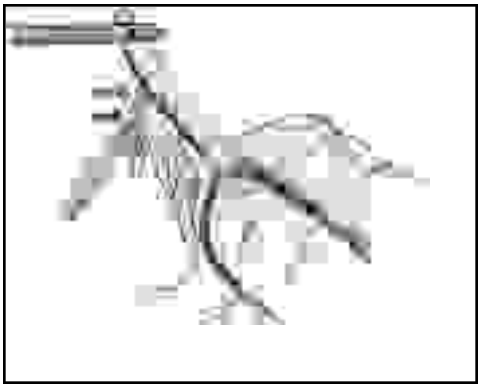

Figura 3. Coagulazione del mesenteriolo appendicolare con schelettrizzazio - ne dell'appendice.

Tecnica operatoria dell'appendicectomia minilaparoscopica

Intervento

Indotto lo pneumoperitoneo con introduzione in fossa iliaca sinistra dell'ago di Verres sul quale è montato un particolare trocar da 2 mm., dopo aver raggiunto una pressione endoaddominale di 15 mmHg, si penetra in cavità sulla guida del Verres che viene ritirato progressivamente e si introduce la mini ottica con un angolo visuale di 0 gradi. Confermata la diagnosi e la possibilità di procedere con tecnica minilaparoscopica si introduce un altro mini trocar da 2 mm in regione sovrapubica mediana sotto la linea dei peli del pube. Il terzo ed unico trocar da 5/11 mm. viene inserito a sinistra ed all'interno della cicatrice ombelicale, sia per ragioni estetiche che per ottenere la migliore angolazione tra gli strumenti operatori e l'ottica. Attraverso questo trocar l'operatore esegue le manovre di dissezione, coagulazione, emostasi e sutura utilizzando i normali strumenti da 5-10 mm. Come primo atto si ricerca il diverticolo del Meckel e, se si tratta di una donna, si osservano l'utero e gli annessi per escludere una patolagia a loro carico. Confermata la diagnosi, viene inserita una pinza da presa da 2 mm nel trocar in regione sovrapubica ed un dissettore curvo attaccato alla corrente monopolare o una pinza bipolare nel trocar da 5/10 mm., si procede alla coagulazione del mesenteriolo appendicolare eseguendo la scheletrizzazione dell'appendice. L'appendicectomia si esegue dopo la legatura alla base del viscere e sua sezione. Per la legatura esistono vari metodi, a seconda delle preferenze personali, ma tutti validi: uso di tre endoloop e sezione tra questi in modo da lasciare due legature sulla base dell'appendice, uso di lacci liberi con i quali è possibile eseguire nodi extracorporei, ed eccezionalmente uso di suturatrici meccaniche del tipo taglia e cuci. La tecnica da noi realizzata per questo tem-

po dell'intervento è sicura e veloce. Dopo aver introdotto un cappio preformato nel trocar da 5/11 mm., si fa passare nel loop preformato la pinza da 2 mm. che andrà a riprendere l'appendice. A questo punto è sufficiente spingere lo strumento ad accompagnare il nodo che andrà a serrarsi in cavità attorno alla base appendicolare. Inoltre la lunghezza dello strumento è tale da poter serrare il nodo senza difficoltà. Serrato il primo nodo si ritira l'asta del cappio e, dopo aver reintrodotto le forbici nello stesso trocar, se ne seziona il filo. Si posiziona un secondo laccio più distale che, contrariamente al primo, non viene tagliato. In questo modo è possibile mettere in tensione l'appendice tirando con il SurgiTie, che si trova nel trocar da 5/11 mm., e risparmiando l'uso di una pinza. Quindi si può sezionare l'appendice tra i due nodi con le micro forbici introdotte nel trocar sovra ombelicale e, ritirando progressivamente il filo a cui l'appendice è attaccata, "pescarla" e fuoriuscire dal trocar (Figg. 4-5). Estratti gli strumenti e desufflato lo pneumoperitoneo, si sutura la sola incisione ombelicale mentre le due mini incisioni cutanee vengono chiuse con semplici cerotti tipo steryl strip. La durata media dell'intervento è di 20 minuti (range 15- 25).

Risultati

In tutti i pazienti sottoposti ad intervento chirurgico laparoscopico, il decorso post operatorio è stato in media di 2 giorni (range 1-10). L'attività peristaltica e la canalizzazione ai gas sono già presenti la mattina successiva all'intervento, permettendo la dimissione del paziente in II giornata, senza sintomatologia dolorosa e con immediata ripresa dell'attività lavorativa.

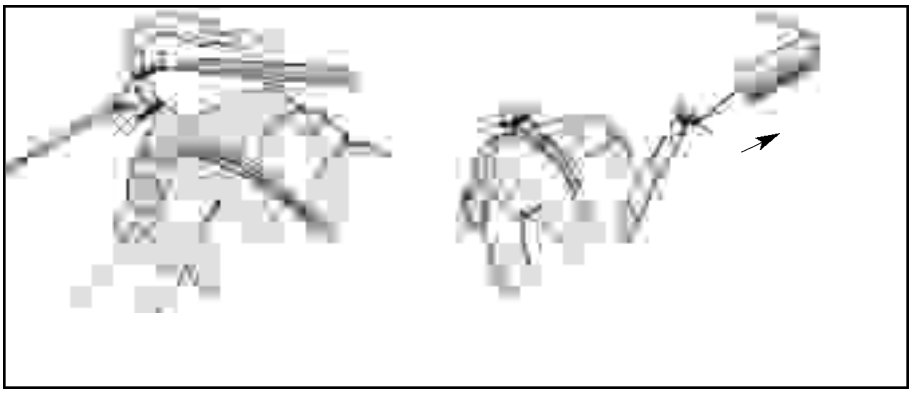

Figure 4-5. Legatura dell'appendice con posizionamento di lacci e sua aspor - tazione dopo sezione.

Discussione

L'obiezione più frequentemente rivolta all'appendicectomia laparoscopica è la necessità di eseguire tre incisioni cutanee invece di una sola laparotomia di 3-5 cm. In realtà tale laparotomia è minima solo in pazienti magri e senza anomalie di posizione dell'appendice. Infatti la presenza di una marcata obesità o di un'appendicite retrociecale e sottoepatica solitamente impone l'allargamento di tale laparotomia. Al contrario con l'accesso minilaparoscopico è possibile dominare qualunque situazione anatomica e patologica senza la necessità di dover allargare l'incisione cutanea, ottenendo un'ulteriore riduzione del trauma parietale rispetto alla tecnica laparoscopica "tradizionale" e, se fosse necessario convertire l'intervento, è possibile eseguire una minilaparotomia mirata in base al quadro anatomico e patologico. Grandissimo vantaggio della laparoscopia, oltre all'assenza di sintomatologia dolorosa, di ileo paralitico (8) e alla precoce ripresa delle normali attività lavorative, è quello di consentire la diagnosi e, se necessario, la cura di altre patologie addominali e pelviche (soprattutto nelle donne, dove patologie ginecologiche possano mimare una sintomatologia appendicolare) permettendo anche un'esplorazione dell'intera cavità addominale altrimenti impossibile attraverso una normale incisione cutanea secondo Mc Burney (9). Infine i tempi operatori sono esattamente sovrapponibili, se non minori nei casi complicati, rispetto ad una appendicectomia tradizionale con un tempo medio di circa 20 minuti dall'induzione dello pneumoperitoneo alla sutura delle minime incisioni cutanee.

Ernioalloplastica laparoscopica per via trans-addominale con protesi preperitoneale in polipropilene

Introduzione

La chirurgia laparoscopica dell'ernia offre attualmente tre principali tipi di tecnica: I.P.O.M. (intraperitoneal onlay mesh), L.E.P. (laparoscopic extraperitoneal prosthesis) e la via trans-addominale con protesi preperitoneale (T.A.P.P.) che è la tecnica da noi utilizzata. La nostra scelta per la via preperitoneale è guidata dal razionale che questa metodica consente di trattare tutti i tipi di ernia (diretta, indiretta, femorale, otturatoria) monolaterale o bilaterale, primaria o recidiva nella maniera migliore; inoltre la protesi posizionata per via preperitoneale consente di ricoprire tutti i possibili forami erniari. In Italia vengono eseguiti circa 120.000 interventi di ernioplastica, mentre negli Stati Uniti sono circa 500.000. Nei paesi occidentali la malattia incide per 50 casi ogni 1000 abitanti (1). Nel nostro paese la frequenza nella popolazione generale è pari al 4% ed aumenta progressivamente con l'età anagrafica. La sede maggiormente interessata è la destra mentre la percentuale delle ernie bilaterali è del 15%. In rapporto poi al tipo di ernia il 50% del totale sono oblique esterne. Le ernie recidive variano a seconda del tipo di tecnica chirurgica adottata nel trattamento di quella primaria, ma in uno studio eseguito negli Stati Uniti si è calcolato che annualmente giungono all'intervento chirurgico circa 50.000 persone (2). Le recidive possono scaturire da un errore di esecuzione tecnica, comparendo in tal caso entro il primo anno dall'intervento, o da un progressivo indebolimento parietale, in caso di comparsa più tardiva.

La durata media dell'intervento chirurgico eseguito per via laparoscopica è di 30 - 35 minuti per le ernie monolaterali e di circa 60 minuti nelle ernie bilaterali, sia primarie che recidive. Il paziente viene dimesso il giorno dopo l'intervento chirurgico con tutti i vantaggi derivanti dalla tecnica laparoscopica. La ripresa dell'attività lavorativa può avvenire dopo 5-6 giorni e quella sportiva dopo 10 giorni.

Tecnica chirurgica

Il paziente è posto in decubito supino con le braccia distese lungo i fianchi ed in posizione di leggero anti Trendelemburg. Il chirurgo operatore si pone dal lato opposto a quello dell'ernia, l'aiuto sull'altro lato. La strumentista con il tavolo dei ferri è di fianco all'operatore. L'apparecchiatura videola-

paroscopica è invece posta dietro i piedi del paziente. Indotto lo pneumoperitoneo con introduzione dell'ago di Verres superiormente alla cicatrice ombelicale, dopo aver raggiunto una pressione endoaddominale di 15 mmHg, si inserisce nella stessa sede il primo trocar da 10 mm. nel quale introduciamo un'ottica angolata a 30° (che permette l'esplorazione di ogni spazio della cavità addominale in modo assolutamente migliore rispetto ad un'ottica frontale). Gli altri due trocars vengono inseriti, sotto controllo visivo, lateralmente sulla linea ombelicale trasversa in corrispondenza del margine esterno della guaina dei retti facendo attenzione al decorso dei vasi epigastrici. Dal lato dell'ernia posizioniamo un trocar da 11 mm., mentre sul lato opposto usiamo un trocar da 5 mm. In caso di ernia bilaterale i due trocar operativi vengono posizionati al di sotto della linea ombelicale trasversa (Figura 1).

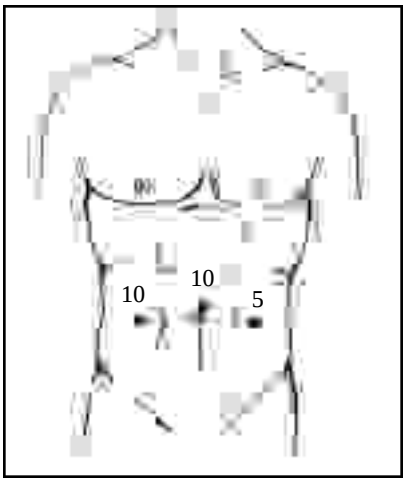

Figura 1. Posizione dei trocars.

Dopo aver confermato la presenza dell'ernia (Figura 2), si localizza con una pressione esterna la spina iliaca antero-superiore e si incide il peritoneo a questo livello portandosi orizzontalmente verso la linea mediana. In presenza di un ernia obliqua esterna l'incisione seguirà completamente la circonferenza dell'orifizio erniario liberando in questo modo il sacco dalle sue connessioni peritoneali. La dissezione è agevolata dalla pressione esercitata dalla CO2 che si insinua tra peritoneo e parete addominale. Quindi afferrato il lembo inferiore del peritoneo con una pinza da presa ed attirandolo verso di se, con semplici movimenti di spatolamento con le forbici chiuse, gli elementi del funicolo spermatico vengono scollati dal peritoneo e parietalizzati. Scoperto anche il legamento di Cooper, la dissezione procede verso il lembo superiore del peritoneo che viene scollato per via smussa con le forbici. A questo punto si procede al posizionamento della protesi. Usiamo una protesi



Figura 2. Ernia inguinale: visione laparoscopica di ernia inguinale dx.

in polipropilene sagomata a T nelle ernie bilaterali ed a L nelle monolaterali, (Figura 3) non fenestrata che viene arrotolata a forma di sigaretta ed introdotta dal trocar da 11 mm. Con l'aiuto di due pinze da presa viene distesa e posizionata contro la parete posteriore a rivestire il forame erniario, il legamento di Cooper, i vasi epigastrici e gli elementi del funicolo spermatico. La protesi viene fissata con alcune agraffes per evitare il suo dislocamento: posizionate 4 -6 agraffes sul bordo superiore, la protesi viene srotolata verso il basso fino ai vasi iliaci e fino ad oltrepassare medialmente il forame erniario e fissata definitivamente con altre agraffes sul legamento di Cooper (Figura 4). In questa fase la trasparenza della protesi facilita il riconoscimento delle strutture sottostanti. In caso di ernia monolaterale le dimensioni della protesi sono di 15 cm. di lunghezza per 10 cm. di altezza, mentre se l'ernia è bilaterale, dopo aver eseguito due incisioni peritoneali separate che comunicano attraverso uno spazio retropubico creato a livello della sinfisi pubica, si posiziona una protesi unica di 28-30 cm. di lunghezza per 10 cm. di altezza. Ultimo tempo dell'intervento è la chiusura del

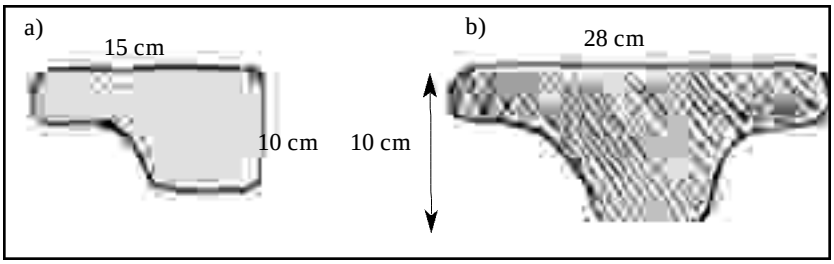

Figura 3. a) Protesi monolaterale; b) Protesi bilaterale.

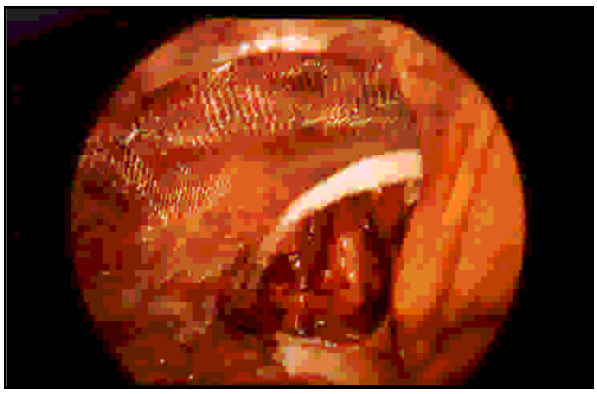

Figura 4. Ridotta l'ernia ed isolati e parictolizzati gli elementi del funicolo spermatico, si posiziona la protesi.

peritoneo, che richiede un'estrema meticolosità al fine di evitare di lasciare delle brecce peritoneali aperte attarverso le quali possono insinuarsi delle anse intestinali (3-4-5). Alcuni chirurghi preferiscono eseguire la chiusura dei lembi peritoneali con agrafes metalliche, noi invece preferiamo eseguire una sutura in continua con PDS. Tale sutura è favorita dalla riduzione della pressione dello pneumoperitoneo a 8 mmHg (6).

Discussione

La nostra scelta per la via preperitoneale è guidata dal razionale che questa metodica consente di trattare tutti i tipi di ernia (diretta, indiretta, femorale, otturatoria) monolaterale o bilaterale, primaria o recidiva; inoltre la protesi posizionata per via preperitoneale consente di ricoprire tutti i possibili forami erniari prevenendo qualsiasi recidiva. La tecnica totalmente extraperitoneale ci sembra più adatta alle ernie monolaterali e di tipo diretto; nelle ernie indirette essa è certamente possibile ma più indaginosa. Senza nulla togliere ai classici interventi di ernioalloplastica (Wantz, Nyhus, Stoppa, Rives), riteniamo che la bilateralità, le recidive e l'associazione di un'altra patologia trattabile per via laparoscopica siano le indicazioni elettive alla videolaparoernioalloplastica. In tutti gli altri casi l'operazione da noi più eseguita è quella di Lichtenstein e, preferibilmente, in anestesia locale. I dati riportati in letteratura indicano che la percentuale di recidive per la TAPP è inferiore all'1% (5). Nelle ernie eseguite per via inguinotomica con tecnica di Bassini e Mc Vay la percentuale di recidiva varia dall'1 al 10% (7), mentre è dell'1,6% nella tecnica di Shouldice (8). L'ernioalloplastica secondo Lichtenstein presenta una percentuale di recidiva dell'0,4% (9). Le ernioplastiche

eseguite per via preperitoneale riportano una percentuale di recidive pari a 1,7% sia nella casistica di Stoppa che in quella di Nyhus (5 - 10). Riteniamo che nella TAPP la causa di recidiva sia per lo più dovuta alle dimensioni non idonee del patch e soprattutto ad una imperfetta tecnica chirurgica dovuta alla neccessaria curva di apprendimento che ogni tipo di intervento richiede (11). Infatti le recidive erniarie dopo tecnica chirurgica laparoscopica sono riferibili tutte ai primi interventi eseguiti.

Conclusioni

Anche nel trattamento delle ernie si è ormai ben definito il ruolo di questa chirurgia. A nostro avviso la tecnica laparoscopica consente una minore sintomatologia dolorosa ed una precoce ripresa delle attività sociali, lavorative e sportive, inoltre, dai dati riportati in letteratura, i tassi delle recidive risultano minori rispetto ai corrispondenti interventi eseguiti per via anteriore.

Colecistectomia laparoscopica

Introduzione

Le notizie più antiche sulla litiasi della colecisti risalgono a ritrovamenti su reperti dell'era egizia e più tardi si ritrovano in epoca romana in alcuni scritti di Plinio. Da allora si hanno svariate testimonianze su questa patologia e sulle sue complicanze, soprattutto quelle di tipo infiammatorio come gli empiemi e la loro spontanea perforazione all'esterno della parete addominale. Esistono anche testimonianze di fistole biliari esterne attraverso le quali in alcuni casi viene riportata l'espulsione spontanea dei calcoli.

La prima colecistostomia chirurgica viene accreditata a J. S. Bobbs che nel 1867 la eseguì su di una giovane donna affetta da idrope della colecisti e che sopravvisse poi fino a tarda età.

Nel 1882 Carl Langenbuch eseguì la prima colecistectomia su un paziente di 43 anni che venne dimesso dall'ospedale in 8° giornata. Negli anni a seguire la tecnica chirurgica della colecistectomia è restata praticamente immutata mentre si sono via via perfezionate le metodiche diagnostiche come la colecistografia, la colangiografia endovenosa pre ed intra-operatoria, l'ecografia, la colescintigrafia ed in ultimo la fibrocolangioscopia.

Dal punto di vista chirurgico la tecnica si può semplicisticamente riassumere nell'isolamento, legatura e sezione del dotto e dell'arteria cistica, seguente scollamento della vescica biliare dal letto epatico e sua estrazione.

Tra le possibili lesioni quelle della via biliare principale sono le più frequenti e temute a causa delle difficoltà di ricostruzione e per le gravi sequele che possono determinare. Per questo motivo la letteratura chirurgica su questo soggetto è molto vasta e dettagliata proprio nel tentativo di codificare la tecnica più sicura.

Nello specifico l'inosculo del dotto cistico sulla via biliare principale unitamente al tratto superiore dell'epatico proprio e del coledoco inferiormente devono essere punti di repere chirurgico costante.

Un'altra impostazione tecnica ugualmente valida al fine della prevenzione delle lesioni della via biliare principale, soprattutto in caso di una anatomia difficile da interpretare, è il riconoscimento dell'inosculo infundibulo cistico; la dissezione chirurgica deve poi essere condotta su di un piano strettamente aderente alla parete della colecisti. Nei casi dubbi la colangiografia intraoperatoria sarà di ausilio nel riconoscimento delle strutture biliari e dei loro rapporti spaziali.

Anche per quel che concerne il tipo di laparotomia di accesso, mediana, trasversale o sottocostale, la scelta rimane a nostro avviso un problema legato più alla preferenza personale del chirurgo che a reali necessità e vantaggi

tecnici. Di fronte alla necessità di un ampio campo chirurgico è però inconfutabile che una larga incisione sottocostale destra sia quella che doni la luce migliore.

La mortalità dell'intervento di colecistectomia in elezione si è ormai attestata al di sotto dello 0,05% riconoscendo come prima causa complicazioni cardiache, in seconda istanza le emorragie, le infezioni e l'insufficienza epatica soprattutto in pazienti a rischio chirurgico elevato quali i cirrotici.

Anche l'incidenza di neoplasia maligna su colelitiasi non è più attualmente così enfatizzata come anni orsono essendo dimostrata la sua bassissima frequenza, comunque inferiore al rischio operatorio medio. In ultima analisi si può quindi dire che la colecistectomia aperta si configura come un intervento sicuro con basso tasso di mortalità e morbilità.

L'indicazione chirurgica viene posta davanti ad un quadro di colelitiasi sintomatica intendendosi, per sintomatica, una colelitiasi correlata ad un chiaro episodio di colica biliare o a insistenti e continui episodi di sintomi minori quali dispepsia, vago senso di fastidio in ipocondrio destro, senso di gonfiore post-prandiale in assenza, logicamente, di altra patologia addominale.

Tutto quanto detto finora sulla tecnica chirurgica della colelitiasi e sulle indicazioni è rimasto invariato per più di un secolo fino al 1987 quando in Francia il dott. P. Mouret eseguì la prima colecistectomia utilizzando la tecnica laparoscopica.

La tecnica laparoscopica è riuscita in così poco tempo a stravolgere la "chirurgia codificata". La sua rapida diffusione ha inoltre colto impreparati e di sorpresa anche gli organismi per tradizione deputati all suo insegnamento. Cosa ancor più anomala questa rivoluzione è avvenuta in ogni parte del mondo. Questa rapida affermazione è stata resa possibile dal progresso tecnologico e dal preveggente intuito di alcuni chirurghi che hanno sapientemente utilizzato quanto questa nuova tecnologia poteva mettere a loro disposizione.

In poche parole si può dire che benché la tecnica laparoscopica fosse già da molti anni utilizzata (nel 1910 Jacobaeus eseguì la prima pleuroscopia), le sue indicazioni erano state esclusivamente diagnostiche. L'osservazione endoscopica attraverso l'ottica era infatti possibile ad un solo chirurgo che al massimo poteva manovrare un'altro strumento allo scopo di effettuare piccole biopsie. La possibilità di collegare una telecamera all'ottica, e di inviare di conseguenza le immagini a distanza su di un monitor, ha automaticamente reso possibile a più persone la visione simultanea e quindi anche di operare insieme, permettendo l'esecuzione sinergica di tutti quei gesti propri e comuni alla chirurgia, indispensabili per la corretta esecuzione di interventi maggiori.

Tutto questo necessita però di un nuovo addestramento specifico del chirurgo determinato dalla nuova realtà nella quale si viene a trovare utilizzan-

do questa tecnica. L'operatore "vede" infatti il campo operatorio attraverso un monitor che trasmette un'immagine bidimensionale, ne consegue la perdita del senso di profondità. Il chirurgo inoltre intereagisce con i tessuti attraverso l'uso di strumenti lunghi e più o meno rigidi che determinano la perdita quasi totale della sensazione tattile. Gli strumenti laparoscopici sono poi di piccole dimensioni ed ancora in parte poco sofisticati.

In questi pochi anni comunque la tecnologia legata alla visione ed agli strumenti è rapidamente migliorata e continua ad evolvere, un chiaro esempio di questo si evidenzia nella introduzione della visione tridimensionale che risolve il problema della perdita del senso di profondità e nella costruzione di suturatrici meccaniche proprie della chirurgia laparoscopica. La necessità di un addestramento specifico per il chirurgo al fine di acquisire le competenze necessarie alla gestione dei nuovi e vari problemi, alcuni dei quali sono stati evidenziati prima, deriva dallo scopo di rendere gli interventi eseguiti in laparoscopia, ed in primis la colecistectoma laparoscopica, se non migliori per quanto riguarda l'aspetto della sicurezza e dei risultati, almeno sovrapponibili allo standard raggiunto dalla chirurgia tradizionale. Il parametro del tempo chirurgico, per esempio, all'inizio della esperienza laparoscopica essendo più lungo di quello necessario in chirurgia tradizionale, era stato uno dei motivi di critica a questa tecnica. Attualmente con l'esperienza e la codificazioni dei gesti tecnici necessari, i chirurghi laparoscopisti più abili hanno dei tempi di esecuzione addirittura inferiori a quelli della tecnica aperta.

Tecnica chirurgica

Entrando nello specifico del trattamento chirurgico la tecnica laparoscopica necessita di alcuni supporti tecnologici che si possono raggruppare in strumenti deputati alla trasmissione dell'immagine (ottiche, telecamera, fonte di luce fredda, monitor) e strumenti deputati alla creazione e mantenimento dello pneumoperitoneo o comunque alla creazione dello spazio endoaddominale necessario alla conduzione dell'intervento utilizzando le tecniche gas-less.

In ultimo è indispensabile uno strumentario chirurgico specifico composto da trocar a tenuta di gas e strumenti dedicati che possano essere inseriti in cavità attraverso questi trocar.

Benché l'intervento in qualche caso sia stato condotto anche in anestesia epidurale, oggigiorno tutti concordano che debba essere eseguito in anestesia generale con monitoraggio della CO2, gas utilizzato per creare lo pneumoperitoneo.

In Europa la maggior parte dei chirurghi adotta la posizione cosiddetta francese con il primo operatore posto fra le gambe divaricate del paziente, al contrario della tecnica americana dove il chirurgo è alla sinistra del paziente, altri due chirurghi manovrano la telecamera e gli strumenti necessari a mantenere il campo operatorio (Figura 1).

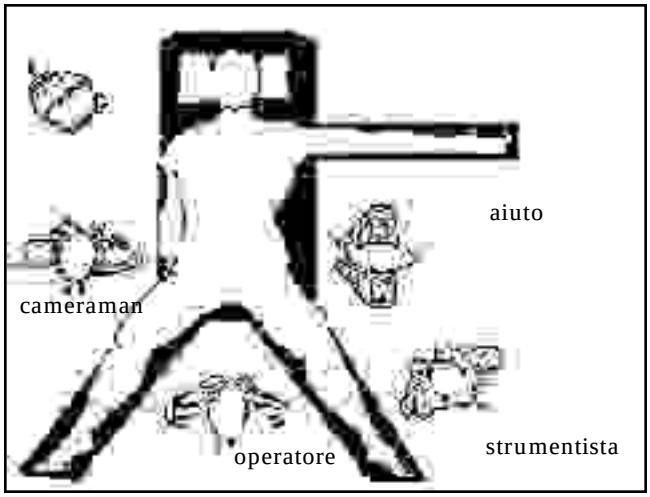

Figura 1. Posizione del paziente e dell'equipe chirurgica.

Lo pneumoperitoneo viene indotto utilizzando un ago di Veress inserito generalmente in regione ombelicale oppure, in presenza di cicatrici da pregressa laparotomia, con la cosiddetta open-coelioscopy che prevede una piccola incisione addominale al fine di evitare eventuali lesioni viscerali, un trocar introdotto attraverso questa mini-laparatomia permetterà poi la insufflazione della CO2. Una volta distesa la cavità addominale ad una pressione prefissata e che si automantiene attorno ai 15 mm di Hg., si introduce il primo trocar da 10 mm. in sede ombelicale e l'ottica collegata alla telecamera attraverso di esso. A questo punto, sotto controllo visivo, vengono inseriti gli altri tre trocars, uno da 5 mm in regione sottoxifoidea sinistra o destra a seconda delle scuole, personalmente lo posiziono alla sinistra del paziente in modo tale da permettere il sollevamento del legamento rotondo epatico utilizzando la cannula dell'irrigatore aspiratore. Un'altro trocar da 5 mm. viene introdotto nel quadrante addominale inferiore destro e viene utilizzato per la pinza da presa della colecisti, da ultimo un trocar da 10 mm. viene posto circa 5 cm. superiormente e lateralmente a sinistra dell'ombelico, da questa porta verranno inseriti gli strumenti da dissezione ed emostasi (crochet, forbici, posizionatore di clips) (Figura 2).

Il paziente viene posizionato con 10°-15° di anti-Trendelembourg e leggera rotazione sul fianco sinistro. Ispezionata tutta la cavità addominale come in chirurgia aperta allo scopo di rilevare eventuali altre patologie, si procede alla esposizione del campo chirurgico ripetendo quanto si esegue in chirurgia tradizionale.

La pinza da presa viene manovrata dalla mano sinistra dell'operatore e traziona la colecisti verso il basso e contemporaneamente posteriormente o ventralmente per meglio esporre il triangolo di Calot. La presa sulla colecisti

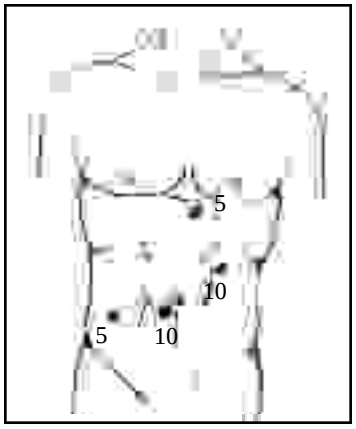

Figura 2. Posizione dei trocars.

deve essere posta poco sopra l'infundibulo colecistico, a livello del passaggio con il dotto cistico, in modo da poter esporre questa zona con sicurezza. Nei pazienti con difficile riconoscimento e dissezione dell'inosculo fra dotto cistico e via biliare principale è infatti opportuno proseguire la dissezione ben vicini alla colecisti onde evitare possibili lesioni iatrogene della via biliare principale, beninteso qualora non sia necessario per altri motivi il controllo e la preparazione della stessa. Come in chirurgia aperta la trazione dei tessuti sui quali si compie la dissezione è fondamentale per trovare e seguire il piano corretto, anche in laparoscopia quindi il peduncolo epatico, che normalmente è abbassato dalla mano sinistra del primo aiuto, viene trazionato verso il basso dalla cannula dell'irrigatore aspiratore che introdotta in sede sottoxifoidea abbassa il blocco duodeno pancreatico.

A questo punto utilizzando il crochet o le forbici, viene sezionato il foglietto peritoneale viscerale anteriore e posteriore che ricopre il triangolo di Calot. In questo modo il peduncolo della colecisti si allunga ulteriormente permettendo un migliore riconoscimento del dotto e dell'arteria cistica od eventualmente dei suoi rami qualora questa sia già sfioccata (Figure 3 e 4). Posizionate le clips e sezionati i due elementi, la colecistectomia prosegue restando strettamente aderenti alla parete della vescicola onde evitare la lesione di vene epatiche o di eventuali dotti biliari subcolecistici (Figura 5).

In caso di calcoli molto grossi è consigliabile cambiare il trocar ombelicale da 10 mm. con uno da 20 mm. per facilitare la estrazione della colecisti. In presenza di flogosi, lesioni della parete della colecisti, calcoli piccoli o dubbi di una degenerazione neoplastica della fellea, è raccomandabile utilizzare un sacchetto laparoscopico per l'estrazione del pezzo anatomico evitando possibili perdite endocavitarie e/o insemenzamento neoplastico della parete (Figura 6). Il drenaggio sottoepatico viene posizionato solo nel caso di massivo inquinamento del campo chirurgico o in presenza di un letto

epatico a rischio per piccole perdite biliari o ematiche a causa di una dissezione difficile. Qualora si sia utilizzato un trocar da 20 mm. il tramite nella parete addominale viene suturato con due punti.

Di fronte ad un ilo colecistico sovvertito per flogosi, rimaneggiamento o comunque con una interpretazione anatomica difficile, la colangiografia intraoperatoria trans-cistica o, nel dubbio, per puntura diretta con ago sottile della via biliare, permette l'esatta mappatura dell'albero biliare intra ed extraepatico (Figura 7).

Figura 3. Apertura con il crochet del peritoneo che ricopre il triangolo di Calot.

Figura 4. Isolamento di arterie e dotto cistico con successivo posizionamento di clips e sezione degli elementi.

Figura 5. Scollamento della colecisti dal letto epatico.

Figura 6. Estrazione della colecisti con utilizzo di un "sacchetto" lapa - roscopico.

Figura 7. Colangiografia intraoperatoria.

Il catetere per colangiografia può essere introdotto in cavità addominale o direttamente utilizzando un ago transfisso in ipocondrio destro, oppure posizionando un ulteriore trocar sottocostale destro che può eventualmente anche essere utilizzato per introdurre un fibrocolangioscopio per il controllo visivo delle vie biliari nel sospetto di coledocolitiasi.

Nei casi in cui l'intervento non possa essere condotto utilizzando lo pneumoperitoneo (gravissima insufficienza cardiorespiratoria), vi è la possibilità di utilizzare una delle tecniche cosiddette gas-less che con dispositivi di vario tipo permettono il sollevamento meccanico della parete addominale anteriore (Laparotenser - Lucini).

Lo spazio endoaddominale che si viene a creare con questi dispositivi è sicuramente meno ampio ed omogeneo rispetto a quello ottenuto con la CO2, ma permette ugualmente l'esecuzione dell'intervento con tecnica mini-invasiva.

La degenza post-operatoria dopo colecistectomia laparoscopica mediamente è di tre giorni risultando più breve rispetto a quella della chirurgia tradizionale e associando in più i noti benefici correlati a questa tecnica: minor sintomatologia dolorosa, rapida canalizzazione, minore o nulla incidenza di infezioni, assenza di rischio per laparocele, miglior risultato cosmetico. Bisogna inoltre tener presente la minor incidenza di aderenze e la possibilità di trattare altre patologie, anche localizzate in quadranti addominali diversi, senza la necessità di dover eseguire ulteriori incisioni (patologia pelvica femminile, appendicite, ernia inguino-crurale, reflusso gastroesofageo, ulcera duodenale, etc.).

Gli inconfutabili vantaggi che la colecistectomia laparoscopica consegue rispetto all'intervento tradizionale hanno fatto si che quasi immediatamente, probabilmente unico caso nella storia della chirurgia moderna, e prima che fossero ultimati sufficienti trials clinici, questa tecnica venisse accettata come metodica di prima scelta per il trattamento della colelitiasi sintomatica.

In questi anni poi la casistica è divenuta così ampia da rendere disponibili dati statisticamente inconfutabili sulla mortalità, morbilità e generali vantaggi della tecnica stessa che la confermano come il gold standard attuale.

I risultati hanno fatto si che attualmente anche la microlitiasi asintomatica sia da considerare come una indicazione elettiva all'intervento con tecnica mini-invasiva e molti chirurghi cominciano a porre indicazione chirurgica laparoscopica anche nei casi di macrolitiasi della colecisti peraltro ancora asintomatica.

Questa evoluzione di pensiero si deve come già detto ai risultati ed alla bassissima incidenza di complicanze, mortalità dell'0,04%, morbilità dello 2%-11%, tasso di conversione inferiore al 3%-10% in mani esperte. Anche la complicanza più frequente in questa chirurgia che come già detto è quella della lesione della via biliare principale risulta essere molto bassa (0,26%).

Quali sono allora le controindicazioni all'utilizzo di questa tecnica?

Al di là delle controindicazioni di ordine anestesiologico per lo pneumoperitoneo che sono superabili utilizzando una tecnica gas-less, o di quelle specifiche come la necessità per esempio di confezionare una derivazione bilio-digestiva od eseguire un altro intervento che non possa essere condotto con tecnica laparoscopica, crediamo che in mani esperte l'approccio laparoscopico sia sempre da consigliare. Saranno eventualmente le difficoltà di riconoscimento anatomico che in seguito consiglieranno di procedere ad una conversione piuttosto che continuare l'intervento con tecnica mini-invasiva.

Come già detto la causa che porta alla conversione dell'intervento in tecnica aperta deriva generalmente da un difficile riconoscimento anatomico dell'ilo colecistico dovuto essenzialmente ai rimaneggiamenti avvenuti in seguito ad una colecistite. La colecistite sclero atrofica e la sindrome di Mirizzi, in letteratura e nella nostra esperienza, sono le situazioni di più difficile risoluzione con tecnica mini-invasiva, comunque, una qualsivoglia situazione che non renda con sicurezza identificabili le strutture vascolo-biliari deve consigliare la conversione in chirurgia aperta.

In conclusione la colecistectomia laparoscopica deve essere considerata la tecnica di prima scelta per il trattamento della calcolosi sintomatica della colecisti, della microlitiasi asitomatica e per molti autori anche della macrolitiasi asintomatica in quanto la sicurezza ed i vantaggi che questa tecnica determinano, rendono l'intervento chirurgico estremamente accettabile e sicuro per il paziente.

Trattamento laparoscopico in un tempo della calcolosi colecisto coledocica

Introduzione

La chirurgia delle vie biliari è, nell'ambito della chirurgia dell'apparato digerente, un capitolo ormai "classico" nel quale, in lunghi anni di perfezionamento tutto è stato codificato. In particolare per ciò che riguarda la terapia della calcolosi biliare la tecnica chirurgica, opportunamente orientata da una accurata diagnostica sia pre che intraoperatoria, ha raggiunto uno standard qualitativo notevolissimo. La videolaparocolecistectomia (VLC) ha sostituito nella terapia della colelitiasi la colecistectomia laparotomica. A livello mondiale, anche con l'avvallo di numerose "consensus conferences", la VLC è considerata il "gold standard" per questa patologia ed è da tutti ritenuta la prima scelta terapeutica sia in elezione che in urgenza. Da questo deriva che la maggior parte delle calcolosi è passata da un trattamento chirurgico classico ad un trattamento mini-invasivo, con grande soddisfazione dei chirurghi ma soprattutto dei pazienti. E' del tutto evidente come da un tale dato di fatto sia derivato uno stimolo a rendere mini-invasivo anche ogni trattamento per calcolosi colecisto coledocica. Di fatto oggi ciò è possibile, nella maggioranza dei casi grazie alle tecnologie in nostro possesso ed alla interazione di tecniche diverse che secondo precise indicazioni concorrono alla risoluzione dei singoli casi. L'avvento della VLC ha istintivamente spinto i chirurghi, che ad essa per primi si sono dedicati, a cercare di risolvere "senza laparotomia" anche il problema della calcolosi colecistocoledocica. Già da tempo, giustamente, la papillosfinterotomia endoscopica (PSTE) aveva sottratto alla chirurgia il trattamento della calcolosi residua e/o recidiva del coledoco con risultati eccellenti, rinviando alla chirurgia laparotomica solamente i rari insuccessi dell'endoscopia. Per un certo periodo proprio grazie ai positivi risultati ottenuti, la PSTE ha cercato di ampliare la sua azione proponendosi anche per il trattamento della calcolosi colecistocoledocica. Il trattamento endoscopico è stato proposto e realizzato quindi per bonificare la via biliare principale in pazienti con colecisti in situ. Per alcuni di questi pazienti fu eseguita una colecistectomia laparotomica successiva mentre per altri il trattamento fu solo endoscopico. Studi di confronto tra il trattamento sequenziale endo-laparotomico ed il trattamento chirurgico in un solo tempo della calcolosi colecisto coledocica non dimostrarono alcun vantaggio per il trattamento sequenziale che di fatto venne abbandonato. Tuttavia il valore della PSTE nell'affrontare tale patologia rimane inalterato per molti casi. La PSTE può e deve essere l'unico trattamen-

to nei pazienti ad alto rischio chirurgico o di età talmente avanzata da rendere improbabile una nuova complicanza a livello della via biliare principale per successiva migrazione, ovvero a livello colecistico, per flogosi acuta. La PSTE può ancora essere trattamento unico nella coledoco-litiasi con colecisti alitiasica. Il valore dell'endoscopia operativa raggiunge il suo vertice nelle forme complicate da ittero, infezione, pancreatite biliare. Nessun dubbio esiste sulla scarsa invasività della PSTE. Ecco quindi risultare spontaneo associare le due metodiche, laparoscopica ed endoscopica, nella ricerca di una mini-invasività globale ed ecco quindi ricomparire sulla scena chirurgica il trattamento sequenziale questa volta non più endo-laparotomico, bensì endo-laparoscopico. Per un breve periodo sembrò essere definitivamente risolto il problema relativo a questa patologia. Alcuni punti rimanevano però purtroppo oscuri. In primo luogo la realizzabilità della bonifica endoscopica, anche nelle migliori mani, non poteva essere assoluta. In secondo luogo non potevano essere trascurate le complicanze specifiche della PSTE che comunque sarebbero andate a sommarsi a quelle proprie della VLC. Un aspetto del tutto particolare era poi la possibilità che si rivelasse tecnicamente impossibile o inopportuna la realizzazione della colecistectomia laparoscopica dopo un avvenuta bonifica della VBP. In questo caso si sarebbe verificato il paradosso di dover ricorrere ad un intervento laparotomico post endoscopico vanificando i benefici della chirurgia mini-invasiva ritornando, di necessità a quel trattamento endolaparotomico di cui, da anni, si era dimostrata la non superiorità nei confronti della chirurgia laparotomica in un tempo unico. Un ultimo aspetto che va considerato, relativamente al trattamento sequenziale endolaparoscopico, si riferisce alla necessità non infrequente di plurime sedute necessarie per ottenere la clearance della VBP con una evidente scarsa compliance del paziente nei confronti della reiterazione della metodica. E' esperienza comune di tutti coloro che si sono occupati della materia come dei due trattamenti PSTE e VLC, il più sgradito al paziente sia sempre risultato essere quello endoscopico. D'altro canto la mini-invasività deriva sicuramente dalla abolizione della laparotomia ma è senza dubbio se non caratterizzata certamente esaltata dalla unicità di trattamento. Ecco quindi proporsi come da privilegiare, nell'ambito della chirurgia mini-invasiva, quella unicità di trattamento che costituiva la migliore delle caratteristiche positive della chirurgia laparotomica classica di certo unitamente alla sua realizzabilità praticamente nel 100% dei casi. Come realizzare quindi il trattamento in un tempo unico della calcolosi colecisto coledocica ? Allo scopo esistono due opzioni una endo-laparoscopica ed una totalmente affidata alla chirurgia laparoscopica. Nel primo caso alla VLC si associa una PSTE intraoperatoria. Nel secondo caso la bonifica della VBP avviene con metodo chirurgico, preservando l'integrità dello sfintere di Oddi vuoi per via transcistica vuoi per via coledocotomica. Ciascuna delle due tecniche ha pregi, limiti e difetti così come partigiani e detrattori. A favore della PSTE in-

traoperatoria stanno alcuni elementi. Molti sono i buoni endoscopisti in grado di realizzare una PSTE anche con le difficoltà logistiche di una sala operatoria ad altro dedicata, come moltissimi sono i chirurghi in grado di realizzare una VLC ed un "randevue" per via transcistica con il collega endoscopista. In effetti è evidente in queste procedure una certa complessità che conduce inevitabilmente anche ad una dilatazione dei tempi operatori. Per altro verso il limite intrinseco della metodica è il sacrificio di necessità dello sfintere di Oddi essendo la papilla considerata, di principio, la via d'accesso alla VBP. Quando la papilla venga identificata attraverso il reperimento di un filo guida inserito per via transcistica la PSTE è sempre possibile ed agevole; restano però le incognite relative all'ottenimento, in questo unico tempo intraoperatorio di una completa bonifica della VBP. L'eventuale mancata totale bonifica vanificherebbe i benefici del trattamento in un tempo. I chirurghi che in chirurgia laparotomica eseguivano la bonifica della VBP risparmiando l'integrità papillare, cioè privilegiando la coledocolitotomia sopraduodenale, sono i partigiani del trattamento in un tempo totalmente per via laparoscopica. Anche questa procedura è oggi una realtà. Nel volgere di pochi anni si sono affinate le tecniche di sutura per via laparoscopica, si sono resi disponibili video endoscopi ad alta risoluzione per l'esplorazione endoluminale sia per via transcistica sia per via transcoledocica, muniti di canali operatori atti al passaggio di speciali cestelli di Dormia. Sono stati realizzati litotritori intracorporei le cui fibre di trasferimento di energia possono passare attraverso i canali operatori di fibroendoscopi anche molto sottili. L'esperienza chirurgica laparoscopica e la tecnologia consentono quindi di realizzare contemporaneamente alla VLC la bonifica per via transcistica della VBP oppure, se necessario, la coledocolitotomia ideale. L'avanzamento delle tecniche chirurgiche laparoscopiche rende anche possibile l'esecuzione, per questa via, delle anastomosi bilio-digestive. Bisogna però dire che queste tecniche totalmente chirurgiche presentano difficoltà di esecuzione notevoli (non solamente in relazione al calibro della VBP che per una coledocotomia non deve essere inferiore ai 7 mm.) e necessitano quindi di notevole esperienza specifica in laparoscopia, nonchè di un bagaglio strumentale assai complesso che le rendono, al presente, meno diffuse delle metodiche multi disciplinari. Proprio perchè esse sono molteplici si pone come sempre al primo posto, il problema delle relative indicazioni. Nulla o quasi vi è più da dire sulla colecistectomia semplice. La VLC è la prima scelta in tutti i casi in elezione ed in urgenza. L'esperienza ed il buon senso di ogni operatore saranno la guida alle necessarie ovvero opportune conversioni che, in mani esperte non superano mai comunque il 5% dei casi. La papillosfinterotomia endoscopica rappresenta la prima scelta terapeutica nei casi di calcolosi del coledoco in colecistectomizzato. In caso di insuccesso della PSTE la chirurgia aperta e, in casi selezionatissimi, la chirurgia laparoscopica sono la naturale alternativa. Nei pazienti con ittero, colangite, o pancreatite biliare la ERCP rappresenta la

fase diagnostica essenziale, mentre l'aspetto terapeutico può essere demandato al posizionamento di un semplice drenaggio nasobiliare piuttosto che ad una PSTE di drenaggio o di bonifica. In questi casi l'eventuale trattamento sequenziale ha un suo razionale specifico. La calcolosi colecistocoledocica diagnosticata preoperatoriamente deve, se possibile, essere trattata in un tempo unico, come pure quella diagnosticata intraoperatoriamente. Come primo atto è opportuno procedere per via transcistica. L'uso di cestelli di Dormia per via transcistica sotto controllo radioscopico, consente in molti casi l'estrazione dei piccoli calcoli distali scoperti intraoperatoriamente. La bonifica transcistica può essere ancor meglio realizzata utilizzando un fibroscopio sottile previa eventuale dilatazione del dotto cistico. Il calibro, la lunghezza, la morfologia variabile dell'impianto cistico-coledocico solo raramente consentono la bonifica attraverso questa via delle calcolosi del dotto epatico, mentre è possibile anche per questa via, bene inteso oltre che per la via coledocotomica, l'utilizzo di un litotritore intracorporeo per la frammentazione di un calcolo incuneato nella papilla. Quando la via transcistica risulti inefficace o in caso di macrolitiasi si deve ricorrere a tecniche alternative. Esse sono: il trattamento sequenziale inverso, la PSTE intraoperatoria, la coledocolitotomia con o senza drenaggio della VBP, l'esecuzione di una anastomosi bilio-digestiva. La terapia sequenziale inversa laparoscopico-endoscopico è resa possibile dal posizionamento per via transcistica, dopo la VLC, di un catetere, tipo catetere di Desplantès, che terminando con un pig tail oltre la papilla possa essere facilmente recuperato dall'endoscopista e possa quindi guidarlo ad una sicura PSTE. Questa opportunità è da riservarsi a casi del tutto particolari essendo da preferirsi la PSTE intraoperatoria (superiore anche alla coledocolitotomia in caso di VBP sottile) che, se inefficace dà comunque sempre la possibilità alla chirurgia laparotomica di esprimersi nella stessa seduta risolvendo in ogni caso ed in un unico tempo il problema terapeutico. La coledocolitotomia sopraduodenale laparoscopica è indicata all'orquando la via transcistica non si sia dimostrata efficace ed esiste una via biliare di calibro tale da consentire una sicura coledocoraffia. Ciò si verifica all'orquando il coledoco abbia un diametro di almeno 7 mm. Questa tecnica ha il grande vantaggio di rispettare l'integrità papillare. Per via transcoledocica è possibile usare fibroscopi di maggiore dimensione che consentono l'utilizzo di strumenti operativi di maggior calibro e resistenza. La via transcoledocica consente l'esplorazione del dotto epatico comune e delle via biliari intraepatiche, la bonifica sotto controllo visivo di tutto l'albero biliare sino alla papilla, sempre chiaramenmte visibile e valutabile dopo stimolazione farmacologica oltre che nella sua morfologia anche nella sua motilità. Pertanto si può affermare che la VLC con bonifica transcistica della VBP, quando possibile, e la coledocolitotomia ideale, quando necessaria, rappresentano oggi probabilmente il metodo migliore e sicuramente il più gradito al paziente per la cura della calcolosi colecisto coledocica. Il tratta-

mento laparoscopico in un tempo, ovviamente se non si applica un drenaggio esterno della via biliare, è quasi del tutto sovrapponibile in un decorso non complicato, a quello di una semplice VLC. D'altro canto il drenaggio esterno della VBP è indicato solo in casi eccezionali ed il tubo a T di Kher deve essere oggi considerato, dopo una coledocotomia per calcolosi un autentico " amuleto chirurgico" come già veniva definito da Chande e David sin dal 1973. La tecnica della coledocorraffia in laparoscopia è ormai ben codificata e grazie a speciali fili di sutura piò essere realizzata con grande velocità senza la necessità di dover ricorrere a nodi. Si tratta grazie agli ingrandimenti della telecamera, di una autentica sutura microchirurgica più accurata e precisa di quella eseguibile ad addome aperto senza l'ausilio di lenti da ingrandimento.

Nella diagnostica preoperatoria della litiasi biliare il campo è dominato dalla ecotomografia. Nei primi anni di realizzazione della VLC era tornata in auge la colangiocolecistografia endovenosa con tomografia, eseguita preoperatoriamente, nell'intento di avere una morfologia quanto più precisa possibile dell'albero biliare cercando di evidenziare preoperatoriamente il dotto cistico, la sua dimensione, direzione, sede di inosculo. Questa pratica, grazie al perfezionamento delle tecniche intraoperatorie ed anche almeno nel nostro paese per impossibilità al reperimento del mezzo di contrasto, è stata abbandonata. La diagnostica preoperatoria posa quindi oggi su: ecotomografia, ERCP, colangiorisonanza magnetica. L'ecotomografia è l'esame di routine grazie alla sua facilità di esecuzione, alla sua totale non invasività, alla sua ripetitività, ed al suo basso costo. Tale esame fornisce notizie assai precise ed utili a livello della colecisti potendo evidenziare, al di là della tipologia del suo contenuto lo stato delle sue pareti e dei tessuti circostanti. Durante l'intervento chirurgico la diagnostica può essere perfezionata, grazie a speciali sonde laparoscopiche, mediante ecotomografia e/o colangiografia transcistica. Quando è possibile è opportuno iniziare con l'ecotomografia intraoperatoria. Confermata la colelitiasi e la sua tipologia l'esplorazione della VBP potrà dimostrare o meno la litiasi coledocica. Se l'epatocoledoco è libero e di piccolo calibro si potrà agevolmente eseguire la VLC senza ulteriori indugi. Se la VBP è dilatata e/o permangono i sospetti di calcolosi endocoledocica oppure se i sospetti si trasformano in certezza si deve procedere alla colangiografia transcistica (Figura 1). Questo esame ci confermerà o meno la presenza dei calcoli e la loro sede, evidenzierà la morfologia completa dell'albero biliare intra ed extra epatico e quella del dotto cistico in relazione alla sua lunghezza, eventuale valvolatura, modalità di inserzione laterale o mediale, ad angolo retto od acuto, prossimale o distale ai calcoli, tutti elementi utili, questi, per la valutazione di praticabilità di un eventuale bonifica transcistica.

Tecnica chirurgica

Come per tutta la chirurgia della regione sopramesocolica in generale e biliare in particolare raccomandiamo la posizione cosiddetta "francese", paziente a gambe divaricate, operatore tra di esse, braccio destro lungo il corpo e sinistro abdotto, leggero anti-trendelemburg. Il cameraman sarà seduto al fianco destro del paziente, manovrando la telecamera con mano e braccio destro, con l'appoggio del gomito, per una migliore stabilità, sulla coscia destra del malato; l'aiuto al fianco sinistro, dove potrà manovrare con entrambe le mani irrigatore-aspiratore o gli altri strumenti via via necessari.

La posizione di base dei trocar è quella che noi usiamo per la colecistectomia: due da 10 mm, in paraombelicale destra (ottica) e 8-10 cm cranialmente e 4-5 cm a sinistra della linea mediana (strumenti per la mano destra dell'operatore); due da 5 mm, sotto-paraxifoideo sinistro (aiuto) e sull'incrocio tra ombelicale trasversa e ascellare anteriore (mano sinistra dell'operatore). Il trocar o l'ago per colangiografia all'arcata costale destra (Figura 2).

L'accesso transcistico

L'accesso trans-cistico costituisce il massimo vantaggio offerto dalla chirurgia laparoscopica al paziente; il decorso post operatorio è infatti praticamente quello di una colecistectomia semplice. Purtroppo però non è sempre percorribile. Oltre ai casi in cui è il calibro del dotto o lo spessore delle pareti ad impedirne il sondaggio, più frequenti sono le incompatibilità con il calibro del calcolo, l'avversa anatomia della giunzione cistico-coledocica, numero e sede dei calcoli sfavorevoli. Comunque in circa il 50% dei casi o fino al

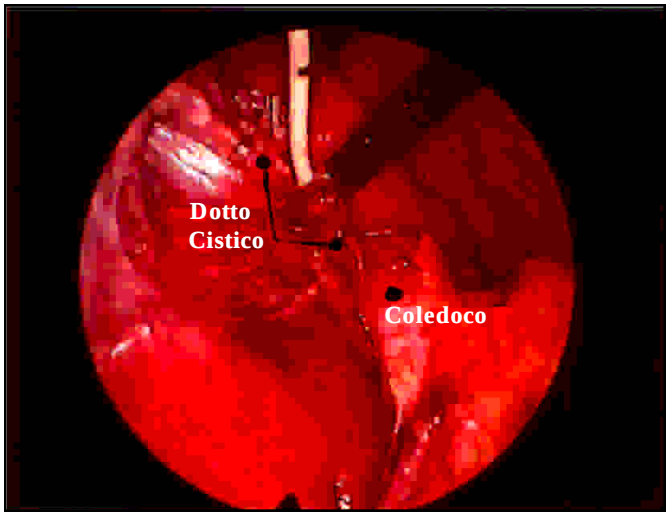

Figura 1. Colangiografia intraoperatoria.

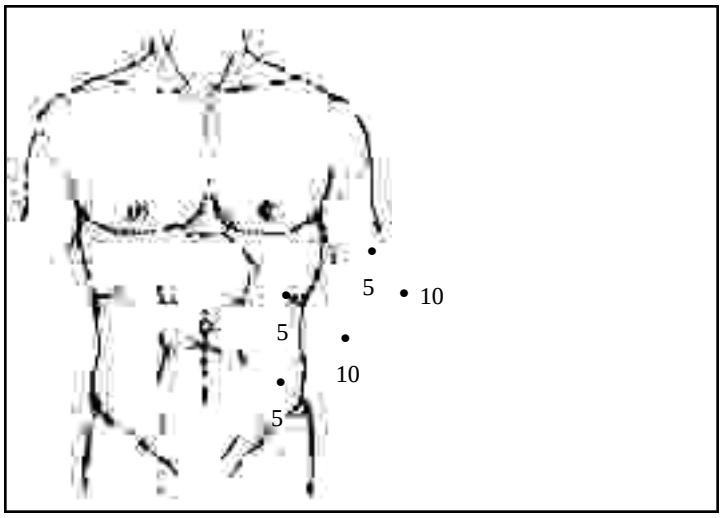

Figura 2. Posizione dei trocar per la bonifica laparoscopica di calcolosi colecisto-coledocica.

90% e oltre in altre casistiche, questa via di accesso permette la bonifica della via biliare principale.

La rimozione dei calcoli coledocici può essere ottenuta con l'estrazione attraverso la cisticotomia, generalmente con un cestello di Dormia (Figura 3**),** oppure spingendoli in duodeno attraverso la papilla, generalmente dopo litotrissia intracorporea e dilatazione, pneumatica o farmacologica, dello sfintere papillare. Il controllo delle manovre può essere effettuato con i raggi X, con un intensificatore di brillanza, o, meglio, attraverso la visione fibrocolangioscopica (Figura 4); quest'ultima indispensabile in caso di uso di un litotritore intracorporeo per evitare lesioni della parete della via biliare principale per errato puntamento.

Personalmente consigliamo di eseguire, sotto controllo radioscopico, non più di 3-4 passaggi col cestello introdotto attraverso l'ago colangiografico solo nel caso di 1 o 2 piccoli calcoli prepapillari. Se dopo questi tentativi non si è riusciti ad ottenere l'estrazione è meglio passare alla fibrocolangioscopia o, se impossibile, alla coledocotomia. E' bene oltretutto ricordare che sono descritti in letteratura diversi casi di lesioni della via biliare principale provocati dall'incanulamento con cateteri piuttosto rigidi, pertanto raccomandiamo che l'intero passaggio e soprattutto la progressione del catetere a cestello siano controllati in scopia. Una volta passati oltre il calcolo ma prima della papilla, il cestello viene aperto e ritirato in questa posizione fino a intrappolare il calcolo; a questo punto viene delicatamente richiuso fino a mantenerlo saldamente tra i fili e quindi estratto. Generalmente calcolo e cestello

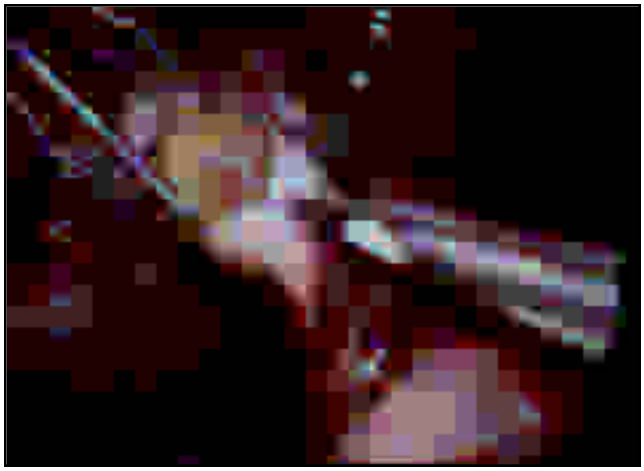

Figura 3. Estrazione di calcolo dal dotto cistico. Se le dimensioni del calcolo lo richiedono è possibile ampliare la cisticotomia con bisturi lapa - roscopico.



Figura 4. Calcolo coledocico: visione fibrocolangioscopica.

non passano dall'ago, conviene allora "appoggiare" il calcolo sulla parete gastrica anteriore ed estrarlo con una pinza da un trocar di maggior diametro.

Se questi tentativi hanno successo eseguiamo una colangiografia finale di controllo e, chiuso il cistico con due clip lo sezioniamo, completando la colecistectomia. Non mettiamo di routine drenaggi, nè endo biliari nè sottoepatici. Nelle 48 ore successive somministriamo ogni 8 ore dei farmaci antispastici per evitare ipertensione biliare.

Come già accennato però, la bonifica in Rx-scopia è spesso infruttuosa; si procede quindi all'introduzione di un fibroscopio. Per il loro accesso all'addome si infiggerà un trocar da 5 mm al posto dell'ago della colangiografia. La visione endobiliare avviene in immersione, quindi durante tutte le manovre si dovrà cercare di mantenere l'irrigazione. Qualche volta, raramente, il calcolo è troppo grosso per passare dalla via biliare principale a quella secondaria: in questo caso, col cestello in tensione, abbiamo praticato, con il bisturi laparoscopico, una incisione sopra di esso, allargando in pratica la cisticotomia fino alla confluenza, in modo che il calcolo possa essere estratto (Figura 3). Lo svantaggio di questa azione è costituito dal fatto che dopo di essa la visione endobiliare peggiora nettamente, perchè l'irrigazione non riesce più a distendere bene la via biliare, fuoriuscendo il liquido dalla grossa breccia.

Se invece il calcolo non può essere afferrato o è incuneato in papilla resta la risorsa della litotrissia. Si lavano poi i frammenti attraverso la papilla, dopo somministrazione di una generosa dose di anti spastici (impieghiamo abitualmente 2 o 3 fiale di Buscopan o analoghi), eventualmento spingendoli con il colangioscopio, che spesso riesce a passare in duodeno. Questo passaggio si riconosce dall'improvvisa riduzione di resistenza all'avanzamento, ma soprattutto dalla visione, improvvisamente più "buia"; avvicinandosi alla parete si riconoscerà l'aspetto vellutato della mucosa duodenale, così diverso dall'endotelio biliare. Si deve comunque osservare la papilla dal versante coledocico per escluderne processi patologici e anche per verificarne la peristalsi.

Comunque si sia eseguita la bonifica deve essere verificata la sua completezza; se questo è agevole nel coledoco, per controllare i dotti epatici è quasi sempre indispensabile eseguire una nuova colangiografia. Si può tentare di dirigere l'endoscopio verso il fegato, in casi di anatomia favorevole, eventualmente anche sezionando completamente il cistico, liberandolo dalla colecisti, potendolo così inclinare più caudalmente aprendo l'angolo con la via bilare principale.

La chiusura del cistico conclude il tempo coledocico; le clip non sono quasi mai soddisfacienti e allora consigliamo di afferrare il cistico con una pinza preventivamente introdotta in un cappio preformato di filo riassorbibile e serrarlo in questo modo. E' talvolta indispensabile (cistico molto corto, ampia cisticotomia) eseguirne la sutura: utilizziamo con soddisfazione in questi casi delle suture specifiche per laparoscopia con ago curvo e clip in PDS all'estremità, e un altra clip per chiudere la sutura. La colecistectomia ed eventualmente la messa a dimora di un drenaggio da 5 mm sottoepatico destro completano l'intervento.

L'accesso trans-coledocotomico

La via d'accesso attraverso una coledocotomia ha permesso, nella nostra

esperienza, di portare la percentuale di successo negli interventi per calcolosi colecisto-coledocica a oltre il 90%, contro il 50 della via trans cistica. Anche la visione è migliore, poichè si può utilizzare un fibroscopio di calibro maggiore, 6-7 millimetri, ovviamente dotato di un più grande canale operativo, tale da consentire un buon flusso di irrigazione anche con inseriti nel canale stesso cestello o sonda da litotrissia. Per le stesse ragioni questi interventi sono spesso rapidi nonostante la necessità di eseguire la sutura biliare.

In linea di massima passiamo alla coledocotomia dopo che la via trans-cistica non ha avuto successo, ma ci sono alcune situazioni in cui questa viene scelta di prima intenzione dopo la colangiografia intraoperatoria: inserzione papillare o prepapillare del dotto cistico, calcolosi a grossi calcoli con cistico relativamente sottile, calcoli nell'albero bilare prossimale. Riguardo alle dimensione della via biliare principale consideriamo il limite minimo per eseguire in sicurezza questo accesso 7-8 millimetri. Nessun paziente ha avuto drenaggi endobiliari (tubo a "T") di nessun genere. Ci sono alcuni accorgimenti di tecnica che consigliamo nel fare questo intervento: intanto l'utilizzo dell'ottica angolata, a 25 o 30 gradi con visione diretta dall'alto in basso che fornisce la migliore visuale sull'ilo epatico; poi la sede dell'incisione: deve essere soprattutto "comoda". Se in linea di principio quando è possibile pratichiamo l'incisione, obliqua dal basso in alto e dalla sinistra (del paziente) a destra, alla giunzione cistico-epatica, ovviamente nelle confluenze laterali, riteniamo comunque più importante scegliere un tratto ben visibile, preparato facilmente, in cui gli angoli della breccia siano ben esposti per la sutura finale.

Un altro artificio che "aiuta" è quello di lasciare la via biliare dilatata iniettando dal catetere colangiografico soluzione fisiologica e chiudendolo quindi provvisoriamente con una clip: in questo modo è più agevole eseguirne la prima incisione, che pratichiamo con un bisturi laparoscopico con lama n° 11, minimizzando anche i rischi di una lesione della parete biliare posteriore. Vi sono alcuni strumenti proposti come bisturi laparoscopici, tuttavia a noi è sempre parso molto pratico quello che ci siamo costruiti, facendo saldare un portalama tradizionale su un palpatore da 5 millimetri. L'astina viene introdotta nel trocar dopo essere stata infilata in un riduttore metallico, abbastanza lungo da contenere completamente all'interno la lama, per evitare lesioni involontarie. Naturalmente il bisturi deve essere messo nel riduttore con l'estremità opposta alla lama inserita dalla parte interna del riduttore stesso, per evitare di tagliare il gommino di tenuta. L'utilizzo delle forbici consente un allargamento più preciso e mirato dell'incisione, che, lo ricordiamo, deve essere delle dimensioni del colangioscopio a disposizione, per evitare perdita del liquido di irrigazione. Perchè sia agevole è opportuno fare l'incisione col bisturi al margine sinistro (anatomico) della linea della coledocotomia, per proseguire poi l'incisione con le forbici, che sono introdotte nel trocar da 10 millimetri a sinistra della linea mediana, da sinistra a destra. Durante tutto questo tempo la regione verrà esposta grazie alla trazione

esercitata con la pinza da presa della mano sinistra sull'infundibolo colecistico, mentre l'irrigatore aspiratore impugnato dall'aiuto abbasserà duodeno e angolo colico destro.

Se ci si trovasse ostacolati da un legamento ombelicale particolarmente adiposo, consigliamo di sospenderlo preliminarmente con un punto trans parietale a "u". A tale scopo troviamo pratico l'utilizzo degli aghi retti impiegati abitualmente per confezionare le borse di tabacco intestinali con le pinze a rastrello nelle anastomosi meccaniche.

In modo del tutto analogo a quanto detto riguardo alla esplorazione trans cistica si introduce attraverso il trocar in ipocondrio destro il coledocoscopio, che viene diretto nella via biliare principale. Si avvicina la cannula del trocar fino alla breccia, si attiva l'irrigazione e si esplora il lume biliare fino a trovare i calcoli; mantenendosi a distanza da essi, sempre mantenendo l'irrigazione, si introduce il cestello con cui verrà eseguita la bonifica, in modo del tutto analogo a quanto già descritto, ma con l'evidente vantaggio della maggior robustezza degli accessori, della visione costantemente più chiara, della distensione biliare mantenuta dalla continua irrigazione.

In alcuni casi la presenza di minuti detriti biliari o di molteplici piccoli calcoli rende poco pratico il procedimento abituale, siamo quindi ricorsi a degli energici lavaggi attraverso la coledocotomia, eseguiti sia introducendo l'irrigatore-aspiratore, sia una sonda di Nelaton collegata ad una siringa da 50 cc. In questo modo si ottiene rapidamente la fuoriuscita dei piccoli calcoli che poi saranno aspirati, meglio con un aspiratore da 10 millimetri di diametro, dalla regione sottoepatica e subfrenica destra.

Al termine della bonifica si controllerà prossimalmente e distalmente l'intera via biliare, osservando anche la funzionalità papillare, eventualmente iniettando in bolo endovenoso ceruleina e/o antispastici. L'osservazione colangioscopica diretta è il metodo più affidabile per giudicare la completezza della bonifica, ma vogliamo ricordare, poichè ci è occorso in un caso, la possibilità che, con un dotto cistico particolarmente lungo qualche calcolo risalga in esso spinto dal lavaggio e vi resti momentaneamente intrappolato, per poi discendere nel coledoco; bisogna quindi sentirne il contenuto con le pinze quando lo si chiude e soprattutto controllare accuratamente la colangiografia finale.

Per eseguire agevolmente la sutura inseriamo una pinza da presa dal trocar sottocostale, per mantenere con essa la trazione sulla colecisti, liberando la mano sinistra dell'operatore. Il chirurgo opererà quindi attraverso i trocar consueti posti a una buona angolazione tra di loro e a una distanza adeguata.

All'inizio della nostra esperienza non esistevano suture laparoscopiche dedicate e abbiamo così impiegato diversi fili eseguendo un'asola per il nodo di inizio e una legatura intracorporea per la fine, oppure applicando clip metalliche; oggi consigliamo vivamente il sistema più semplice, che consiste nell'eseguire una sutura continua in Polidiossanone 4 o 3-0 utilizzando delle

suture laparoscopiche dedicate (MIC 54; Ethicon), con ago curvo, fermate in coda da una clip riassorbibile. Un altra clip, fornita nella confezione, viene poi applicata al termine della sutura. In questo modo un tempo delicato come la raffia viene eseguito rapidamente e con relativa facilità. Una cosa da ricordare è di non "tirare" la sutura nell'applicare la clip finale, per non restingere la via biliare, e di tener presente l'ingrandimento del sistema laparoscopico, che potrebbe far comprendere nei punti parti troppo esigue di parete coledocica.

Non riteniamo vantaggioso il posizionamento di un drenaggio endo biliare; comunque, se lo si volesse mettere riteniamo si dovrebbe preferire un piccolo drenaggio trans-cistico, e non un tubo a "T".

Infine, anche se si è stanchi, si esegua la colangiografia transcistica con cui verificare la tenuta della raffia, l'assenza di calcoli residui e di stenosi, lo scarico papillare. Chiusura definitiva del cistico, sua sezione, colecistectomia, un lavaggio abbondante ed un drenaggio sottoepatico destro concludono l'intervento.

Non lasciamo sondino nasogastrico nè l'eventuale catetere vescicale. Il paziente segue la progressione alimentare come per la via transcistica, mentre vengono somministrati antispastici (es. Buscopan 2 fiale ogni 6 ore in fleboclisi) per 48 ore. Il drenaggio, se negativo, viene rimosso in terza o quarta giornata, e il paziente dimesso in quinta.

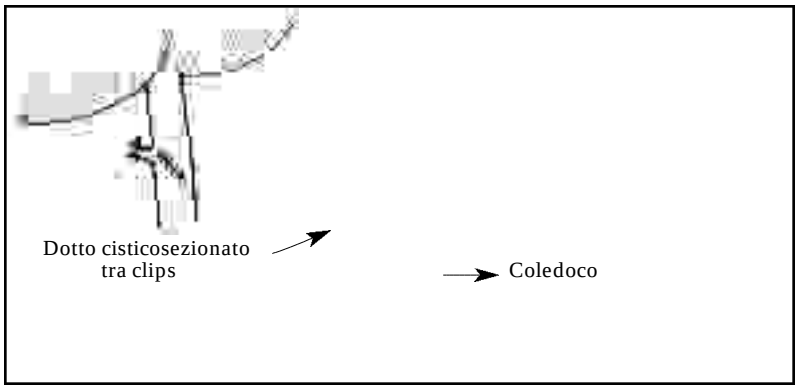

Figura 5. Coledoco-raffia obliqua.

Malattia da reflusso gastro-esofageo

Introduzione

Dopo l'appendicectomia e la litiasi della via biliare, l'attenzione di tutti i chirurghi che si interessano di chirurgia laparoscopica e/o toracoscopica si è prontamente rivolta alle malattie funzionali del giunto esofago gastrico. Attraverso questa metodica e con l'ausilio di ottiche angolate a 30°, è possibile visualizzare ogni regione della cavità addominale, compresa la regione cardio-esofagea e mediastinica, in modo assolutamente migliore che in chirurgia tradizionale. Inoltre, la facilità di riconoscimento e di dissezione di ogni struttura e l'indubbio gradimento da parte dei pazienti di un intervento poco traumatico, ha contribuito al formarsi, in tempi brevi, di casistiche assai numerose e di chirurghi esperti. La chirurgia video-laparoscopica, per le sue note caratteristiche di mini-invasività, rende gli interventi di fundoplicatura più graditi non solo ai pazienti ma di maggior interesse anche per i gastroenterologi. Il trattamento chirurgico mini-invasivo del reflusso gastro esofageo associato o meno alla presenza di ernia jatale (fundoplicature totali o parziali), dell'acalasia esofagea (miotomia secondo Heller + emifundoplicatio anteriore secondo Dor) e della malattia peptica (vagotomie) già da tempo ha dimostrato la superiorità dell'intervento chirurgico nei confronti della terapia medica protratta e della chirurgia tradizionale. Numerosi lavori, soprattutto europei (1) (2) (3), ne sono una prova evidente. La terapia medica del GERD, pur molto efficace, non elimina la malattia nelle sua componente anatomica, modifica la qualità del refluito ed eventualmente il tempo di contatto rendendo semplicemente la mucosa esofagea più tollerante all'insulto biologico. Il trattamento chirurgico della malattia da reflusso gastro-esofageo prevede la ricostruzione funzionale dei meccanismi che si oppongono al reflusso, correzione che però non deve impedire atti fisiologici come l'eruttazione o parafisiologici come il vomito. Pertanto le malattie benigne e funzionali dell'apparato digerente rappresentano un capitolo della patologia chirurgica per il quale la chirurgia miniinvasiva costituisce oggi un'indicazione elettiva.

Già da lungo tempo la chirurgia convenzionale aveva dimostrato la superiorità, nei risultati a lungo termine, dell'intervento chirurgico nei confronti della terapia medica protratta (4), ma la diffusione degli interventi anti-reflusso è stata da sempre limitata per lo specifico di un trauma operatorio ritenuto, a torto o a ragione, troppo grande per un intervento di carattere funzionale. La chirurgia video-laparoscopica, per le sue note caratteristiche di mini-invasività, rende gli interventi di fundoplicatura più graditi ai pazienti

e di maggior interesse per i gastroenterologi. Questo spiega, pur nel mantenimento delle corrette indicazioni, un incremento numerico evidente delle operazioni anti-reflusso. Ciò è legato al fatto che pazienti con indicazione chirurgica formalmente corretta che rifiutavano l'intervento convenzionale o non venivano consigliati allo stesso oggi si fanno operare.

Tecniche chirurgiche

La maggior parte dei chirurghi esegue una fundoplicatio totale a 360°. La tecnica laparoscopica, che ripete l'intervento di Nissen (5), è la più eseguita sia in Europa che negli Stati Uniti. I dettagli di tecnica che più vengono enfatizzati nell'esecuzione di una Nissen o sue modificazioni sono la chiusura dei pilastri diaframmatici e la sezione dei vasi brevi. Questi due elementi si considerano indispensabili per ovviare alla migrazione intratoracica del manicotto (7) ed alla disfagia persistente postoperatoria.

La maggior parte degli Autori ritiene che la fundoplicatura totale secondo Rossetti-Hell, la modifica più importante della Nissen classica, sia più gravata da queste complicanze. A tale proposito, pur considerando con attenzione i dati della letteratura, ci appare opportuno fare alcune puntualizzazioni che derivano dall'esperienza personale. Per la Rossetti-Hell, come per ogni fundoplicatura totale, è indispensabile una buona mobilizzazione del fondo gastrico. Questa si ottiene mediante sezione completa del legamento gastro-frenico sino, posteriormente, alla inserzione crurale del pilastro sinistro e, lateralmente, sino al primo vaso breve. Tale liberazione completa va effettuata sotto controllo visivo continuo ed è possibile sempre solo utilizzando le ottiche a 30°.

Nei casi con ernia jatale evidente (Figura 1), cioè quando i vasi brevi, per la migrazione in torace del fondo gastrico brevi non sono, una simile liberazione del fondo è sufficiente a realizzare un manicotto senza alcuna trazione sui margini da suturare.

Figura 1. Visione laparoscopica dello iato esofageo con evidente ernia jatale.

Nei casi di reflusso senza ernia può essere necessario, anche per la Rossetti-Hell, sezionare parte del legamento gastro-splenico, 1-2 vasi brevi, ma non di più. Una estesa liberazione della grossa tuberosità mediante sezione di tutti o quasi i vasi brevi, come più facilmente si ottiene partendo dal basso della grande curvatura, può invece forse favorire la migrazione posteriore di un corpo gastrico "troppo libero" rispetto alla porzione fundica ancorata all'esofago addominale e rende ragione assai bene della componente rotatoria a volte evidente nelle recidive erniarie. Per tale motivo, anche nell'esecuzione di una fundoplicatio secondo Nissen, non è opportuno sezionare tutti i vasi brevi sino all'incrocio delle due gastroepiploiche destra e sinistra.

La chiusura dei pilastri, essendo mantenuti intatti i meccanismi di normale contenzione addominale dello stomaco (piccolo omento e legamento gastro-splenico in toto) ed essendo il manicotto contenuto tra parete esofagea e nervo vago posteriore, che funge da fionda, è necessaria solo in caso di ernia jatale particolarmente voluminosa e soprattutto nelle ernie da rotazione.

E' noto peraltro che, nei casi di larga breccia diaframmatica, nei quali è frequente l'ipoplasia del pilastro sinistro, la jatoplastica è purtroppo un provvedimento di difficile esecuzione la cui tenuta a distanza è aleatoria.

Viene infatti sottolineata nella più recente letteratura di chirurgia laparoscopica così come nella letteratura precedente, la necessità di eseguire a volte, nelle grandi ernie, una sutura non solo posteriore ma anche anteriore della breccia diaframmatica. Ci sembra opportuno qui ricordare la possibilità ed opportunità, nelle voluminose ernie da rotazione, di utilizzare protesi non riassorbibili per la chiusura del difetto (8).

Fundoplicatio secondo Rossetti - Hell

Tra le varie fundoplicature proposte, la tecnica di Nissen modificata da Rossetti-Hell nel 1977 (9) è da noi la più eseguita e, nella nostra esperienza costituisce un'efficace plastica antireflusso. Nell'applicare questa tecnica chirurgica con metodo laparoscopico, ci è parso corretto utilizzare la medesima tecnica eseguita con accesso tradizionale.

L'intervento è condotto in anestesia generale con intubazione endotracheale e ventilazione meccanica assistita. Il paziente, cui è stato posizionato un sondino naso-gastrico, è posto in decubito supino ed in posizione di leggero anti Trendelemburg, con le gambe divaricate e il braccio sinistro esteso per il mantenimento di una via di infusione. Non applichiamo il catetere vescicale. Il chirurgo operatore si pone tra le gambe del paziente, con un'aiuto alla sua destra ed un'assistente che manovra la telecamera seduto alla sua sinistra. La strumentista con il tavolo dei ferri è tra l'operatore e l'aiuto. L'apparecchiatura videolaparoscopica è invece posta dietro la spalla destra del paziente (Figura 2).

Utilizziamo 5 trocars: due da 10 mm e tre da 5 mm. Indotto lo pneumoperitoneo con introduzione dell'ago di Verres 5 centimetri sia cranialmente che

alla sinistra della cicatrice ombelicale, dopo aver raggiunto una pressione endoaddominale di 15 mmHg, si inserisce nella stessa sede il primo trocar da 10 mm nel quale introduciamo un'ottica angolata a 30° (che permette l'esplorazione di ogni spazio della cavità addominale in modo assolutamente migliore rispetto ad un'ottica frontale). In sede sottoxifoidea sinistra inseriamo un trocar da 5 mm con un paletto palpatore allo scopo di sollevare il lobo sinistro del fegato. Vengono quindi inseriti altri tre trocars. Uno da 10 mm, sulla linea emiclaveare sinistra appena al di sotto dell'arcata costale, attraverso cui l'operatore utilizzerà gli strumenti da taglio, dissezione, emostasi e sutura. Un altro trocar da 5 mm, sulla linea ascellare anteriore in corrispondenza dell'arcata costale, verrà utilizzato dall'aiuto per introdurre una pinza da presa con la quale afferrare lo stomaco. L'ultimo trocar da 5 mm, posizionato in ipocondrio destro, consentirà all'operatore di manovrare una pinza da presa con la mano sinistra (Figura 3).

Attirato lo stomaco verso il basso, si incide la membrana di Laimer -Bertelli sull'apice dello jato con risparmio dei legamenti gastro-epatico e gastro-splenico e visualizzazione del nervo vago di sinistra (Figura 4); il legamento gastro-frenico viene invece sezionato completamente fino al retroperitoneo il che consente di far girare agevolmente il fondo gastrico al di dietro dell'esofago. Quindi per via smussa, e con l'aiuto dello pneumoperitoneo, si penetra nello spazio mediastinico e si identifica il nervo vago di destra che viene lasciato posteriormente per evitare di comprenderlo nella fundoplicatio. E' sempre essenziale, per la buona riuscita di ogni operazione di fundoplicatio, una dissezione dell'esofago spinta in alto nel mediastino tale da

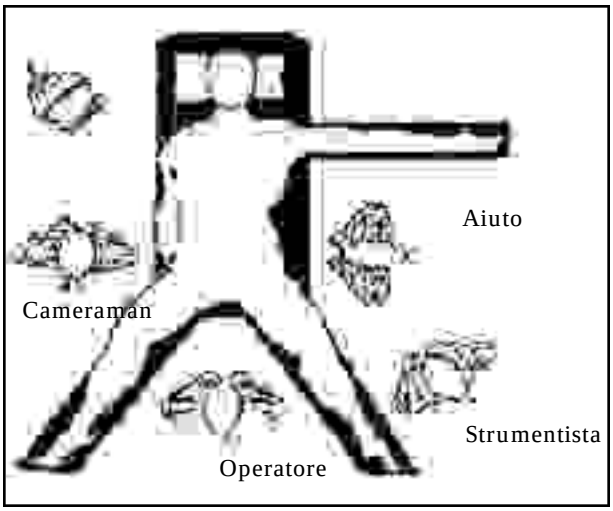

Figura 2. Posizione del paziente e dell'equipe chirurgica.

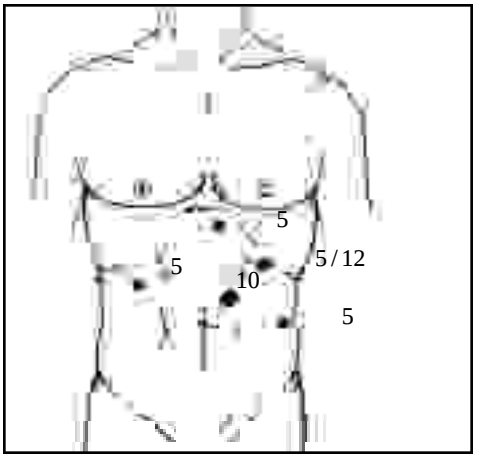

Figura 3. Posizione dei trocars.

rendere possibile portare in addome un segmento esofageo sufficientemente lungo. Realizzato un ampio passaggio nel meso-esofago, vi si fa passare una pinza da presa da destra a sinistra che va ad afferrare il fondo gastrico e lo ritira a destra dell'esofago. Afferrando poi con delle pinze da presa quelli che saranno i margini sinistro e destro della fundoplicatura, l'operatore calibra, dopo sostituzione del sondino naso-gastrico con una sonda tra 40 e 60 F, la "morbidezza" della valva. Secondo la tecnica della floppy Nissen diamo generalmente tre punti staccati con filo non riassorbibile 2/0 ed annodatura extracorporea, in modo che il manicotto abbia una lunghezza di circa 2 centimetri e, secondo la modifica di Rossetti, non comprendiamo nei punti l'esofago ma fissiamo con uno o due punti il margine sinistro del manicotto alla parete anteriore dello stomaco (Figg. 5-6). Per eseguire l'annodatura extracorporea utilizziamo uno spinginodi da noi realizzato (10) e prodotto dalla Aesculap, con il quale è possibile eseguire velocemente normali nodi chirurgici o nodi scorsoi autobloccanti, tra cui il Roeder, in maniera semplificata e procedere anche alla sezione della sutura senza la necessità di cambiare strumento. Nel caso in cui lo jato presenti un'ampia apertura, eseguiamo la jatoplastica con uno o due punti sempre annodati con tecnica extracorporea. Alla fine dell'intervento non viene lasciata nessuna sonda nasogastrica. La mattina della prima giornata postoperatoria viene iniziata un'alimentazione liquida che verrà sostituita, in seconda giornata, da una dieta normale. I pazienti vengono poi dimessi in III giornata. L'intervento, nella nostra esperienza, ha una durata media di 60 minuti, con il 94% di risultati eccellenti(Visik I-II), come nelle casistiche più importanti (1) (2) (3).

Figura 4. Identificazione del nervo vago anteriore.

Figura 5. Fundoplicatura secondo Rossetti-Hell.

Figura 6. Fundoplicatura secondo Rossetti. Particolare della plastica a 360° che risulta essere corta (1-2 cm) e "floppy".

Acalasia esofagea

Introduzione

Un altra patologia in cui l'accesso mini-invasivo è da preferirsi a quello convenzionale è l'acalasia esofagea. Anche in questi pazienti i risultati della chirurgia (miotomia secondo Heller + emifundoplicatio anteriore secondo Dor) (16) (17) appaiono migliori per efficacia e stabilità rispetto alla terapia medica ed alle tecniche di dilatazione (15), che vanno riservate ai malati anziani e/o ad alto rischio chirurgico ed anestesiologico. La letteratura offre tecniche diversificate, non solo in relazione alla via d'accesso prescelta, laparoscopica o toracoscopica, ma anche in relazione al tipo della miotomia, che può essere lunga o limitata, ed alla associazione o meno di un meccanismo antireflusso. L'accesso mini-invasivo, anche in questo campo, diminuendo in modo quasi drammatico il trauma chirurgico, rende più accettabile l'intervento.

Sulla scorta di queste considerazioni appare opportuno riservare la dilatazione ai malati anziani e/o ad alto rischio chirurgico inviando all'intervento i pazienti giovani ed a basso rischio anestesiologico.

Tecniche chirurgiche

In letteratura si evidenziano nette differenze di tecnica, non solo in relazione alla via d'accesso prescelta, laparoscopica o toracoscopica, ma anche in relazione al tipo della miotomia ed alla associazione ad essa di un meccanismo antireflusso. Alcuni autori eseguono una miotomia lunga anche sul versante gastrico considerando l'azzeramento della pressione del LES, controllato con manometria intra-operatoria, elemento essenziale alla eliminazione del cardiospasmo (18). E' evidente che per ciò si sottolinei la necessità, per ovviare ad un reflusso patologico post-chirurgico, di eseguire sempre una valva anti-reflusso. Allo scopo si possono realizzare differenti valvole antireflusso.

Per realizzare una fundoplicatio totale, è necessaria una completa dissezione posteriore dell'esofago che potrebbe essere evitata, nella cura dell'acalasia, proprio grazie alla tecnica video-laparoscopica. Uno dei vantaggi della chirurgia laparoscopica dell'acalasia consiste appunto nel limitare al minimo la dissezione del viscere tale da poter presupporre, secondo alcuni, la non confezione di una valva antireflusso anche in presenza di una miotomia estesa sullo stomaco per 2-2,5 cm. Altri Autori come l'americano Pellegrini (19) eseguono l'intervento per via toracoscopica sinistra ed estendono la miotomia sullo stomaco per soli 0,5 cm. Con tale intervento si vorrebbe con-

servare una relativa funzione del LES tale da impedire il reflusso post-miotomia. La via toracica è stata tradizionalmente utilizzata da molti chirurghi. In chirurgia convenzionale essa è risultata però sempre minoritaria rispetto alla via addominale ed anche in chirurgia mini-invasiva è meno utilizzata perché un pò più traumatizzante e più indaginosa, basti pensare alla necessità dell'intubazione endo-bronchiale selettiva. Se si ricerca ed ottiene l'azzeramento del LES una opportuna plastica antireflusso è, per questa via, certamente più difficile dal punto di vista tecnico.

La conservazione della funzione residua dello sfintere esofageo inferiore, accattivante dal punto di vista teorico, è però difficile da realizzarsi in relazione alla possibilità di ovviare del tutto al reflusso iatrogeno. Se infatti non ci si fida del solo controllo clinico, spesso negativo, ma, come lo stesso Pellegrini riferisce, si eseguono controlli postoperatori strumentali, si vede come un reflusso asintomatico, subdolo, ma alla lunga pericoloso, si verifica in alta percentuale, anche in mani esperte come le sue.

Tecnica personale

La posizione del malato, dell'équipe chirurgica e dei trocar**,** è la stessa utilizzata nella Rossetti-Hell. Utilizziamo sempre 5 trocars: due da 10 mm. e tre da 5 mm, e un'ottica angolata a 30°.

Attirato lo stomaco verso il basso, si incide la membrana di Laimer-Bertelli con un'incisione arciforme tra i i due pilastri diaframmatici sempre risparmiando il piccolo omento, in modo da non lesionare i rami vagali epatici in esso contenuti. Dopo aver visualizzato il nervo vago di sinistra, si prepara l'esofago penetrando per via smussa nello spazio mediastinico fino ad evidenziare una buona parte dell'esofago toracico inferiore. Quindi utilizzando un dissettore curvo e stando alla sinistra del nervo vago anteriore, si realizza per via smussa una breccia tra le fibre muscolari longitudinali e circolari dell'esofago addominale fino al riconoscimento della mucosa che appare di colorito biancastro. A questo punto è utile eseguire la miotomia utilizzando il crochet e la coagulazione monopolare, proseguendo verso l'alto per almeno 6-8 cm. La miotomia viene quindi completata procedendo verso lo stomaco e termina 2 cm. al di sotto del cardias, per una lunghezza complessiva di circa 10 cm (Figura 1). Una esofagogastroscopia intraoperatoria controlla che la miotomia sia completa, sia al di sopra che al di sotto del cardias, in assenza di lesioni mucose (Figura 2). Infine, per proteggere la mucosa esofagea nella sede della miotomia, eseguiamo sempre una fundoplicatio parziale anteriore secondo Dor (sempre con annodatura extracorporea), che allo stesso tempo viene a creare una nuova valvola a protezione dell'esofago contro il reflusso del contenuto gastrico (Figura 3).

Figura 1. Esecuzione della miotomia con crochet monopolare.

Figura 2. Controllo esofagogastroscopico della miotomia.

Figura 3. Emifundoplicatio anteriore a 180° secondo Dor.

Conclusioni

La nostra opinione personale è che anche per i disturbi motori dell'esofago l'accesso miniinvasivo deve essere oggi la prima scelta per i pazienti con indicazione chirurgica. La via laparoscopica è la più eseguita ed è la preferibile per la sua semplicità e per la minore traumaticità. Il controllo manometrico intra-operatorio è il sistema più efficace nella dimostrazione dell'avvenuto azzeramento del LES. Il controllo endoscopico intra-operatorio è utilissimo per verificare la completezza della miotomia che è preferibile si estenda sullo stomaco a sezionare le fibre oblique della cravatta di Helvetius e per controllare l'integrità della mucosa erniata attraverso la breccia miotomica. Anche se la dissezione dell'esofago in chirurgia video-laparoscopica è ridotta al minimo appare prudente eseguire un provvedimento antireflusso mediante fundoplicatio parziale. Tra le fundoplicatio parziali a seguito di Heller la più eseguita è, almeno in Europa, l'operazione di Dor che consente, oltre che di prevenire il reflusso di ricoprire, essendo una fundoplicatio anteriore, la porzione inferiore dell'esofago cioè l'area più a rischio di perforazioni.

La tecnica laparoscopica eseguita sotto controllo endoscopico intra-operatorio è sicura e consente, in mani esperte, la riparazione, per la stessa via, di complicanze intra-operatorie non solo minori. La via toracoscopica, che rende possibile una miotomia assai estesa verso l'alto, costituisce l'accesso ottimale solo per le discinesie che si estendono al corpo esofageo.

La malattia ulcerosa

Introduzione

L'introduzione nella cura della malattia ulcerosa di farmaci ad elevata efficacia terapeutica ha in pochi anni radicalmente modificato la situazione. La scoperta degli antiH2 recettori, successivamente degli inibitori della pompa protonica, dei procinetici ed infine l'avvento di terapie mediche combinate atte ad ottenere l'abolizione dell'acidità e soprattutto la eradicazione dell'*Helicobacter Pylori*, ha fatto si che la chirurgia classica risultasse perdente nei confronti del trattamento medico. In tutti i reparti chirurgici, negli ultimi anni, sono state trattate solo le complicanze della malattia ulcerosa (perforazioni, emorragie e stenosi), essendo per tutti chiaro che la malattia non complicata era passata totalmente nelle mani dei gastroenterologi. L'avvento della chirurgia mini-invasiva ha un po' modificato tale situazione da tempo stabilizzata.

Si può ritenere con ragionevolezza che i candidati alla chirurgia mini-invasiva per malattia ulcerosa duodenale siano:

- tutti i pazienti, specie se giovani, con ulcera duodenale (comprese le ulcere iuxtapiloriche) che necessitano di terapia medica continuativa per svariati decenni;
- tutti i pazienti che ripresentano recidiva ulcerosa a causa di una anomala assunzione della terapia medica nei modi e nel tempo;
- tutti i pazienti a bassa compliance rispetto ad una terapia medica cronica;
- I pazienti che, nonostante corretta terapia medica, evidenziano malattia ulcerosa complicata da substenosi, sanguinamento, necessità di alte dosi di farmaco.

In tutti i pazienti la conferma della diagnosi è stata ottenuta mediante esofagogastroduodenoscopia e prelievo bioptico con conferma istologica della benignità della lesione. Un ultimo apetto certamente meno importante, ma non del tutto trascurabile, è quello del confronto economico in termini di costo-beneficio tra trattamento medico protratto e chirurgia mini-invasiva, nettamente a favore di quest'ultima. Per quanto riguarda la cura dell'ulcera duodenale la scelta tra terapia medica e chirurgica è pertanto estremamente precisa, con una netta preferenza per la terapia medica nei pazienti con breve storia clinica e rapida risposta terapeutica. Quindi un intervento "funzionale" come la vagotomia ben si presta, dal punto di vista pratico e concettuale, ad essere realizzato con accesso mini-invasivo laparo o toracoscopico e come valida alternativa alla terapia medica con un effetto terapeutico duraturo ed efficace. Recentemente, in alcuni Paesi del terzo mondo, l'intervento laparoscopico è stato sostituito alla terapia medica sicuramente più costosa e certamente irregolarmente assunta.

Vagotomia secondo Hill – Barker

Tecnica chirurgica

La tecnica della vagotomia tronculare posteriore e superselettiva anteriore è stata descritta per la prima volta nel 1978 da Hill e Barker, come modifica alla vagotomia superselettiva anteriore e posteriore proposta nel 1967 da Holle e Hart, allo scopo di facilitare l'atto chirurgico e di migliorare la denervazione gastrica. Infatti la sezione tronculare del vago posteriore, o destro, è più facile rispetto alla superselettiva posteriore e permette di minimizzare la possibilità di innervazione residua posteriore fundica (la sezione del tronco vagale posteriore va condotta circa 5 - 6 cm al di sopra del cardias dove quasi la totalità degli studi anatomici ha riscontrato che nel 90% dei casi il vago si trova come tronco unico); la denervazione è sicuramente più completa; la motilità dell'antro gastrico è conservata in quanto il vago anteriore, o sinistro, emette rami anche per la parete posteriore. L'intervento è condotto in anestesia generale con intubazione endotracheale e ventilazione meccanica assistita. Il paziente è posto in decubito supino ed in posizione di leggero anti-Trendelemburg, con le gambe divaricate e il braccio sinistro esteso per il mantenimento di una via di infusione. Posizioniamo un sondino nasogastrico preoperatorio e non poniamo il catetere vescicale. Il chirurgo operatore si pone tra le gambe del paziente mentre l'aiuto che manovra la telecamera è sul lato dx del malato e l'altro aiuto è sul lato sinistro del paziente. La strumentista con il tavolo dei ferri è anch'essa a sx ma vicino ai piedi del malato. L'apparecchiatura videolaparoscopica è invece posta dietro la spalla destra del paziente (Figura 1).

Lo pneumoperitoneo si ottiene introducendo l'ago di Veress in sede periombelicale dx.

14-15 mmHg sono sufficienti per ottenere una buona camera di lavoro. Introduciamo il primo trocar circa 3-4 cm al di sopra dell'ombelico ed a sx in modo, come nel trattamento della malattia del giunto esofago-gastrico, da avere il cardias di fronte. Un altro trocar da 5 mm viene inserito in sede settoxifoidea sx per poter inserire un paletto in modo da sollevare il lobo sx del fegato. Un terzo trocar da 5 mm viene inserito in ipocondrio dx per permettere l'ingresso di una pinza manovrata dalla mano sx del chirrugo operatore. Un trocar operativo per la mano dx del chirurgo viene inserito due dita al di sotto del margine costale sx in corrispondenza della linea emoclavicare. Un ultimo trocare da 5 mm viene inserito sulla linea ascellare anteriore sx sopra al di sotto del margine costale di sx; questa ultima porta verrà utilizzata dall'aiuto per inserire una pinza da presa in modo da auitare l'operatore. Utilizziamo sempre un ottica angolata da 30° con visione dall'alto in basso.

Evidenziata la zona cardiale, si incide per circa 2 cm la membrana fre-

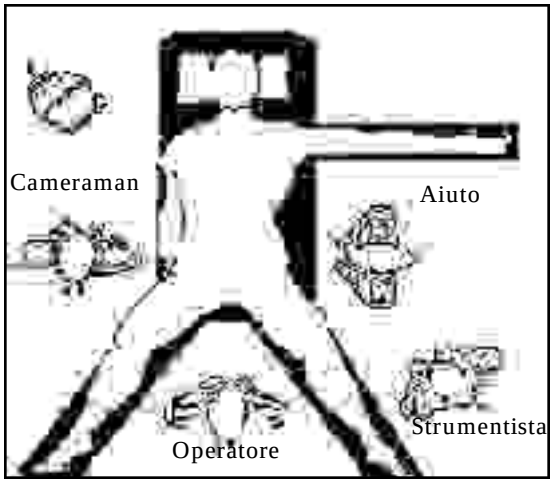

Figura 1. Posizione del paziente e dell'équipe chirurgica.

noesofagea del Bertelli sul pilastro destro dello jato esofageo e si identifica l'esofago e, sotto ad esso, l'aorta. Si cerca il tronco vagale posteriore reclinando verso destra il pilastro diaframmatico con il palpatore e verso sinistra e l'alto l'esofago con un dissettore impugnato dalla mano destra dell'operatore.

Identificato il nervo lo si carica con il crochet per sottendere e sezionare gli altri eventuali rami. Sezione con emostasi del vago circa a 6 cm al di sopra del cardias per mettersi al riparo dalle cosidette fibre criminali di Grassi ed asportazione di un suo segmento per esame istopatologico. Trazionando poi verso il basso lo stomaco si apre la membrana frenoesofagea sulla faccia anteriore dell'esofago poco sopra il cardias e si evidenzia il tronco vagale di sinistra o anteriore. Ci si sposta quindi con le pinze sull'angulus dove si cerca la "zampa di corvo" del nervo di Latarjet anteriore. Iniziamo quindi la sezione dei nervi vagali che si dipartono dal Latarjet verso la sinistra anatomica, cominciando dal ramo più cranaiale della "zampa". Risaliamo verso l'alto, stando aderenti alla parete gastrica, utilizzando o la pinza bipolare (tecnica da noi preferita specialmente se si utilizza una pinza bipolare con dispositivo di taglio incorporato) o le le clips, per controllare l'emostasi che deve essere estremamente accurata per non sporcare il campo visivo e quindi l'accuratezza della denervazione. Estremamente utile e veloce è l'utilizzo del dissettore ad ultrasuoni che risulta ideale nell'esecuzione della vagotomia.

Una volta giunti in prossimità del cardias è determinante sezionare tutti i rami nervosi che si staccano o decorrono alla sinistra del ramo vagale anteriore, senza ulteriormente sezionare gli elementi di fissaggio della regione cardiale, prevenendo con ciò un eventuale reflusso patologico iatrogeno (Figura 2). Raggiunto l'angolo di His riteniamo ultimato l'intervento senza la riperitoneazzizazione della piccola curva gastrica, cosa che per altro non abbiamo mai eseguito neppure in chirurgia aperta, in quanto non abbiamo mai creduto alla possibilità di una reinnervazione vagale attraverso secondarie aderenze con la parete addominale. Inoltre la chirurgia laparoscopica avendo tra le sue caratteristiche la capacità di non provocare fenomeni aderenziali ci conforta maggiormente in questo atteggiamento.

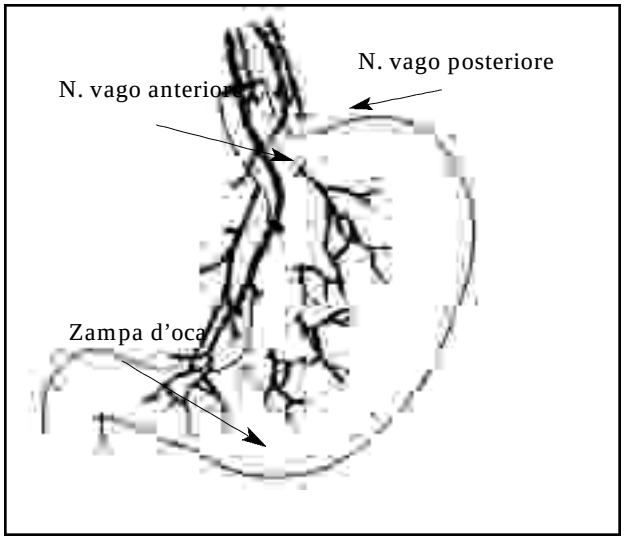

Figura 2. Schema della vagotomia secondo Hill-Barker.

Risultati

La durata media dell'intervento chirurgico nella nostra esperienza è di 40 minuti (range 30 - 80 minuti) per la tecnica di Hill-Barker. Tutti i malati da noi trattati con questa tecnica hanno avuto la completa assenza di sintomatologia dolorosa, la subitanea canalizzazione ai gas con ripresa della normale alimentazione in I giornata senza alcun disturbo e dimissione in III giornata (range 2 - 5).

Discussione

Sulla base di quanto pubblicato possiamo dire che alle vagotomie tronculari va ascritto un 10% di necessità di dilatazione pilorica endoscopica, un 5% di paralisi frenica sinistra ed un 5% di diarrea cronica. Le vagotomie superselettive evidenziano un 12% di reflusso gastro esofageo patologico, un 4% di gastroparesi ed un 4% di recidiva ulcerosa. La vagotomia tronculare posteriore e sieromiotomia secondo Taylor evidenzia un 3% di diarrea, un 3% di bezoar, un 1% di malattia da reflusso ed un 4% di recidiva. Altra complicanza della vagotomia è il senso di pienezza gastrica postprandiale che a volte costringe i pazienti a pasti piccoli e frequenti, così come avviene nei gastroresecati; questa complicanza è stata osservata nel 47% dei pazienti dopo vagotomia tronculare e nel 30% dopo vagotomia selettiva prossimale. Inoltre la vagotomia tronculare provoca un netto aumento del volume colecistico con atonia, contrariamente agli altri tipi di vagotomia nei quali i rami epatobiliari vagali vengono preservati; ciò porta ad un aumento dell'incidenza di colelitiasi che viene stimata tra il 18% ed il 23%. Infine l'interruzione del ramo vagale celiaco, provocando la perdita del tono muscolare del tenue e del colon destro, con dilatazione paretica e rallentamento del transito ileale, è concausa fondamentale della complicanza diarroica. Come la vagotomia eseguita per via toracoscopica sinistra costituisce il trattamento più efficace per la cura delle ulcere del neostoma nei gastroresecati ovvero delle gastriti emorragiche del moncone gastrico, così la vagotomia superselettiva anteriore e tronculare posteriore secondo Hill-Barker, eseguita con accesso laparoscopico, rappresenta a nostro avviso la tecnica di scelta negli altri casi di malattia ulcerosa. Riteniamo che la vagotomia superselettiva anteriore e tronculare posteriore secondo Hill- Barker, garantendo gli stessi ottimi risultati nella cura definitiva della malattia ulcerosa, sia da preferire per la velocità e facilità di esecuzione e per il basso costo rispetto ad altre procedure che richiedono un tempo di realizzo più lungo (sezione e sutura della parete gastrica anteriore secondo Taylor) e l'utilizzo di attrezzature particolarmente costose (sezione e sutura meccanica secondo Gomez-Ferrer).

Isterectomia laparoscopica

Introduzione

Nel 1935 Boesch (1) esegue il primo intervento ginecologico per via laparoscopica effettuando una sterilizzazione tubarica mediante endocoagulazione. Un analogo intervento di sterilizzazione tubarica con coagulazione e sezione istmica viene pubblicato nel 1962 da Palmer (2). Tale tecnica ebbe un notevole successo e contribuì alla diffusione della laparoscopia in Francia e negli Stati Uniti. Tuttavia la laparoscopia resta confinata al campo diagnostico o dei piccoli interventi, come le sterilizzazioni tubariche, le biopsie diagnostiche e l'agoaspirazione delle cisti ovariche. Solo negli anni settanta Semm dimostra la fattibilità operativa e la riproducibilità della tecnica laparoscopica non più confinandola alla diagnostica e dimostrando che la laparoscopia è una trasposizione delle tecniche laparotomiche alla via endoscopica, la quale rappresenta solamente una modalità di accesso alternativa e meno invasiva (3) (4) (5). Il primo "grosso" intervento ginecologico demolitivo per via totalmente laparoscopica, viene realizzato per la prima volta nel 1989 da H. Reich (6). L'isterectomia, associata o meno all'asportazione degli annessi, con un totale di circa 800.000 interventi annui, rappresenta il più diffuso intervento chirurgico a cui vengono sottoposte le donne negli Stati Uniti. Più del 75% di tali interventi vien effettuato per via addominale laparotomica o laparoscopica. L'indicazione principale è rappresentata dalla presenza di una massa interessante l'utero. I leiomiomi uterini, le più comuni di tali masse, si manifestano nel 30% delle donne. L'isterectomia è limitata ai miomi che determinano gravi emorragie o sintomi da compressione ed a quelli che crescono così rapidamente da rendere impossibile la diagnosi differenziale con i leiomiosarcomi. La seconda indicazione principale è rappresentata dalle emorragia inarrestabile e ribelle ad ogni trattamento (20%); questa in genere è dovuta alla presenza di leiomiomi sottomucosi, ma può anche essere provocata da un'adenomiosi. Anche l'endometriosi (15%) e le flogosi pelviche (10%), nel caso in cui non rispondano alla terapia conservativa, possono costituire un'indicazione all'intervento di isterectomia per via laparoscopica. A parte il volume dell'utero, che non dovrebbe superare quello di una gravidanza alla 14° settimana, un altro importante elemento per la fattibilità dell'intervento è la mobilità dell'utero. Le pazienti obese, in cui solitamente la via transvaginale è preferita a quella sovrapubica, non rappresentano affatto una controindicazione alla laparoscopia. Infine l'isterectomia eseguita per via laparoscopica presenta un rischio chirurgico inferiore all'isterectomia eseguita per via addominale e vaginale, con una durata dell'intervento pressochè simile ed una minore morbilità ed una più rapida convalescenza.

Preparazione della malata

L'intervento è condotto in anestesia generale con intubazione endotracheale e ventilazione meccanica assistita. La paziente è posta in decubito supino in posizione di leggero Trendelemburg ed a gambe divaricate con il braccio sinistro esteso, come per una colecistectomia. Il chirurgo operatore e la strumentista con il tavolo dei ferri sono entrambi sul lato dx della malata; l'aiuto che manovra la telecamera è alla sx della paziente, e l'assistente che manovra l'isterometro è seduto tra la gambe della malata. l'apparecchiatura videolaparoscopica è invece posta in fondo alle gambe della paziente dietro all'assistente (Figura 1).

Tecnica chirurgica

Indotto lo pneumoperitoneo con introduzione dell'ago di Verres in sede periombelicale sx, dopo aver raggiunto una pressione endoaddominale di 15

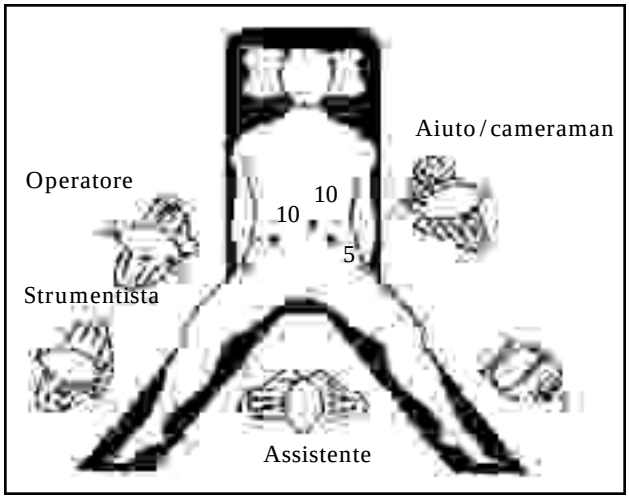

Figure 1. Posione paziente, equipe chirurgica e sede di introduzione dei trocars.

mmHg, si inserisce nella stessa sede un trocar da 10 mm. attraverso il quale si inserisce un'ottica con un angolo visuale di 30 gradi (che permette l'esplorazione di ogni spazio della cavità addominale e pelvica in modo decisamente migliore rispetto ad un'ottica frontale). Un secondo trocar da 10 mm ed un terzo da 5 mm vengono posti appena al di sotto della linea ombelicale trasversa all'incrocio con le linee emiclaveari (Figura 1). Un'isterometro o più semplicemente un paletto palpatore da 5 mm inserito per via vaginale, dopo aver afferrato la portio uterina con una pinza ad uncino, ne permette la mobilizzazione mettendo in tensione le strutture da isolare, dissecare e sezionare. L'incisione del peritoneo sul margine anteriore del legamento largo

permette di isolare e circondare il legamento rotondo che viene poi sezionato dopo aver posto delle clips metalliche. Dopo aver isolato, clippato e sezionato i vasi ovarici bilateralmente si ricerca l'arteria uterina e l'uretere pelvico al suo incrocio. Isolata l'arteria uterina è possibile procedere alla sua legatura in diversi modi: coagulazione bipolare, nodi extracorporei, clips metalliche. Nella nostra esperienza abbiamo utilizzato indifferentemente le tre modalità senza significative differenze di emostasi se non una maggior velocità di esecuzione nella coagulazione e clippatura. Sezionato anche il peduncolo vascolare uterino, l'assistente spinge l'utero verso l'alto ed in avanti per sottendere i legamenti utero-sacrali che vengono sezionati e scollati dal collo uterino mediante l'uso del crochet e la coagulazione monopolare. A questo punto l'utero è ancorato esclusivamente alla vagina il cui fornice anteriore, dove verrà iniziata la sezione, ben si reperta laparoscopicamente aiutandosi con una semplice esplorazione vaginale. In questa fase è utile introdurre in vagina dall'esterno una garza laparotomica per diminuire le perdite di CO2 e per mantenere distese le pareti della vagina. La sezione della vagina prosegue circolarmente utilizzando il crochet. Questo tempo chirurgico risulta agevolato dalla contemporanea spinta e mobilizzazione dell'utero eseguita con l'isterometro per via trans-vaginale. Ultimata la sezione vaginale, l'utero e gli annessi vengono estratti per via trans-vaginale, afferrandoli con una pinza ad uncini o con una pinza ad anelli sotto controllo visivo laparoscopico. Nel caso in cui le dimensioni dell'utero o dei miomi fossero troppo grosse, si può procedere alla sua sezione con estrazione in più tempi dei vari pezzi e degli annessi. Tempi finali sono la sutura della vagina e la ricostruzione del pavimento pelvico. Dopo aver sospeso la vagina mediante ancoraggio ai legamenti rotondi ed uterosacrali bilateralmente con un punto in materiale a lento riassorbimento, in modo da diminuire i rischi di un eventuale prolasso, si procede alla sua sutura che avviene sempre con materiale a lento riassorbimento, eseguendo o una sutura in continua od una serie di punti staccati con annodatura extracorporea, utilizzando uno spinginodo (Karl Storz / Aesculap) che permette di eseguire normali nodi chirurgici o nodi scorsoi in maniera estremamente semplificata. La ricostruzione del pavimento pelvico si ottiene con una sutura in continua del peritoneo mediante PDS. Dopo lavaggio della cavità pelvica si desuffla senza posizionare alcun drenaggio. La durata media dell'intervento chirurgico è, nella nostra esperienza, di 110 minuti (range 90 -180). La paziente viene dimessa in II-III giornata con immediata ripresa delle normali attività quotidiane.

Discussione

Anche nel caso dell'isterectomia, così come è avvenuto per la colecistectomia e l'appendicectomia, la laparoscopia non deve essere più considerata una tecnica complementare ad indicazione rara ma, in base alle dimensioni dell'utero ed al tipo di patologia, può essere accettata come una tecnica preferenziale. Oltre alla riduzione del periodo di ospedalizzazione ed a tutti i vantaggi associati alla tecnica laparoscopica, un importante vantaggio dell'isterctomia eseguita per via laparoscopica è la notevole riduzione delle perdite ematiche: si calcola che la percentuale di pazienti che richiedono delle emotrasfusioni è dello 0,55% (7). Al contrario nelle isterectomie eseguite per via vaginale, l'incidenza delle emorragie che necessitano di trasfusioni è dell'8,3%, mentre nelle isterectomie eseguite per via addominale laparotomica tale percentuale varia, a seconda delle casistiche, dal 15,4% (8) fino al 50% (7). Nella maggior parte di questi casi, l'emorragia è più frequentemente post-operatoria ed è dovuta al fatto che o l'infundibolo pelvico, o il peduncolo dell'arteria uterina e del legamento utero-sacrale non viene allacciato con cura, e ad una emostasi non così accurata e miniziosa come permette la magnificazione del laparoscopio.

Il secondo importante vantaggio della tecnica laparoscopica, così come noi la eseguiamo, è l'assenza di lesioni ureterali, dal momento che sia l'uretere che l'arteria uterina vengono sempre accuratamente ricercati ed isolati selettivamente. Infatti circa il 90% delle lesioni iatrogene ureterali, che hanno un'incidenza compresa tra lo 0,2 e l'1%, avviene nel suo terzo distale, dove l'uretere incrocia l'arteria uterina (9) (10); riteniamo che ciò sia dovuto ad una imperfetta tecnica chirurgica ed all'uso di suturatrici meccaniche senza il primario riconoscimento visivo dell'uretere o ad una sua insufficiente dissezione.

Molti Autori, soprattutto statunitensi, ritengono che una delle fondamentali differenze tra la tecnica laparoscopica e quella laparotomica sia il costo dell'intervento, dipendente dallo strumentario utilizzato, dalla durata dell'intervento ed ovviamente dell'anestesia.

Nel caso specifico dello strumentario, l'aumento dei costi è dovuto all'utilizzo di materiale monouso e soprattutto all'impiego delle suturatrici meccaniche (11) che, nella tecnica da noi descritta, non vengono mai utilizzate, in quanto ogni struttura è ricercata, isolata ed eventualmente sezionata dopo aver provveduto alla sua legatura con lacci ed annodatura extracorporea o, più comodamente, con l'uso di clippatrici, non neccessariamente di tipo monouso.

Per quanto riguarda i tempi operatori e la durata dell'anestesia tra le varie procedure laparotomiche e laparoscopiche addominali o vaginali, questi sono leggermente minori nelle pazienti non operate con accesso laparoscopico e per via vaginale (11)(7). Tuttavia aumentando le capacità e l'esperienza

del ginecologo, con l'abbattimento della curva di apprendimento, che ogni tecnica neccessariamente richiede, diminuiranno sensibilmente i tempi operatori e quelli dell'anestesia con una ulteriore riduzione dei costi. Tuttavia riteniamo che tale vantaggio è nettamente a favore del chirurgo, per una più completa e diversificata preparazione teorico-pratica, che gli permetterà inoltre di evitare la possibilità, peraltro sempre presente, di causare delle complicanze intra-operatorie, siano esse minori, medie o maggiori, come la lesione dei vasi epigastrici superficiali dovuta all'introduzione dei trocars per la mancata transilluminazione della parete, le emorragie maggiori, le lesioni vescicali e quelle ureterali (8) (11) (12).

A nostro avviso l'isterectomia eseguita per via laparoscopica consente una migliore dissezione anatomica delle strutture pelviche con il massimo rispetto dell'integrità anatomico-funzionale, ed un minore sanguinamento e miglior controllo dell'emostasi rispetto a qualsiasi altra tecnica. Inoltre per questa via è possibile eseguire una corretta e sicura colposospensione con ancoraggio della vagina ai legamenti rotondi ed agli uterosacrali; infatti il prolasso della volta vaginale, evenienza più comune dopo un'isterectomia eseguita per vaginale, è drasticamente ridotto dopo un'isterectomia addominale laparoscopica o laparotomica.

Trattamento endo-laparoscopico delle neoplasie non resecabili della testa del pancreas e dello stomaco

Introduzione

I sintomi iniziali del carcinoma pancreatico sono spesso vaghi ed aspecifici, tali quindi da essere sottovalutati a lungo ed a condurre ad una diagnosi tardiva. Infatti la maggioranza dei pazienti con carcinoma pancreatico (circa il 75%) al momento della diagnosi non è suscettibile di terapia chirurgica radicale. Gli aspetti terapeutici palliativi da prendere in considerazione in questi casi riguardano la compressione sulla via biliare e sul canale alimentare. Per risolvere un ittero ostruttivo si ricorre solitamente ad interventi chirurgici derivativi, quali la colecisto-digiunostomia (1) (2), l'epatico digiunostomia e la coledoco-duodenostomia. Alternative non chirurgiche sono il posizionamento di un drenaggio biliare percutaneo esterno, o esterno-interno e l'applicazione di una protesi per via endoscopica. Nei primi due casi si tratta comunque di procedimenti complessi, gravati da un'alta morbilità e gravosi per il paziente. A nostro avviso invece il posizionamento di un'endoprotesi per via endoscopica (3), previo incannulamento della papilla di Vater, quando tecnicamente eseguibile, è l'approccio in assoluto preferibile ed è quello meglio tollerato dal paziente. Per risolvere la stenosi duodenale sintomatica o dimostrata radiologicamente l'intervento di scelta può essere una gastro-entero anastomosi che, a nostro avviso, deve essere eseguita con tecnica videoassistita.

Anche nel caso di pazienti con tumore dello stomaco, siamo soliti eseguire sempre una laparoscopia esplorativa per valutare l'operabilità o meno della lesione (infatti nel 40 - 60% dei casi il paziente arriva al chirurgo quando la neoplasia è ormai inoperabile in modo radicale) e meglio determinarne la stadiazione. In questo modo è possibile evitare inutili e traumatiche laparotomie esplorative ed eseguire un intervento palliativo di derivazione senza compromettere le condizioni generali del paziente e senza indebolire ulteriormente le già compromesse difese immunitarie.

Riteniamo che, attualmente, la gastro-entero-anastomosi trovi indicazione nel trattamento palliativo delle neoplasie antro-piloriche stenosanti e inoperabili, nelle stenosi piloriche benigne (da ulcera) in pazienti molto anziani ed in tutti quei pazienti in cui un modesto impegno chirurgico, reso ancor più tollerabile dalla mini-invasività dell'accesso laparoscopico, possa risolvere il problema rapidamente e semplicemente. Altra indicazione è quando

la G.E.A. viene eseguita in associazione ad una vagotomia per eliminare la stasi antrale e favorire il drenaggio alimentare evitando così gli inconvenienti derivanti da un'atonia gastrica (4). In presenza di una neoplasia gastrica o pancreatica eseguiamo sempre una gastroenteroanastomosi antecolica associata o meno ad una entero-entero anastomosi ai piedi dell'ansa secondo Braun; infatti un'anastomosi transmesocolica è a rischio a causa della possibile mesenterite neoplastica che può determinare una stenosi a breve distanza di tempo. Per ottenere un buon funzionamento la G.E.A. deve avere le seguenti caratteristiche: 1) deve assicurare un drenaggio gastrico efficiente, 2) deve essere eseguita nella porzione più bassa e declive possibile per evitare la stasi antrale, 3) deve avere un'apertura sufficientemente ampia, di almeno 6 - 8 cm.

Materiali e metodi

L'inoperabilità della lesione viene diagnosticata preoperatoriamente mediante dosaggio del CA 19-9 o GICA (gastro intestinal cancer antigen), CEA, Rx torace, ECO addominale, TAC spirale ed anche EGDS nei pazienti con cancro gastrico, che permettono di definire l'estensione ed i rapporti della neoplasia, e successivamente attraverso l'esplorazione laparoscopica sistematica (5) (6). L'utilizzo dell'ecografia intraoperatoria perlaparoscopica (7) e l'esame istologico estemporaneo delle localizzazioni dubbie peritoneali, epatiche o linfonodali, completano un'accurata stadiazione.

Tecnica operatoria

Come già detto nei pazienti con tumore della testa del pancreas non resecabile eseguiamo una tecnica associata di endoscopia e chirurgia mini-invasiva: la G.E.A. viene eseguita dopo il posizionamento di una endoprotesi biliare per via endoscopica.

Posizionamento della protesi biliare

Il posizionamento della protesi biliare per via retrograda endoscopica viene eseguito previa colangiografia retrograda, per definire sede, lunghezza e morfologia della stenosi. Il paziente è digiuno da almeno sei ore, ha ricevuto una somministrazione profilattica di antibiotici ed una sedazione endovenosa. La stenosi viene superata con un filo guida su cui viene fatto prima scorrere un catetere porta-protesi e successivamente lo stent, sospinto da uno spingi-protesi. La protesi viene fatta procedere nelle vie biliari sotto controllo radiologico fino a che l'estremità distale non si trova al di sopra della stenosi. Lo stent ha una lunghezza di 6-7 cm ed un diametro di 10 Fr, ed è dotato di "flaps" di ancoraggio. Per facilitare l'eventuale ricambio della protesi bisogna fare attenzione che l'estremità distale emerga dall'ostio papilla-

re. E' pero' necessario che la protesi non sporga dall'ostio per più di 1 cm onde evitare che la mucosa duodenale controlaterale non le si accolli impedendo il deflusso della bile e per scongiurare una possibile perforazione duodenale. Dopo 2 o 3 giorni dal posizionamento della protesi biliare, eseguiamo una gastro entero anastomosi video-assistita.

Gastro entero anastomosi video-assistita

Preparazione del malato

L'intervento è condotto in anestesia generale con intubazione endotracheale e ventilazione meccanica assistita. Il paziente è posto in decubito supino ed in posizione di leggero anti Trendelemburg, con le gambe divaricate e il braccio sinistro esteso per il mantenimento di una via di infusione. Il chirurgo operatore, durante il tempo completamente laparoscopico, si pone inizialmente tra le gambe del paziente mentre l'aiuto che manovra la telecamera è sul lato dx del malato; successivamente, per l'esecuzione della minilaparotomia e della GEA, l'operatore si sposta al fianco sx del paziente. La strumentista con il tavolo dei ferri è anch'essa a sx ma vicino ai piedi del malato. L'apparecchiatura videolaparoscopica è invece posta dietro la spalla destra del paziente.

Intervento

Indotto lo pneumoperitoneo con introduzione dell'ago di Verres in sede periombelicale sx, dopo aver raggiunto una pressione endoaddominale di 15 mmHg, si inserisce nella stessa sede un trocar da 10 mm. Quindi si procede all'introduzione sotto vista di altri due trocar da 5 mm. che vengono posizionati appena al di sopra dell'ombelicale trasversa all'incrocio con le linee emiclaveari (Figura 1).

Se necessario è possibile sostituire uno dei due trocar da 5 mm. con uno di calibro maggiore (10 mm.). Primo tempo operatorio è l'esplorazione sistematica della cavità addominale con un'ottica angolata a 30 gradi (permette l'esplorazione di ogni spazio della cavità addominale in modo migliore rispetto ad un'ottica frontale) che noi utilizziamo per ogni intervento chirurgico laparoscopico e toracoscopico. Lo staging laparoscopico inizia con la valutazione del fattore M: si procede all'esplorazione della superficie peritoneale, omentale, del fegato, dello stomaco e del diaframma; nelle donne devono essere esplorate anche le ovaie per escludere la presenza di un Krukenberg. Eseguendo un washing della cavità addominale e pelvica con 200 - 300 ml di soluzione salina si aspira e si invia il campione raccolto per un esame citologico ed immunocitochimico atti a rilevare la presenza di cellule neoplastiche libere in peritoneo; il liquido di lavaggio ottenuto è inoltre di più facile lettura per il citologo perchè non contiene il sangue che inevitabilmente si riversa in peritoneo durante l'esecuzione della laparotomia.

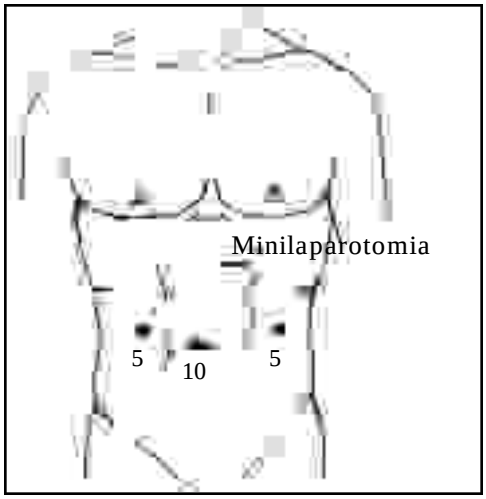

Figura 1. Posizione dei trocar e sede della minilaparotomia.

Quindi si procede alla valutazione dell'estensione del tumore e dell'infiltrazione delle strutture contigue o adiacenti. Con l'apertura del legamento gastrocolico e l'ispezione della retrocavità degli epiploon si può procedere ad una valutazione più dettagliata delle condizioni della parete posteriore dello stomaco e della superficie pancreatica. Infine si esplorano le principali stazioni linfonodali. La possibilità di eseguire un prelievo bioptico in presenza di linfoadenopatia permette di ottenere dei dati importanti ai fini dell'operabilità. Confermata l'inoperabilità della lesione attraverso l'esplorazione macroscopica, l'esame citologico e l'esame istologico del materiale prelevato, si procede ad un intervento palliativo di derivazione. Utilizzando due pinze atraumatiche (Croce - Olmi, Karl Storz GmbH) si solleva il mesocolon trasverso si identifica l'angolo duodenodigiunale di Treitz e si sceglie l'ansa digiunale da anastomizzare con lo stomaco in corrispondenza della parete anteriore dello stomaco. E' necessario calcolare bene la lunghezza che si deve dare all'ansa digiunale, per evitare sia una trazione sull'anastomosi sia angolature del digiuno o compressioni a carico del colon trasverso. Dopo aver afferrato con le pinze sia lo stomaco che l'intestino nella sede in cui verrà eseguita l'anastomosi, si individua la sede dove effettuare la minilaparotomia sollevando entrambe le pinze che tengono stomaco ed ansa digiunale verso la parete addominale. L'incisione cutanea, di circa 5 centimetri, viene eseguita con risparmio dei muscoli e senza desufflare lo pneumoperitoneo, lasciando le pinze sempre serrate sullo stomaco e sul digiuno. Aperto il peritoneo e fuoriuscita la CO2, si divarica la minilaparotomia con degli uncini e si spingono i rebbi delle pinze laparoscopiche, serrate sulle strutture da anastomizzare, al di fuori della breccia cutanea, in modo da non perdere i reperi

per l'anastomosi. Dopo aver afferrato lo stomaco ed il digiuno con delle pinze tradizionali, si sfilano e si ritirano quelle laparoscopiche. A questo punto vengono posizionati 4 punti sospensori a croce e con l'elettrobisturi si incidono i due visceri in modo da avere un'apertura di circa 1-1,5 cm (Figura 2) sufficiente a far passare la suturatrice meccanica. Quindi si procede all'esecuzione della gastro-entero anastomosi latero-laterale antecolica isoperistaltica. Introdotta una stapler da 30 o 35 mm con carica intestinale nello stomaco e nel digiuno, si spara una prima carica verso l'ansa afferente (Figura 3) ed una seconda carica verso l'ansa efferente.

In questo modo si viene a creare un ampio passaggio tra stomaco ed intestino. L'utilizzo della suturatrice di tipo laparoscopico (endoGIA 30 USSC) rende possibile l'anastomosi anche facendola agire in profondità. Nei casi

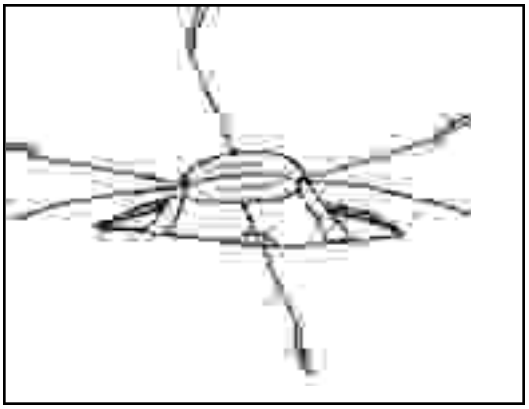

Figura 2. Punti di sospensione per stomaco e digiuno.

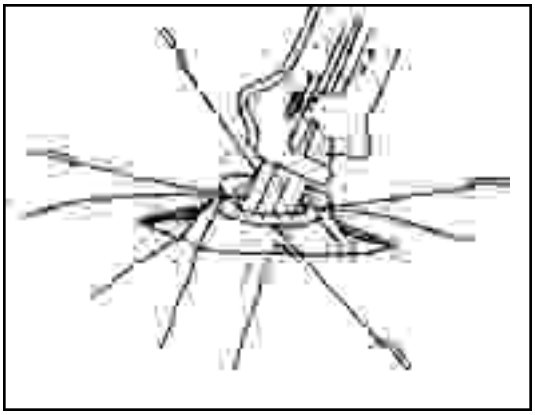

Figura 3. L'esecuzione della GEA mediante suturatrice meccanica.

più semplici a parete addominale sottile e ad ampia mobilità viscerale è possibile usare suturatrici meccaniche da chirurgia aperta. Chiudendo poi a mano con una sutura in continua la parete anteriore della GEA, si riaffonda l'anastomosi nella cavità addominale e si sutura la minilaparotomia. Quindi reinsufflato lo pneumoperitoneo si esegue un ultimo controllo laparoscopico per assicurarsi della giusta posizione dell'anastomosi. L'esecuzione della entero-entero anastomosi al piede d'ansa secondo Braun può essere eseguita utilizzando una suturatrice meccanica o con tecnica di sutura manuale monostrato in continua, sempre con tecnica video-assistita.

Risultati

Tutti i malati da noi trattati con questa tecnica hanno avuto la completa assenza di sintomatologia dolorosa, la subitanea canalizzazione ai gas con ripresa della normale alimentazione in II giornata senza alcun disturbo e dimissione in III giornata (range 2 - 5). Non abbiamo avuto nessuna complicanza intraoperatoria e la mortalità intraoperatoria e postoperatoria è stata nulla. La durata media dell'intervento chirurgico è di 35 minuti (range 25 - 40). Nei pazienti con neoplasia gastrica inoperabile sottoposti a chirurgia laparoscopica palliativa in associazione con chemioterapia la sopravvivenza media è stata di 6 mesi (range 3 - 12). Nei pazienti con neoplasia pancreatica non resecabile sottoposti a terapia chirurgica palliativa in associazione con chemioterapia la sopravvivenza media è stata di 9 mesi (range 5 - 15 mesi). Quindi possiamo affermare, dal confronto con i dati della letteratura, che il trattamento palliativo laparoscopico (per i tumori dello stomaco) ed il trattamento palliativo endolaparoscopico (per le neoplasie della testa del pancreas) in associazione con la chemioterapia sono in grado di migliorare la qualità e la quantità di vita (9) (10).

Discussione

Il crescente sviluppo della chirurgia mini invasiva fa si che questa metodica svolga un ruolo di crescente importanza nella diagnosi e nel trattamento, radicale o palliativo, delle patologie neoplastiche. Nel caso della gastro entero-anastomosi video assistita, si tratta di una tecnica semplice, veloce e sicura, in grado di assicurare al malato il minor trauma possibile, con assenza di dolore e breve degenza ospedaliera. L'esecuzione dell'anastomosi per via extracorporea mediante l'ausilio di una minilaparotomia (11) è a nostro avviso da preferirsi all'esecuzione di un'anastomosi intracorporea, in quanto molto più rapida, semplice, sicura e gravata da minori rischi. Anche nei rari casi in cui la palliazione dell'ittero ostruttivo avviene per via laparo-

scopica e non endoscopica (coledoco-duodenostomia, epatico-digiunostomia, colecisto-digiunostomia) eseguiamo, per rapidità e semplicità, l'eventuale GEA in modo videoassistito con la tecnica descritta.

Riteniamo che l'esplorazione laparoscopica debba essere effettuata in tutti i pazienti con una neoplasia gastro-intestinale ed epato-pancreatica in quanto è in grado di completare la stadiazione con una sensibilità e specificità superiori all'Eco ed alla Tac nel rilevare metastasi linfonodali, metastasi epatiche e soprattutto metastasi peritoneali (12) (13). Secondo O' Brien (14), in uno studio comparitivo eseguito su 110 pazienti con carcinoma esofago-gastrico, la laparoscopia dimostra una sensibilità del 97% (contro il 21% della combinazione US-CT), un'accuratezza del 99% ed una specificità del 95% che sale al 100% se associata ad una biopsia. Mentre Burke, in uno studio condotto su 110 pazienti con adenocarcinoma gastrico sottoposti ad una laparoscopia esplorativa di staging, riporta un' accuratezza del 94%, una sensibilità del 84% ed una specificità del 100% (15). In questo modo è possibile eseguire un intervento chirurgico palliativo per via laparoscopica evitando inutili laparotomie in percentuali variabili tra il 20 e il 73%. Nella casistica di Kockerling (16) la laparoscopia ha permesso di evitare inutili laparotomie esplorative nel 40% dei pazienti con carcinoma gastrico. Mentre nell'esperienza riportata da Fernandez del Castillo (17) su 114 pazienti con carcinoma pancreatico la laparoscopia ha permesso di identificare la presenza di metastasi epatiche, peritoneali o omentali in 27 pazienti (24%) risultati liberi da una disseminazione della malattia con la TAC. Nella nostra esperienza tale percentuale sale al 52% nei pazienti con carcinoma pancreatico e al 50% nei pazienti con carcinoma gastrico. L'applicazione routinaria della laparoscopia diagnostica come primo approfondimento nella stadiazione dei tumori solidi addominali ha inoltre permesso di ridurre il periodo di degenza, nei pazienti non resecabili, da 5.6 a 1.5 giorni, con evidenti implicazioni economiche e gestionali. Inoltre la palliazione chirurgica laparoscopica di un tumore gastrico (G.E.A.) o pancreatico (G.E.A. + endoprotesi) non resecabile è associato ad una morbidità e mortalità significamente inferiore rispetto allo stesso trattamento eseguito con una convenzionale laparotomia (18) (19).

Nei pazienti sottoposti a gastrodigiunostomia laparotomica per una neoplasia gastrica non resecabile la mortalità operatoria e le complicanze post operatorie sono rispettivamente del 2-36% e del 13-55%; la durata media della degenza postoperatoria è di 15 gg (range 5-80 gg) e la sopravvivenza media è di 98 gg nei pazienti con neoplasia gastrica avanzata e di 190 gg nei pazienti con neoplasia della testa del pancreas.

Nella nostra esperienza la mortalità operatoria è stata di 0 e le complicanze post operatorie sono state del 4,7%.

La laparoscopia rappresenta il gold standard per lo staging del pTNM e per la palliazione chirurgica delle neoplasie non resecabili della testa del

pancreas e dell'antro gastrico; inoltre diminuisce la morbidità, la mortalità, il dolore, la degenza post operatoria, i costi ed evita inutili laparotomie.

In caso di una neoplasia non resecabile della testa del pancreas la gastro-digiunostemia videoassistita ed il posizionamento di una protesi biliare per via endoscopica costituiscono il miglior trattamento possibile.

La chirurgia mini-invasiva del colon-retto

Introduzione

A tutt'oggi le principali indicazioni all'approccio laparoscopico nell'ambito della chirurgia del grosso intestino possono essere estese sia alle patologie benigne (malattia diverticolare, malattie infiammatorie intestinali, emorragie, coliti ischemiche, poliposi intestinali, patologie funzionali del colon, traumatismi, volvoli, angiodisplasie) che maligne (neoplasie), entrambe passibili di trattamento chirurgico sia in elezione che in urgenza. Nell'ambito delle indicazioni alla chirurgia mininvasiva per patologia benigna, un ruolo preminente spetta alla malattia diverticolare che si giova del trattamento laparoscopico tanto nelle espressioni della fase acuta quanto in quelle della fase cronica o complicata. Nelle fasi acute della malattia, la laparoscopia, inizialmente intrapresa a scopo diagnostico, può fornire quelle indicazioni riguardo lo stato della malattia diverticolare da cui successivamente si può optare o per una resezione colica o per il posizionamento mirato di un drenaggio, sempre sotto guida laparoscopica e nella stessa seduta operatoria. Anche le complicanze croniche della malattia diverticolare possono essere passibili di trattamento chirurgico miniinvasivo: tra queste le aderenze viscero-parietali, le stenosi, le fistole colo-vescicali o colo-parietali il cui trattamento laparoscopico è ampiamente segnalato in letteratura. Riguardo alle coliti su base ischemica o infiammatoria vale lo stesso discorso fatto per la malattia diverticolare: l'approccio laparoscopico fornisce enormi vantaggi sia in fase acuta che cronica. Con la laparoscopia è inoltre possibile eseguire delle stomie intestinali (ileostomie, ciecostomie, colostomie) rispettando i criteri di miniinvasività: l'intervento è eseguito con le stesse sequenze della via laparotomica ma rispetto a quest'ultimo da migliori garanzie riguardo ai dettagli tecnici inerenti alla creazione della stomia: si può evitare la tensione dell'ansa attraverso un'adeguata mobilizzazione intestinale e preservare in modo ottimale la vascolarizzazione del segmento intestinale esteriorizzato; il tutto con minime complicanze ed assenza di stress chirurgico per il paziente (13, 14, 15). Per completare il quadro delle applicazioni della laparoscopia alle patologie benigne, segnaliamo la possibilità di trattare quel piccolo numero di pazienti con polipi sessili a base di impianto troppo larga per poter essere escissi colonscopicamente: si può procedere ad una polipectomia con resezione segmentaria intestinale video-assistita (16). Per quanto riguarda lo specifico delle neoplasie maligne, tale procedura è ancora in fase di sperimentazione clinica ed attuata, con successo e con risultati oncologici

perfettamente sovrapponibili ai casi trattati con tecnica tradizionale, solo da pochi centri superspecializzati. Il caso ideale per questa tecnica è un tumore relativamente piccolo, senza affioramento alla sierosa, con assenza di pacchetti linfonodali ed anche un soggetto non eccessivamente adiposo. Volendo quindi precisare le controindicazioni alla resezione laparoscopica indichiamo le neoplasie infiltranti le strutture circostanti e per il retto, di grandi dimensioni, come certi adenomi villosi. Questo non significa però a nostro parere che debba essere evitata di principio l'esplorazione laparoscopica preliminare; infatti essa può identificare cause di inoperabilità oppure permettere una laparotomia mirata al tipo di palliazione che si decide di eseguire. Riteniamo che una laparoscopia iniziale debba comunque essere eseguita in tutti i pazienti, servendo non solo da stadiazione con una affidabilità superiore a qualsiasi esame strumentale, ma potendo modulare il tipo di intervento più consono al quadro anatomico e patologico riscontrato, salvo convertire l'intervento in laparotomia tradizionale, oppure se è già stata eseguita una mobilizzazione sufficiente, concludendo in modo laparo assistito. La chirurgia laparoscopica colica richiede una curva di apprendimento lunga, una buona esperienza in chirurgia colica tradizionale, ma soprattutto un'ottima conoscenza delle tecniche laparoscopiche ed una manualità acquisita dopo interventi laparoscopici con difficoltà progressive, che portino ad una completa maturazione tecnica (2). I cardini oncologici principali, per eseguire una corretta resezione colica, possono essere riassunti in: 1) evitare assolutamente la manipolazione diretta del tumore (no touch technique) che, come da più Autori riportato (1) (3) (4), è responsabile della disseminazione neoplastica endoperitoneale attraverso gli strumenti contaminati dalle cellule tumorali maligne; 2) eseguire come primo tempo operatorio la legatura dei peduncoli vascolari; 3) attuare un'adeguata linfoadenectomia con l'asportazione del competente meso intestinale (4) (5); 4) assicurare dei margini adeguati di resezione (4) (5); 5) effettuare una minilaparotomia adeguata alle dimensioni dell'intestino malato per evitare inutili "spremiture" (3) (6); 6) proteggere sempre la minilaparotomia (1) (6) (7) utilizzata per l'asportazione dell'intestino con protettori di parete evitando così il contatto con la parete addominale. Controindicazioni relative sono la presenza di pregressi interventi addominali maggiori, per la possibilità di aderenze, un quadro anatomico non chiaro e un paziente francamente obeso. Le controindicazioni assolute sono quelle generali alla laparoscopia, come lo scompenso cardiaco congestizio. Invece è bene ricordare che le malattie respiratorie croniche e l'età avanzata sono condizioni in cui i pazienti traggono grande beneficio dall'accesso laparoscopico per la grande riduzione del dolore post operatorio, per l'assenza di laparotomie addominali, che tanto influiscono sulla meccanica respiratoria nell'operato, e per la conseguente precocissima autonomia di mobilizzazione e deambulazione. Inoltre, intra operatoriamente, vi è una minore perdita di liquidi e spostamento degli

stessi dal compartimento intravascolare legata alla minore esposizione della superficie peritoneale; la minore manipolazione del piccolo intestino può anche spiegare perché la peristalsi intestinale si ripristini più precocemente. Post operatoriamente i vantaggi offerti dall'approccio laparoscopico sono innegabili, numerosi e si traducono in: ridotto trauma operatorio, minor sintomatologia dolorosa con conseguente minor ricorso all'uso di analgesici, diminuita morbilità in relazione soprattutto alla scomparsa di complicazioni parietali quali laparoceli ed infezioni di ferita, minore durata dell'ileo post operatorio con precoce ripristino della motilità intestinale e conseguente rapida canalizzazione, miglior risultato estetico, decremento dei tempi di ospedalizzazione ed infine tempi di recupero funzionale e sociale del paziente decisamente brillanti.

Valutazione preoperatoria

Tutti i pazienti sono sottoposti ad esami ematochimici completi (anche il CEA nei malati neoplastici), Rx torace standard ed ECG. Le indagini strumentali più specifiche per il tipo di patologia trattata sono rappresentate da Rx-clisma opaco (indispensabile per uno studio morfologico del colon), colonscopia, cui si sono aggiunte indagini ultrasonografiche e TAC addomino-pelvica nel caso di patologia neoplastica. La preparazione, negli interventi chirurgici in elezione, è stata attuata perseguendo l'allontanamento di qualsiasi residuo fecale attraverso una dieta priva di scorie nei due giorni precedenti l'intervento, e facendo assumere al paziente del solfato magnesio (SELG) il giorno precedente. Inoltre viene attuata una profilassi antibiotica preoperatoria con cefalosporine di III generazione al dosaggio di 2 g endovena o intramuscolo alla preanestesia, 4 e 12 ore dopo l'intervento, proseguendola se le condizioni post-operatorie del paziente lo avessero richiesto.

Tecnica chirurgica

A seconda della modalità con cui viene eseguita la resezione intestinale, possiamo distinguere tre tipi di resezione colica laparoscopica (9):

1) Resezioni completamente laparoscopiche (LCR): quando la mobilizzazione, la legatura dei vasi e l'anastomosi sono completati intraperitonealmente ed il pezzo operatorio è estratto attraverso una minilaparotomia o per via trans anale.

2) Resezioni laparo assistite (LAR): quando la resezione e l'anastomosi intestinale sono eseguite al di fuori della cavità peritoneale mediante una piccola incisione della parete addominale con divaricazione delle fibre muscolari, mentre la mobilizzazione, la legatura dei vasi e la sezione distale dell'intestino sono completate intraperitonealmente.

3) Resezioni laparo facilitate (LFR): quando la laparoscopia è utilizzata solo per la mobilizzazione dell'intestino lasciando poi spazio ad una laparotomia per completare la procedura.

Gli interventi più eseguiti per la resezione con intento curativo delle

patologie a carico del colon-retto sono: l'emicolectomia destra, l'emicolectomia sinistra, le resezioni del trasverso, l'amputazione del retto secondo Miles (per le neoplasie a meno di 6 centimetri dalla rima ano-cutanea), le resezioni retto-coliche per via anteriore.

Emicolectomia destra

Nell'emicolectomia destra condotta in videolaparoscopia l'estrazione del pezzo deve avvenire obbligatoriamente attraverso una piccola laparotomia, per questo motivo anche se l'anastomosi ileo-colica può essere confezionata totalmente in laparoscopia, è consigliabile eseguirla in sede extracorporea utilizzando la mini-laparotomia sia per l'estrazione del tratto colico resecato che dei segmenti da anastomizzare: ne consegue una semplificazione ed un risparmio del tempo operatorio. Nel caso in cui si proceda ad un'anastomosi extracorporea, la localizzazione di quest'ultima deve rispondere a due precisi requisiti: uno estetico, che consigli la scelta tenendo conto delle incisioni cutanee praticate per l'inserzione dei trocars, l'altro di natura anatomica, tenendo conto della mobilità dei visceri da anastomizzare fuori dalla cavità addominale e della facilità con cui poter eseguire l'anastomosi. La sede della minilaparotomia viene individuata avvicinando alla parete addominale le pinze che tengono l'intestino nella sede in cui verrà eseguita l'anastomosi.

In anestesia generale il paziente è in posizione supina a gambe divaricate, il monitor e la strumentazione laparoscopica sono situati dietro la testa del paziente e sulla sua destra. Il chirurgo operatore è posto fra le gambe del paziente, l'aiuto alla destra dell'operatore e l'assistente che manovra la telecamera è seduto alla sua sinistra (Figura 1).

Ottenuto lo pneumoperitoneo, si introduce il primo trocar da 10 mm. per l'ottica sulla linea mediana in sede sovrapubica e si procede all'esplorazione della cavità addominale che ci permette di scegliere la procedura chirurgica più pertinente al tipo di quadro osservato, e la posizione dei successivi trocars: altri due da 5/12 mm. lateralmente nelle fosse iliache sinistra e destra ed un ultimo trocar da 5 mm. in fianco sinistro, per un totale di quattro trocars (Figura 2).

Sollevato il colon trasverso in alto e cranialmente e distesa l'ultima ansa ileale in basso, si identifica la pulsazione arteriosa dell'arteria mesenterica superiore sulla cui salienza viene inciso il peritoneo posteriore. Si lega e si seziona l'arteria ileo-colica e colica destra mediante clips metalliche o con nodi extracorporei in materiale non riassorbibile (8). Sezionata anche l'arteria colica media, si passa ora a mobilizzare l'ultima ansa ileale ed il cieco. L'apertura della doccia parietocolica destra generalmente si inizia dalla valvola ileo-ciecale e viene proseguita verso l'alto, facendo attenzione a restare nello spazio avascolare della fascia di Told, visualizzando l'uretere e la terza porzione del duodeno, lungo la quale si prosegue per la mobilizzazione verso sinistra. Durante la dissezione, anche se effettuata su un piano

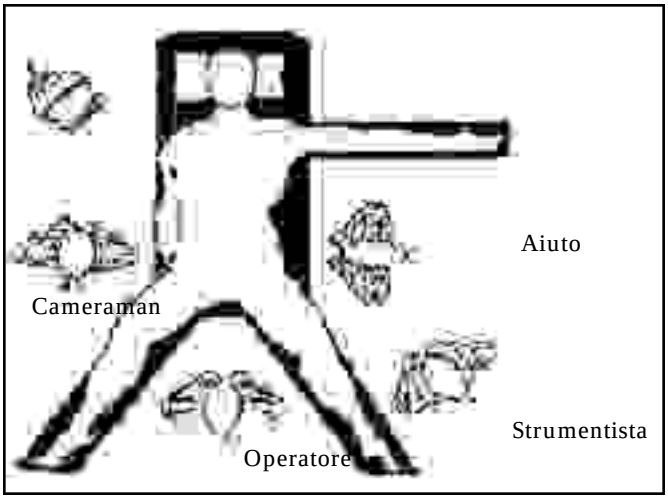

Figura 1. Posizione del paziente e dell'equipe chirurgica.

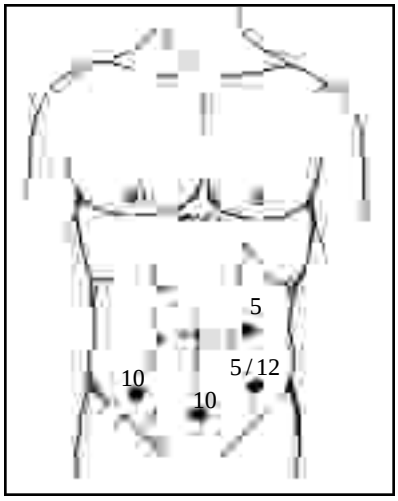

Figura 2. Posizione dei Trocars.

avascolare, possono presentarsi dei rischi soprattutto a carico dei vasi iliaci, se il tumore, di grosse dimensioni, risulta un ostacolo alla perfetta definizione degli elementi o se vi siano aderenze con il peritoneo parietale. A questo punto attraendo medialmente il pezzo si completa il distacco della flessura destra. Terminata la mobilizzazione anche dell'ultima ansa ileale, si procede alla sua sezione con suturatrice meccanica del tipo "taglia e cuci" da

30 mm. con carica intestinale, che viene utilizzata anche per la sezione del meso, utilizzando però una carica vascolare. Attraverso una minilaparotomia trasversale in ipocondrio destro con risparmio muscolare estraiamo, proteggendo sempre la parete, tutto il tratto ileocolico mobilizzato sezionando il colon trasverso nel punto prescelto. Eseguiamo quindi una anastomosi ileocolica latero-laterale extracorporea con sutura continua in monostrato, utilizzando un filo a lento riassorbimento. L'intestino è quindi riposizionato all'interno della cavità peritoneale e si ripristina lo pneumoperitoneo, dopo aver provveduto alla chiusura della breccia chirurgica: in laparoscopia si valuterà il risultato della procedura e, se necessario, si completerà la sutura del meso. La maggior parte degli autori sconsiglia l'esecuzione intracorporea dell'anastomosi per l'eccessivo tempo richiesto e per le evitabili difficoltà tecniche. Alla fine dell'intervento si posiziona un drenaggio a caduta in loggia parietocolica destra, facendolo passare attraverso il trocar posizionato in fossa iliaca destra.

Emicolectomia sinistra

Le regioni che debbono essere esposte nel corso dell'intervento sono:

1) l'area immediatamente sotto mesocolica per la legatura e sezione dei vasi colici inferiori; 2) la pelvi; 3) la doccia parietocolica sinistra; 4) la flessura splenica; 5) nuovamente la pelvi per il confezionamento dell'anastomosi.

Il principale ostacolo a queste esposizioni è costituito dal piccolo intestino che deve essere spostato con pazienza afferrandolo delicatamente con pinze atraumatiche; il mezzo di esposizione indispensabile è invece la gravità. Il paziente è posto in posizione di decubito supino ed a gambe divaricate, col braccio destro addotto e il sinistro esteso. Fondamentale è la sua fissazione con reggi-spalle e reggi-fianchi al tavolo operatorio per poter assumere, durante l'intervento, diverse posizioni che consentano l'esposizione del campo operatorio. E' molto utile, ma non indispensabile, l'utilizzazione di due monitors televisivi. Se si dispone di un solo monitor questo viene posizionato dietro al piede sinistro del paziente. Quando si eseguono i tempi sulla flessura splenica verrà spostato appena sotto il braccio sinistro esteso. Ovviamente essendo spesso il monitor inserito in un carrello che alloggia anche insuflatore, telecamera e fonte luminosa è opportuno fornirsi di cavi e tubi di lunghezza adeguata, e fissarli, per l'ingresso sul campo operatorio, all'anca sinistra del paziente. Invece con due monitors il secondo sarà sistemato dietro la spalla sinistra del paziente. Il chirurgo operatore si sistema alla destra del paziente insieme all'assistente che manovra la telecamera e che sta alla sua sinistra, l'aiuto invece al fianco sinistro del paziente (Figura 3).

Utilizziamo generalmente 4 trocars: 1 da 5 mm, 2 da 10mm. ed 1 da 5/12 mm. neccessario per l'utilizzo della suturatrice meccanica. Tuttavia per poter permettere l'intercambiabilità degli strumenti sarebbe consigliabile disporre

di trocars che abbiano un calibro unico con sistemi di riduzione universali, ed una valvola che permetta l'introduzione degli strumenti senza il bisogno di azionare stantuffi od altro con un'altra mano (Versaport 5/12 mm USSC). Usando accessi multipli con diversi strumenti e per un tempo lungo, la massima cura deve essere posta nell'evitare incisioni cutanee troppo grandi, per evitare fastidiose perdite di CO2, ricorrendo inoltre ai fissatori parietali. Indotto lo pneumoperitoneo con introduzione dell'ago di Verres e del primo trocar da 10 mm. in sede paraombelicale destra, si procede all'esplorazione di tutta la cavità addomino-pelvica, utilizzando un'ottica angolata a 30°; è utile eseguire una ecolaparoscopia epatica per perfezionare lo staging intra-operatorio. Le posizioni degli altri 3 trocars sono: incrocio tra linea ascellare anteriore destra ed ombelicale trasversa (secondo trocar da 10 mm. nel quale verrà poi posizionata l'ottica durante tutto l'intervento tranne che per la preparazione del retto ed il confezionamento dell'anastomosi, in cui l'ottica viene tenuta nel trocar paraombelicale); linea ascellare anteriore sinistra 3-5 centimetri cranialmente all'ombelicale traversa (trocar da 5 mm.); fossa iliaca destra (trocar da 5/12 mm) (Figura 4).

Per evitare fastidiose complicanze parietali e viscerali intra-operatorie è neccessario eseguire l'incisione cutanea per l'introduzione dei trocars con transilluminazione della parete, ed introdurre i trocars sempre sotto controllo visivo diretto. L'operatore esegue la legatura e sezione dei peduncoli vascolari, l'incisione della radice mesenteriale e mesorettale stando al fianco destro del paziente, mentre per la mobilizzazione parietocolica e della flessura splenica può posizionarsi, per maggior comodità, tra le gambe divaricate del paziente. Il primo tempo operatorio è sempre la legatura dei peduncoli vascolari. Dopo aver ribaltato il grembiule omentale sopra il colon trasverso e spostate le anse del piccolo intestino, in modo da ben evidenziare il peritoneo che ricopre l'aorta ed il suo carrefour, si incide il peritoneo davanti all'arteria iliaca comune destra, appena medialmente all'uretere destro, e si risale cranialmente identificando l'origine dell'arteria mesenterica inferiore, messa in evidenza dalla trazione laterale, esercitata con una pinza dall'aiuto, del sigma verso la parete anteriore e sinistra dell'addome. Quindi viene legata e sezionata tra lacci annodati con tecnica extracorporea, con clips metalliche o con suturatrice meccanica. All'inizio della nostra esperienza eseguivamo una doppia legatura con annodamento extracorporeo, attualmente sezioniamo i vasi dopo applicazione di clips metalliche, che hanno dimostrato di essere altrettanto sicure, eseguendo la sezione in modo da lasciare due o tre clips prossimalmente. In pochissimi casi abbiamo utilizzato una suturatrice tipo Endo-GIA 30 con carica vascolare, soltanto di necessità, quando la presenza di un meso grasso e facilmente sanguinante o sclerotico ha reso laboriosa la dissezione. Una volta identificato il legamento di Treiz si reperta la vena mesenterica inferiore che è legata e sezionata allo stesso modo subito al di sotto di esso. Sezionati i vasi all'origine, si scolla dal

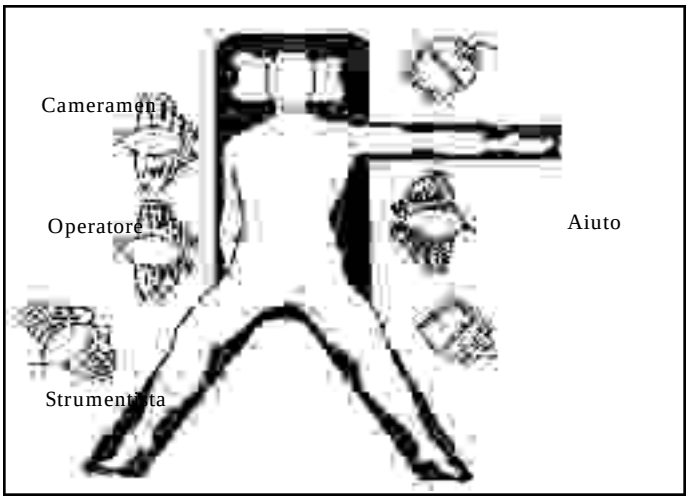

Figura 3. Posizione del paziente e dell'equipe chirurgica.

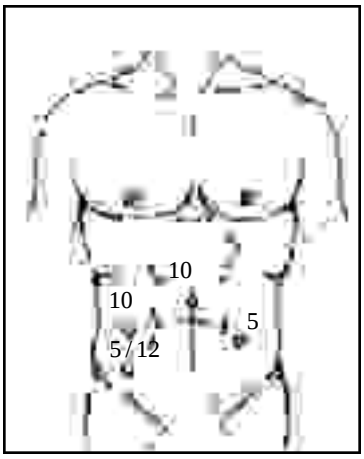

Figura 4. Posizione dei trocars.

piano posteriore il ventaglio mesenteriale dopo aver identificato, al di sopra dell'iliaca sinistra attaverso questa "finestra" mesenteriale, l'uretere sinistro con i vasi genitali. Si procede allo scollamento del piano posteriore presacrale, dopo incisione della lamina ipogastrica superiore, proseguendo circolarmente fino alla riflessione anteriore del peritoneo sigmoido-rettale seguendo il peduncolo ureterale destro e l'arteria iliaca. Viene quindi eseguita sul lato sinistro la mobilizzazione dell'ansa sigmoidea con preparazione

dell'uretere sinistro, fino a congiungere anteriormente le incisioni peritoneali mantenendosi, nell'uomo, sul piano prevescicale e, nella donna, il cui utero è anteflesso e tenuto cranialmente da due punti transparietali, nello spazio retto-vaginale. Cambiata la posizione, stando tra le gambe del paziente, si completa la sezione della riflessione parieto-colica risalendo fino alla flessura splenica e, se necessario, liberando parte del colon trasverso. A questo punto si deve preparare il margine di resezione rettale eseguendo la scheletrizzazione del viscere per coagulazione e strappamento del grasso, utilizzando un dissettore curvo, fino a riconoscere con chiarezza la muscolatura del retto. E' quindi abbastanza agevole identificare l'emorroidaria superiore o i suoi rami che sezioniamo o tra clips metalliche o, meglio, dopo coagulazione bipolare. Quindi viene eseguita la sezione-chiusura del margine distale di resezione con una suturatrice meccanica. Se la preparazione del tratto rettale di sezione è sufficientemente accurata l'applicazione della endo-GIA non presenta particolari difficoltà. Nella nostra esperienza è preferibile utilizzare suturatrici da 30 mm., anche se sono generalmente necessarie due cariche, perchè la manovra, in uno spazio ridotto come la pelvi, risulta molto più agevole. Eseguita la sezione, che in questo modo risulta totalmente asettica, si verifica la sufficiente mobilizzazione del colon da anastomizzare valutando che il discendente si abbassi senza tensione fino al moncone rettale. Individuato così il punto di resezione prossimale è opportuno posizionarvi una o due clips per facilitarne l'individuazione quando si esteriorizza l'intestino. Eseguita in fossa iliaca sinistra una laparotomia secondo Mc Burney con risparmio della muscolatura ed adeguata alle dimensioni dell'intestino, introduciamo attraverso la breccia cutanea tenuta divaricata da degli uncini, circa 20-25 centimetri preventivamente tagliati dei sacchetti di plastica trasparente utilizzata per ricoprire la telecamera. Attraverso di essa afferriamo con una pinza di Duval il moncone colico sezionato tirandolo all'esterno. Quando il segmento neoplastico si trova nel tubo di plastica li portiamo insieme all'esterno, evitando così sia il contatto con la parete addominale sia il passaggio all'interno del tunnel di plastica di tratti di intestino che vengono conservati. Quindi, estratto il colon, si completa la sezione vascolare con l'arteria anastomotica di Drummond, ed eseguendo la sezione colica prossimale su pinza a rastrello con confezione di una borsa di tabacco. Dilatato il moncone prossimale si inserisce la testina della suturatrice meccanica circolare che, serrata la borsa di tabacco, viene afferrata con un'apposita pinza introdotta dal trocar in fianco destro e riaffondata in addome; in questo modo si evitano inutili perdite di tempo per afferrare la testina e soprattutto si evitano possibili torsioni dell'intestino. Per l'esecuzione di un'anastomosi termino-terminale meccanica transanale, sono da preferirsi le suturatrici circolari dell'ultima generazione (Plus CEEA, USSC) con testina ribaltabile che, con questo meccanismo, evitano qualsiasi forza e trazione sull'anastomosi quando si ritira la stapler.

Suturata la minilaparotomia, si reinsuffla la cavità peritoneale ed introdotta dall'ano la suturatrice circolare si perfora il moncone rettale e si inserisce la testina, confezionando, come la quasi totalità degli Autori, un'anastomosi termino-terminale secondo Knight-Griffen. Eseguiamo sempre, oltre alla verifica degli anelli colico e rettale rimasti nella suturatrice circolare, una prova idropneumatica di tenuta dell'anastomosi. Dopo aver chiuso il colon a monte dell'anastomosi con una lunga pinza atraumatica (enterostato), riempiamo di soluzione fisiologica la pelvi ed insufflando attraverso un catetere di Foley di grosso calibro aria nel lume rettale fino a distendere il tratto anastomotico, osserviamo che non ci siano perdite. L'intervento si conclude con il posizionamento di un drenaggio retroanastomotico che esce dal foro del trocar in fossa iliaca destra.

Resezione retto-sigmoidea anteriore

La posizione del paziente, quella dei chirurghi e quella degli accessi è sostanzialmente identica all'emicolectomia sinistra. Importante, nella donna, è la sospensione dell'utero in avanti mediante un punto trans-cutaneo. Non vi sono particolari difficoltà nello scollamento presacrale, mentre anteriormente e lateralmente al retto è opportuno farsi guidare dalla dissezione ureterale e, nell'uomo, deferenziale e delle vescichette seminali. Per non perdersi nel grasso perirettale è utile mantenersi tra il piano degli organi genitourinari e l'aponeurosi di Denonvillier. Durante questa fase prezioso è l'utilizzo della pinza bipolare per l'emostasi e la successiva sezione dei rami emorroidari medi e dei legamenti alari del retto. Indispensabile, secondo alcuni Autori, la verifica del margine di sezione distale con rettoscopia intraoperatoria (11), evitando di passare oltre il tumore per non causare una disseminazione intraluminale delle cellule neoplastiche. In alcuni casi è utile inserire un altro trocar sovrapubico in modo da eseguire la sezione del retto perpendicolarmente ad esso, evitando in questo modo l'esteriorizzazione trans-anale del moncone rettale. Eseguita l'anastomosi termino-terminale secondo Knight-Griffen, mediante suturatrice meccanica circolare, l'intervento termina con la prova della tenuta dell'anastomosi ed il posizionamento di un drenaggio perianastomotico fatto uscire dal foro del trocar inferiore destro. Nelle resezioni molto basse sarebbe preferibile eseguire la sezione e la confezione della borsa di tabacco sul moncone distale a mano, eventualmente dopo evaginazione trans-anale, poiché l'inclinazione delle suturatrici meccaniche lineari condurrebbe a lasciare una parte di retto a vascolarizzazione precaria, col rischio di una deiscenza anastomotica postoperatoria.

Amputazione del retto per via laparoscopica-perineale

Il paziente è posto in posizione ginecologica ed in Trendelemburg con le spalle, il torace e le gambe fermamente assicurate al tavolo operatorio.

L'operatore e l'assistente che manovra la telecamera sono posti alla destra del malato, l'aiuto alla sinistra ed il monitor in prossimità del piede sinistro del malato (Figura 5).

Creato lo pneumoperitoneo con l'ago di Verres introdotto in sede periombelicale destra, si posiziona il primo trocar nello stesso punto e si introduce l'ottica procedendo all'esplorazione della cavità addominale. La scelta della posizione dei trocar successivi deve avvenire in modo da poter avere un'ottima visualizzazione ed approcio alla pelvi, al sigma e all'arteria mesenterica inferiore. Quindi si posiziona un secondo trocar, a sinistra in sede pararettale, nel punto in cui verrà confezionata la colostomia: in questa fase bisogna fare attenzione a non ledere i vasi epigastrici che decorrono in questa regione; ciò è semplicemente evitabile con la transilluminazione, dall'interno della cavità, della parete addominale mediante l'ottica. Altri due trocar sono posti in fianco e fossa iliaca destra.

E' bene che la distanza tra un trocar e l'altro sia sufficientemente ampia in modo da impedire fastidiosi incroci degli strumenti che limiterebbero l'utilizzo degli stessi. Spostate verso l'alto e a destra le anse del piccolo intestino, si incide il peritoneo davanti all'arteria iliaca comune destra, appena medialmente all'uretere destro, e si risale cranialmente identificando l'origine dell'arteria mesenterica inferiore, messa in evidenza dalla trazione laterale, esercitata con una pinza dall'aiuto, del sigma verso la parete anteriore e sinistra dell'addome. La dissezione procede posteriormente ed alla sua sinistra finché si visualizzano l'uretere ed i vasi genitali di sinistra, che vengono isolati e scollati dal mesosigma. Quindi si procede alla legatura dell'arteria mesenterica inferiore dopo l'origine della arteria colica sinistra o con clips metalliche, o con suturatrice meccanica del tipo Endo-GIA 30 provvista di cartucce vascolari o con nodi extracorporei. Se la vena mesenterica inferiore decorre vicino all'arteria può essere sezionata simultaneamente ad essa, altrimenti viene isolata e legata singolarmente. Separati ulteriormente dal mesentere l'uretere ed i vasi genitali di sinistra, dopo che è stata demarcata la linea di sezione, si procede alla sezione del mesosigma con pinza bipolare o ponendo delle clips metalliche e sezionando tutti i vasi del meso e quelli marginali. A questo punto il sigma è liberato dal suo meso e può essere sezionato con un'Endo-GIA da 30 millimetri munita di cartucce intestinali. La dissezione poi procede verso la pelvi incidendo il peritoneo ai due lati del retto; anche in questa fase va identificato l'uretere sinistro. Il retto ed il suo meso vengono prima mobilizzati posteriormente, poi lateralmente ed infine anteriormente. Procedendo per via smussa con un paletto palpatore da 10 mm. con punta a spatola (Karl Storz GmbH) è possibile, con l'aiuto della CO_2, scollare completamente ed integralmente il mesoretto dal piano presacrale. Coagulati e sezionati i legamenti alari del retto, si traziona cranialmente il retto e si continua la dissezione verso il basso fino al pavimento pelvico facendo una pulizia completa della regione. Il colon

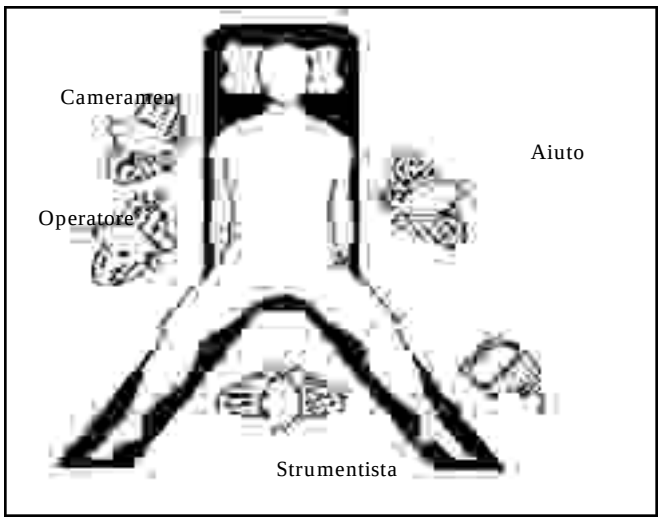

Figura 5. Posizione del paziente e dell'equipe chirurgica.

discendente viene quindi mobilizzato in modo che raggiunga agevolmente e senza trazioni la posizione in cui verrà confezionata la colostomia, cioè nel punto in cui si è precedentemente posizionato il trocar sinistro. Eseguita la sezione prossimale del colon, sempre con suturatrice meccanica, il pezzo da resecare viene stipato nello scavo pelvico. Il tempo perineale dell'intervento di Miles anche in laparoscopia segue le stesse sequenze di quello tradizionale con chiusura della ferita perineale a punti staccati, dopo estrazione di tutto il pezzo operatorio per via trans-anale, ed il posizionamento di un drenaggio in questa sede. Va notato che la struttura ossea della pelvi permette ugualmente la sua ispezione laparoscopica anche senza pneumoperitoneo, consentendo un'ottima verifica dell'emostasi anche a breccia perineale aperta.

Conclusioni

La chirurgia mininvasiva non è una disciplina alternativa ed antitetica alla chirurgia tradizionale, bensì una modalità di accesso diverso alla cavità addominale, meno traumatizzante e più rispettosa dell'integrità anatomica della parete addominale stessa. Nell'ambito specifico della chirurgia colorettale esistono sicuramente dei tempi operatori in cui l'utilizzazione dello strumentario laparoscopico rende più problematica, e quindi più lunga, l'esecuzione di alcune fasi della procedura che si sta effettuando. Sicura-

mente anche nella chirurgia mininvasiva, così come in chirurgia tradizionale, esiste una curva di apprendimento con cui il chirurgo si cimenta a lungo prima di ottenere quella manualità ed abilità tecnica necessarie per poter realizzare in tempi contenuti gli interventi. I vantaggi legati alla modesta perdita ematica sono importanti soprattutto nella chirurgia oncologica in quanto richiedono un minor ricorso all'uso di emotrasfusioni. Vari studi hanno dimostrato che esiste una relazione tra immunocompetenza e sopravvivenza dopo resezione per cancro: in particolare la trasfusione di sangue intero si è rivelata un elemento importante nel ridurre la sopravvivenza nel tumore del colon (8) e nel determinare una significativa immunosoppressione. Del resto una soppressione della funzione immunitaria è stata riscontrata dopo tutti gli interventi maggiori di chirurgia addominale: una chirurgia quindi che ha un accesso minimamente traumatizzante non è escluso che abbia un minor effetto immunosoppressivo e che si associ pertanto ad una maggiore sopravvivenza (9). In conclusione, la difficoltà in chirurgia laparoscopica colorettale, di ottenere una corretta exeresi linfonodale, è superabile purchè si supplisca alla limitatezza del campo visivo con l'individuazione di punti di repere anatomici sicuri e sempre identificabili, senza ricorrere a scorciatoie o approssimazioni di tecnica. Sebbene siano a nostra disposizione soltanto i risultati del follow up a breve-medio termine, assolutamente in linea con i risultati della chirurgia tradizionale, ci sembra però opportuno che la chirurgia oncologica colorettale venga proseguita da quei centri pilota che possano accuratamente valutarne i risultati a distanza, anche se la corrispondenza anatomo-morfologica dei pazzi asportati con tecnica anatomicamente rigorosa ci sembra debba condurre alla promozione di questa via d'accesso nella chirurgia colorettale delle neoplasie. Sarà poi dovere delle istituzioni che provvedono al training e alla formazione chirurgica fare si che l'eventuale diffusione della metodica conservi quel rigore e quella attinenza ai principi oncologici di exeresi che debbono essere assolutamente rispettati.

Chirurgia laparoscopica dell'obesità

L'approccio laparoscopico nella terapia chirurgica della grande obesità presenta numerosi vantaggi: assenza di ferita laparotomica, mobilizzazione precoce, riduzione della degenza e dei costi. E' tuttavia necessario che questa chirurgia rispetti gli stessi principi che regolano la chirurgia laparotomica. Lo scopo di tutti gli interventi utilizzati per via laparoscopica è quello di ridurre la capacità dello stomaco creando una piccola tasca gastrica a livello sottocardiale. Gli interventi proposti utilizzando l'accesso mini-invasivo sono il bendaggio gastrico e la gastroplastica verticale secondo Mason.

Problemi sociali: Il paziente obeso va incontro ad una grande serie di limitazioni personali e sociali: nel vestire, nell'eseguire gli atti più normali della vita quotidiana, nell'igiene personale, nel camminare e nei rapporti sessuali. Il paziente obeso inoltre affronta gravi riduzioni della capacità lavorativa. L'obesità infatti diminuisce la quantità e la qualità del lavoro, impedisce l'accesso ad un gran numero di lavori, aumenta l'assenteismo per malattia, aumenta l'incidenza degli infortuni sul lavoro.

Problemi psichiatrici: L'obesità grave può provocare insicurezza, frustazione, ansia, depressione e talvolta blocco della socializzazione, nevrosi, perdita dell'autostima.

Problemi economici: Il paziente obeso deve far fronte ai costi connessi con la sua patologia per i trattamenti inefficaci, per il trattamento delle complicanze associate all'obesità, per il costo degli indumenti speciali e per il costo del cibo consumato in eccesso.

Trattamento chirurgico

L'indicazione alla chirurgia si pone quando il paziente ha un BMI superiore a 40 Kg/m2 o in presenza di una o più patologie correlate ad una obesità superiore a 35 Kg/m2 in soggetti tra i 18 ed i 50 anni dopo più trattamenti medico-dietetici risultati inefficaci, in assenza di endocrinopatie, in presenza di disponibilità e convinzione all'intervento chirurgico ed al follow up e di patologie correlate come ipertensione, diabete, iperlipemie. L'indicazione chirurgica è su base multidisciplinare. Si tiene conto della valutazione dell'endocrinologo, del dietologo, del gastroenterologo, dello psicologo e dell'anestesista. La decisione finale è presa dal chirurgo insieme al paziente.

Criteri di esclusione. Ci sono una serie di situazioni cliniche che controindicano la chirurgia dell'obesità come: malattie infiammatorie acute o croniche dell'apparato digerente (esofagite grave, ulcera gastrica e duodenale, morbo di Crohn, cirrosi epatica, varici esofagee), dipendenza da alcool o droghe, psicopatie, età inferiore a 18 anni.

Gli interventi chirurgici. L'intervento deve tenere conto di vari parametri:

medici, logistici, psicologicici. Gli interevnti chirurgici per il trattamento dell'obesità possono essere così divisi:

• Interventi che inducono malassorbimento: by pass digiuno-ileale, by pass bilio-intestinale, by pass bilio-pancreatico.

• Interventi che riducono l'assunzione di cibo attraverso una restrizione gastrica: bendaggio gastrico, gastroplastica verticale secondo Mason, by pass gastrico.

Il by pass digiuno ileale consiste nell'anastomosi tra digiuno ed ileo (Fig. 1). Ha il vantaggio di far migliorare e spesso risolvere le patologie correlate all'obesità come il diabete, la dismenorrea, l'ipertensione arteriosa, le dislipidemie. Tuttavia presenta il problema della diarrea grave in circa il 10% dei casi che si accompagna a squilibri idroelettrolitici e vitaminici, emorroidi, ragadi ed ascessi. A seguito di errori dietetici possono comparire a distanza di tempo anche la nefrolitiasi ossalica, la calcolosi colecistica colesterinica, la gas bloat syndrome da colonizzazione batterica delle anse intestinali e l'insufficienza epatica grave. Pertanto i by pass digiuno-ileaali sono stati abbandonati.

Il by pass bilio-intestinale consiste nel confezionamento di unìansa alla Roux e nell'anastomosi tra colecisti e moncone distale del digiuno e tra moncone prossimale del digiuno ed ileo. E' stato concepito con lo scopo di ridurre l'assorbimento e la digestione. C'è una diminuzione della diarrea, del dismicrobismo intestinale e minori complicanze metaboliche. Le indicazioni sono rappresentate dalla superobesità (BMI maggiore di 50), dal rifiuto di restrizioni alimentari, dalla disponibilità di controlli ambulatoriali, dalla presenza di esofagogastroduodenopatie e dall'insuccesso della chirurgia gastrica restrittiva.

Il by pass bilio-pancreatico è stato concepito con lo scopo di ridurre stabil-

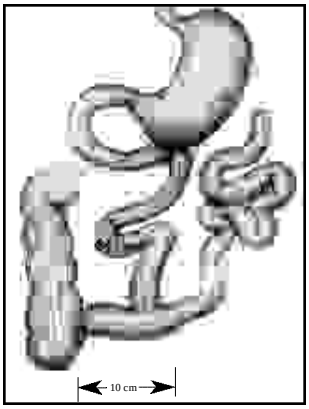

Figura 1. By pass digiuno ileale.

Figura 2. By pass biliopancreatico.

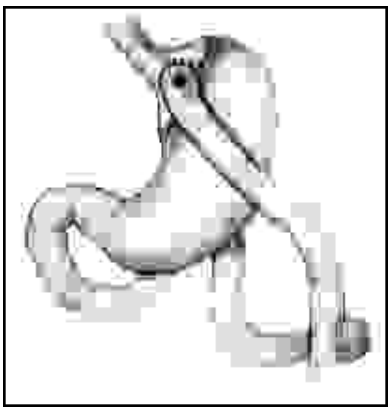

Figura 3. By pass gastrico.

mente il peso corporeo per mezzo di una limitazione dell'assorbimento intestinale selettiva per i grassi ed i farinacei. E' un intervento che richiede un notevole impegno tecnico ed è irreversibile. La tecnica consiste nell'eseguire una gastrectomia distale ampia e nel deviare con un'ansa alla Roux le secrezioni biliopancreatiche molto distalmente sull'ileo (Fig. 2). L'assorbimento dei grassi è pertanto possibile solo nel breve braccio comune distale dell'intestino. I pazienti avvertono nell'immediato postoperatorio vomito ed epigastralgie dovuti al rapido svuotamento gastrico, che tendono a scomparire rapidamente. Anche la diarrea si attenua rapidamente. A distanza possono verificarsi una anemia microcitica e demineralizzazione ossea da mancato assorbimento di ferro e calcio rispettivamente. Entrambe le forme possono essere prevenute o curate con la somministrazione esogena dei composti.

Il by pass gastrico consiste nella sezione completa dello stomaco in due tasche e nel confezionamento di un'ansa alla Roux che viene anastomizzata all'estremità distale della tasca superiore gastrica (Fig. 3). Questo intervento è stato sostituito dalla gastroplastica verticale secondo Mason.

La gastroplastica verticale secondo Mason consiste nel confezionare un occhiello gastrico e nel dividere con una suturatrice meccanica la linea che congiunge l'occhiello con l'angolo di His. Si ottiene una tasca calibrata del volume di 20 – 40 ml ed uno scarico stabile della tasca con un diametro interno di 11 mm. L'intervento è di facile esecuzione ed è reversibile. Il dimagramento è più lento. Attualmente è l'intervento più eseguito per via laparoscopica e con i risultati a lungo termine migliori (Fig. 4, 5, 6, 7).

Il bendaggio gastrico consiste nel posizionare un collare di silicone intorno alla porzione superiore dello stomaco in modo da creare una piccola tasca per il cibo di circa 50 cc. ed un passaggio del diametro di 7 – 13 mm. tra la tasca e lo stomaco rimasto in basso. E' stato il primo intervento proposto

Figura 4. Gastroplastica verticale secondo Mason (calibrazione con sonda del neoesofago).

Figura 5. Gastroplastica verticale secondo Mason (introduzione della suturazione meccanica circolare).

per via laparoscopica ma, analogamente a quanto si è constatato per via laparotomica, i risultati sono stati deludenti ed è stato abbandonato (Fig. 8).

Conclusioni

Tra tutti gli interventi proposti per la chirurgia dell'obesità la gastroplastica verticale secondo Mason assicura un buon calo ponderale senza conseguenze metaboliche. Le metodiche laparoscopiche di restrizione gastrica si stanno affermando per il minor trauma chirurgico, il minor dolore, il miglior risultato estetico, il tempo di degenza ridotto, i minori costi ed il precoce ritorno all'attività lavorativa dei pazienti.



Figura 6. Gastroplastica verticale secondo Mason (formazione del l'occhiello gastrico con suturatrice meccanica circolare).

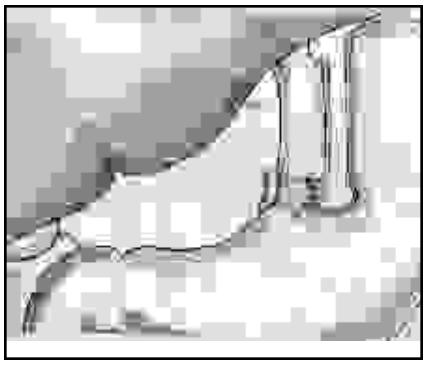

Figura 7. Gastroplastica verticale secondo Mason (divisione con suturatrice meccanica della linea che unisce l'occhiello gastrico con l'angolo di His e formazione della tasca calibrata.

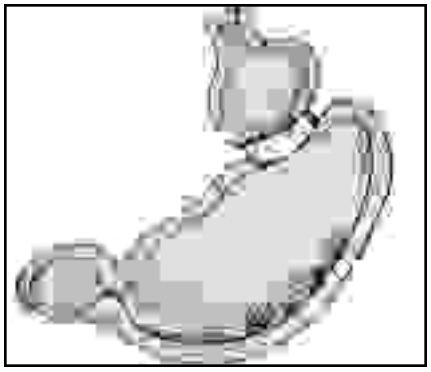

Figura 8. Bendaggio gastrico.

Chirurgia laparoscopica del surrene

La chirurgia laparoscopica del surrene, fin dai primi reports, ha rapidamente guadagnato popolarità, dimostrando vantaggi incontrovertibili rispetto a tutti gli approcci tradizionali: la mortalità e la morbilità sono praticamente nulle, la degenza post operatoria è limitata a 1-2 giorni contro i 5-8 degli accessi "open", la richiesta di analgesici si riduce al solo giorno dell'intervento, l'intervento è piuttosto facile con necessità di conversione inferiori al 10% (1) (2) (3) (4). L'unico quesito ancora insoluto, come nel caso della chirurgia laparoscopica del colon, è se la surrenalectomia laparoscopica è appropriata nel trattamento dei carcinomi; anche in questo caso la risposta non potrà che venire dai risultati dei controlli a lungo termine (2). Allo stato attuale comunque, vi è sostanziale consenso su quelle che sono le indicazioni all'approccio laparoscopico e sul fatto che, in questi casi, la laparoscopia è il metodo più vantaggioso e quindi di scelta (2).

Le indicazioni correnti a questa via d'accesso sono tumori di dimensioni inferiori agli 8-10 cm. Ricordiamo soltanto che si ritiene da asportare ogni massa superiore ai 6 cm o superiore a 3 che a controlli successivi dimostri una crescita, i tumori con attività endocrina, i casi sospetti di malignità. In effetti l'indicazione laparoscopica ideale è il piccolo tumore benigno. Riguardo al feocromocitoma non vi è una controindicazione formale, ma spesso le dimensioni che raggiunge rendono problematico l'accesso miniinvasivo. Controindicazione sono invece i pregressi interventi sul rene o sul quadrante addominale interessato che praticamente costantemente lasciano una situazione aderenziale che rende impossibili l'approccio laparoscopico e talvolta comunque sconsigliano quello anteriore.

L'accesso laparoscopico preferito è quello trans-peritoneale. La chiave di volta per una realizzazione agevole di questi interventi è l'assoluta pulizia del campo operatorio: si dovrà quindi eseguire una coagulazione accuratissima di ogni struttura ed eseguire le eventuali manovre di trazione o prensione con grandissima delicatezza e utilizzare strumenti atraumatici. Sconsigliamo inoltre l'uso della irrigazione, la cui aspirazione è spesso incompleta o provoca ulteriori gemizii ematici, preferendo asciugare con strisce di garza.

Surrenalectomia destra

Per il surrene destro il paziente è posto in decubito supino, con un cuscino trasversale sotto la base del torace, il letto è ruotato verso sinistra e in posizione di anti Trelemburg. Dopo aver indotto lo pneumoperitoneo introducendo l'ago di Veress in sede ombelicale si introducono i tre quarti: i 5 trocar sono disposti a semiluna: il primo, quello centrale, per l'ottica a

trenta gradi, orientata per la visione dall'alto, quelli alla destra ed alla sinistra di questo per gli strumenti dell'operatore, un altro, sotto-para xifoideo sinistro, permetterà l'introduzione di un divaricatore atraumatico che solleverà progressivamente il lobo epatico destro; ed eventualmente un quinto trocar da 5 mm posto al margine costale sulla linea ascellare media, consentirà, se necessario l'introduzione di una pinza atraumatica per aiutare nella delicata trazione della ghiandola.

Sollevato il lobo epatico destro si incide con l'uncino il peritoneo posteriore a qualche millimetro dalla sua riflessione sul lobo stesso, prolungandola orizzontalmente e sezionando il legamento triangolare, ottenendo un ulteriore sollevamento del lobo epatico e l'esposizione della loggia surrenalica. Si scende quindi lungo la vena cava fino alla vena renale destra; dissecando delicatamente il margine cavale destro verso l'alto si ricerca e si seziona tra clips la vena surrenalica, ricercando anche, verso l'alto, un' altra vena accessoria che si getta in una sovraepatica destra lungo la faccia inferiore del fegato. Il tempo venoso è l'unico vero rischio; una volta completato si completa la dissezione superiore della ghiandola e la sezione del solco tra rene e surrene con la ricerca e l'emostasi con clips o coagulazione dei peduncoli arteriosi. Si solleva quindi delicatamente il surrene completando la dissezione posteriore con la coagulazione dei piccoli vasi e dei tralci fibrosi, lo si introduce in un sacchetto laparoscopico e lo si estrae; un drenaggio multiforato sottoepatico, introdotto dal trocar più laterale conclude l'intervento.

Surrenalectomia sinistra

La resezione del surrene sinistro è più difficile, per la necessità di esporre il campo mobilizzando milza e coda del panceas. A tale scopo consigliamo di disporre il paziente in decubito laterale destro, con un cuscino sotto il fianco destro, e spezzando il letto in modo da aumentare il più possibile lo spazio tra arcata costale e cresta iliaca. Il braccio sinistro sarà inoltre iperabdotto e sollevato. L'operatore è davanti al paziente, l'aiuto dietro. Può essere preferibile indurre lo pneumoperitoneo o prima di girare il malato, o infiggendo l'ago in ipocondrio sinistro. Vengono posizionati tre trocar lungo il margine costale inferiore, quello centrale, per l'ottica, lungo la linea ascellare anteriore. Un quarto trocar, per gli strumenti della mano destra dell'operatore, viene messo alcuni centimetri più caudalmente, tra quello per l'ottica e quello più laterale, che sarà usato dall'aiuto.

Si comincia con la sezione del legamento spleno-parietale, che deve essere proseguita fino a raggiungere il pilastro diaframmatico sinistro, ottenendo, grazie al decubito laterale, la mobilizzazione in basso e in avanti della milza e della coda del pancreas, che viene dissecata fino a quando il blocco spleno-pancreatico consente il riconoscimento della vena renale

sinistra. Isolandone il suo margine superiore si ritrova la vena surrenalica che viene sezionata tra clips insieme al ramo venoso che si getta nella vena diaframmatica sinistra. Proseguendo in profondità, lungo il margine surrenalico destro si ricercheranno e sezioneranno tra clips il peduncolo arterioso medio e, sollevata la ghiandola verso sinistra, i peduncoli inferiore dalla arteria renale, e superiore dalla diaframmatica sinistra. Analogamente a quanto descritto a destra, si completa la dissezione posteriore e, estratto il surrene, si lascia un drenaggio nella loggia.

I drenaggi, spia per un eventuale sanguinamento, vengono rimossi in prima giornata, nello stesso giorno il paziente viene rialimentato, mentre la dimissione avviene generalmente il giorno successivo.

Toracoscopia

Per toracoscopia si intende l'esame della cavità pleurica mediante l'uso di un endoscopio. La toracoscopia deve la sua nascita all'inventiva del medico scandinavo Hans Jacobeus che nel 1910 per la prima volta esplorò la cavità toracica utilizzando un cistoscopio. Benchè inizialmente il suo impiego fosse quasi esclusivamente diagnostico per lo studio delle patologie pleuro parenchimali infiammatorie e neoplastiche, attualmente il suo impiego terapeutico sta assumendo un'importanza determinante. Le indicazioni diagnostiche si restringono attualmente all'esecuzione di biopsie pleuriche, pleuro-parenchimali e linfonodali o di neoformazioni di natura da determinare. La toracoscopia offre possibilità sempre più ampie nel campo terapeutico, dove le indicazioni continuano ad allargarsi spaziando dalla semplice lisi di sinechie pleuriche, al drenaggio di empiemi, ad interventi resettivi maggiori del parenchima polmonare o all'asportazione di masse mediastiniche. Con l'acquisizione di una maggiore esperienza la tecnica comincia a proporsi anche in urgenza ad esempio in caso di pneumotorace (Figura 1), lesioni pleuro-parenchimali traumatiche e fenestrazioni pericardiche in pazienti emodinamicamente stabili.

Le controindicazioni si possono sintetizzare in due condizioni: presenza di aderenze pleuriche estese e tenaci che impediscano l'accesso alla cavità o anche la sua parziale liberazione; una situazione respiratoria così compromessa da non permettere il temporaneo pneumotorace necessario all'ispezione.



Figura 1. Distrofia bollosa dell'apice del lobo polmonare superiore dx.

I vantaggi sono dovuti alla mancanza della toracotomia che determina da sola un importante trauma per il paziente. L'assenza di sezioni muscolari con divaricazione delle coste e stiramento dei peduncoli nervosi, se non anche la frattura di qualche segmento, sono responsabili dell'importante sintomatologia dolorosa postoperatoria che si riflette con le ben note alterazioni della funzionalità respiratoria e le complicanze ad essa legate. La toracoscopia elimina radicalmente questi problemi essendo il dolore praticamente nullo ed il malato può solitamente essere dimesso dopo 2 – 3 giorni senza problemi. Da ultimo anche il danno estetico è minimo.

Tecnica

La tecnica è conducibile sia in anestesia locale che in anestesia generale. L'anestesia locale è proponibile esclusivamente per un esame diagnostico ispettivo o per biopsie pleuriche, ricordando che la pleura parietale è riccamente innervata con fibre dolorifiche e che di conseguenza il malato avvertirà dolore, per altro tollerato, ogni volta che si lavori su questa struttura.

In caso di toracoscopia operativa, o anche diagnostica ma che comporti lunghi tempi di esecuzione è, a nostro avviso, imperativo l'uso dell'anestesia generale che permette inoltre il completo collasso del parenchima polmonare.

Il paziente è posizionato sul lettino operatorio in decubito laterale sul lato sano come per la chirurgia toracica tradizionale. L'operatore è posto alle spalle del paziente. Per quel che riguarda la sede di introduzione degli strumenti, generalmente si utilizzano le linee ascellari anteriore, media e posteriore. L'altezza dello spazio intercostale varia fra il IV ed il VII. L'ottica esploratrice viene inserita in genere nel V o nel VII spazio intercostale sulla linea emiascellare, in modo da ispezionare agevolmente tutta la cavità. Gli strumenti operativi vengono inseriti più lateralmente nello stesso spazio o 1-2 spazi superiormente od inferiormente così da avere un ampio angolo di movimento.

Toracoscopia Diagnostica o di Staging

Anche per alcune neoplasie di organi endotoracici la toracoscopia ha dimostrato un'evidente superiorità rispetto agli altri metodi disponibili: nella valutazione delle metastasi linfonodali da carcinoma esofageo per esempio l'accuratezza è attorno al 94% (1), ben superiore perfino alla eco-endoscopia, che ha dimostrato una accuratezza diagnostica del 65%; accuratezza che scende addirittura al 44% per le metastasi linfonodali di meno di 1 centimetro di diametro (2). Ugualmente per le lesioni polmonari l'accesso mini-invasivo permette di evitare il ricorso alla toracotomia diagnostica fino al 44% dei casi, dimostrando inoltre contemporaneamente cause di inoperabilità nell'8.3% , completamente insospettate in oltre il 6% (3)(4), con complicanze minori in circa il 19% dei casi, praticamente senza

complicanze maggiori e senza mortalità (5), con degenze post operatorie e dolore ridotte rispetto anche alle toracotomie "muscle sparing" (6).

Dei risultati assolutamente di primo piano si ottengono poi nella diagnostica dei mesoteliomi. In questi casi infatti l'insorgenza della malattia, generalmente con un banale versamento pleurico in oltre il 90% dei casi, comporta delle notevoli difficoltà diagnostiche, comportando la necessità di ripetute toracentesi e TC; tuttavia spesso la diagnosi è tardiva o addirittura impossibile fino in due terzi dei casi senza un'esplorazione chirurgica. In questi casi la toracoscopia è diagnostica in oltre il 95% dei casi (7), condizionando direttamente il trattamento nell'85% dei pazienti (8).

Tecnica toracoscopica-Versamenti pleurici

E' gia stato ricordato come sia spesso arduo giungere ad una diagnosi precoce di mesotelioma pleurico; per questa ragione, in presenza di versamenti pleurici sospetti o in pazienti con fattori di rischio raccomandiamo un sollecito ricorso alla esplorazione toracoscopica.

Sebbene la pleuroscopia possa essere eseguita anche in anestesia locale, consigliamo comunque, per una esplorazione più soddisfaciente, la narcosi, con intubazione a doppio lume per ottenere l'esclusione polmonare. Il paziente è in decubito laterale opposto alla sede del versamento, nella consueta posizione per toracotomia postero-laterale; il monitor è dalla parte della testa e dietro la schiena, l'operatore è davanti al paziente, all'altezza del bacino, il cameraman e la strumentista dal lato opposto.

Eseguiamo la toracotomia generalmente in 6° spazio, sulla linea ascellare media o anteriore, poichè anteriormente gli spazi intercosatali sono più ampi, facendola precedere da una puntura esplorativa. Incisa cute, sottocute e fascia superficiale introduciamo un trocar a punta smussa, da toracoscopia, da 10 mm. In tal modo, poichè lo strumento dissocia le fibre muscolari ed i peduncoli senza tagliarli, si riesce a penetrare in cavità generalmente senza contaminazione ematica. L'esclusione polmonare evita generalmente fuoriuscita di liquido pleurico dall'accesso, consentendo l'introduzione dell'ottica e il successivo posizionamento di un altro trocar da 5 mm in 5°- 6° spazio sull'ascellare media. Introducendo per questa via successivamente un'aspiratore o una pinza da presa, si aspira il versamento per la citologia e si mobilizza il polmone per ricercare eventuali lesioni pleuriche che dovranno essere afferrate con la pinza per ottenerne dei frammenti bioptici. Solo in caso di biopsie particolarmente voluminose può essere necessario inserire un altro trocar da 10 mm per estrarle in un sacchetto; altrimenti la pinza porta all'esterno i frammenti dal trocar da 5, che viene ritirato e sostituito. Riguardo alle varie possibilità di trattamento dei mesoteliomi si rimanda alla letteratura, ricordiamo solo che, nei casi avanzati, il solo talcaggio toracoscopico ha mostrato dati di sopravvivenza media, intorno ai 9 mesi, non significativamente inferiori ad approcci più aggressivi, con una

qualità di vita indubbiamente migliore (9). L'intervento si conclude quindi con la messa a dimora di un drenaggio pleurico attraverso il foro del trocar da 10 mm.

Tecnica toracoscopica-Neoplasie degli organi endotoracici

Nelle neoplasie di esofago e polmone la toracoscopia, per dare il massimo di affidabilità diagnostica, deve assumere i caratteri di un vero e proprio intervento chirurgico miniinvasivo. Infatti andrà incisa la pleura mediastinica, ricercate le stazioni linfonodali, eseguiti prelievi bioptici. Per entrambe le malattie il primo tempo è soatanzialmente sovrapponibile a quello descritto nel paragrafo precedente, poichè si ricerca in primo luogo la presenza di metastasi pleuriche, ma poi la tecnica deve seguire dei momenti specifici.

L'esplorazione per una neoplasia dell'esofago viene eseguita per via toracoscopica destra e nei casi del terzo inferiore viene associata ad una laparoscopia, eseguibile nella stessa seduta, per la valutazione delle stazioni linfonodali paracardiali e celiache.

Il paziente, in decubito laterale sinistro e ben assicurato al lettino operatorio, viene posto in anti trendelemburg per abbassare la cupola diaframmatica ed inclinato ventralmente per spostare il polmone ed esporre il mediastino posteriore. Naturalmente deve essere intubato con doppio lume ed eseguita l'esclusione polmonare destra. I trocar vengono posti in linea di massima in 6°-7° spazio per le lesioni della metà craniale, e in 4°-5° per quelle della metà distale. Analogamente il monitor sarà posto verso i piedi del malato per le localizzazioni basse, verso la nuca per quelle superiori, in modo da mantenere il campo operatorio tra chirurgo e monitor. Consigliamo di inserire subito due trocar da 10 mm, uno sull'ascellare media, l'altro sull'ascellare anteriore, e uno da 5 sull'ascellare posteriore. Riconosciuta la sede della lesione si valuta l'eventuale infiltrazione pleurica, quindi si apre la sierosa mediastinica davanti e dietro l'esofago ricercando i linfonodi paraesofagei che saranno prelevati. Anteriormente si valuterà poi l'eventuale adesione o infiltrazione della trachea e del bronco principale di destra. Nelle neoplasie del terzo inferiore per un'adeguata esplorazione deve essere anche inciso il legamento polmonare inferiore.

Al termine della toracoscopia, non essendoci stata resezione polmonare, non lasciamo a dimora alcun drenaggio pleurico; mentre l'anestesista riespande il polmone teniamo un catetere multiforato in silastic, con l'estremità mantenuta sotto il livello d'acqua in una concolina, attraverso il foro del trocar da 5 mm, fino a che cessa l'emissione di bolle, quindi lo ritiriamo e suturiamo il tramite.

Nelle neoplasie polmonari, completata l'esplorazione delle sierose pleuriche vanno incisi i legamenti inferiori e la riflessione mediastinica, anteriore e posteriore per ricercare metastasi linfonodali ilari, nelle catene ricorrenziali e alla finestra aortopolmonare. Ricordiamo anche l'opportunità

della esplorazione bilaterale, quando il dubbio di inoperabilità è dato dal sospetto di metastasi linfonodali opposte alla sede del tumore.

All'esplorazione può poi seguire direttamente l'intervento resettivo, che, se condotto in toracoscopia, ove possibile (scissure complete, assenza di pacchetti linfonodali ilari, collassabilità parenchimale, neoplasie non eccessivamente voluminose), ha dimostrato di non comportare, a parità di efficacia, maggiori inconvenienti della chirurgia convenzionale, con invece i ben noti vantaggi della via d'accesso miniinvasiva, con percentuali di conversione in toracotomia tra il 10 e il 20%, mortalità nulla, morbilità attorno al 10%, necessità di analgesici, tempi operatori e degenza sensibilmente ridotti (4) (10).

Vagotomia tronculare toracoscopica sinistra

L'intervento è condotto in anestesia generale con intubazione endotracheale selettiva per ottenere il collasso del polmone di sinistra e ventilazione meccanica assistita. Posizioniamo preoperatoriamente un sondino nasogastrico, che viene rimosso dopo 24 h, in modo da prevenire una possibile distensione gastrica ed anche per favorire una più agevole identificazione intraoperatoria dell'esofago. Evitiamo di posizionare il catetere vescicale ed eseguiamo sempre una terapia antibiotica "short term".

Posizione del paziente e dell'equipe chirurgica

Il paziente è posto in decubito laterale destro, come per una toracotomia sinistra, con il braccio destro esteso per il mantenimento di una via di infusione. Il braccio sinistro è sospeso e disposto cranialmente per alzare il più possibile l'apice della scapola e contribuire all'aumento dello spazio tra le coste. Il tavolo operatorio è spezzato a livello degli apici scapolari ponendo la metà inferiore del corpo inclinata in basso, favorendo così sia la divaricazione degli spazi intercostali, sia l'abbassamento del diaframma. Il chirurgo operatore si posiziona sul lato sinistro del malato insieme all'aiuto che manovra la telecamera che sta alla destra dell'operatore. La strumentista con il tavolo dei ferri è anch'essa sul lato sinistro del malato in corrispondenza dei piedi. L'apparecchiatura videolaparoscopica è invece posta sul lato opposto, di fronte agli operatori (Figura 1).

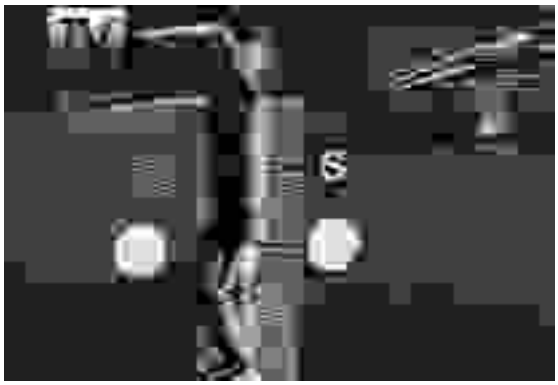

Figura 1. Posizione del paziente e dell'équipe chirurgica.

Tecnica chirurgica

Una volta escluso il polmone di sinistra si posiziona un trocar toracico da 10 mm. in corrispondenza del VI spazio intercostale sulla linea ascellare posteriore, attraverso il quale si inserisce un'ottica con un angolo visuale di 30 gradi (che permette l'esplorazione di ogni spazio della cavità toracica in modo migliore rispetto ad un'ottica frontale), manovrata dalla mano sinistra dell'aiuto. Esplorata la cavità toracica si introducono, sempre sotto controllo visivo endoscopico, altri due trocar da 5 mm. sulla linea ascellare media in corrispondenza del IV (mano destra dell'operatore) e dell'VIII spazio intercostale (mano sinistra dell'operatore). A volte può essere necessario un quarto trocar da 5 mm., che posizioniamo sulla linea ascellare anteriore in V spazio intercostale, nel quale introdurre un retrattore o semplicemente un aspiratore-irrigatore per spostare il lobo polmonare inferiore sinistro e mantenere il campo operatorio pulito da eventuali sanguinamenti o fumo, manovrato dalla mano destra dell'aiuto (Figura 2).

L'intervento inizia con l'incisione longitudinale della pleura mediastinica, previa sezione, se necessario, del legamento triangolare inferiore del polmone, in corrispondenza del terzo distale dell'esofago in uno spazio delimitato posteriormente dall'aorta discendente, anteriormente dal lobo polmonare inferiore sinistro, superiormente dal ventricolo sinistro del cuore ed inferiormente dallo hiatus esofageo a dalla cupola diaframmatica sinistra. L'esofago viene quindi isolato per un breve tratto attraverso una dissezione smussa aiutandosi con una pinza da presa atraumatica introdotta nel trocar in VIII spazio intercostale (mano sinistra dell'operatore) e con l'uncino monopolare, ad ultrasuoni o con una pinza bipolare, introdotti nel trocar in V spazio intercostale (mano destra dell'operatore). Il nervo vago anteriore o di sinistra è facilmente identificato nel grasso periesofageo come un tronco biancastro; isolato e caricato sull'uncino viene coagulato e sezionato a monte ed a valle, asportandone un tratto di circa 1 cm. che viene inviato per il riscontro istologico (Figura 3).

Per ricercare il nervo vago posteriore, o destro, si può procedere in due modi: o sollevando e spostando verso destra l'esofago che viene dapprima caricato dalla pinza dell'operatore e poi dal retrattore manovrato dalla mano destra dell'aiuto, o abbasandolo e spostandolo verso sinistra in modo da accedere alla sua superficie postero-laterale (Figura 4). Quindi, isolato il tronco vagale posteriore, si procede alla sua coagulazione e sezione nello stesso modo. Inoltre si ricercano sempre eventuali rami accessori o a distribuzione anomala che devono essere sezionati.

Controllata l'emostasi nello spazio di dissezione si posiziona un drenaggio da 5 mm. in cavità pleurica, attraverso il trocar in VIII spazio intercostale, che viene messo a tenuta d'acqua mentre si procede alla sutura delle altre incisioni cutanee e l'anestesista riespande il polmone collassato. Confermata la tenuta aerea, il drenaggio viene rimosso e si sutura l'ultimo tramite del

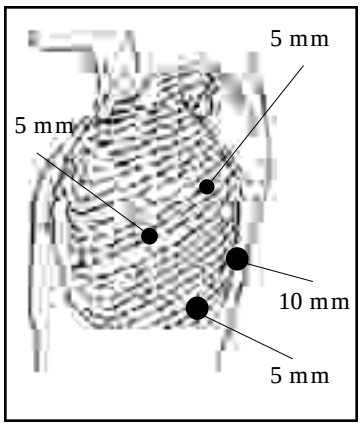

Figura 2. Posizione dei trocars.

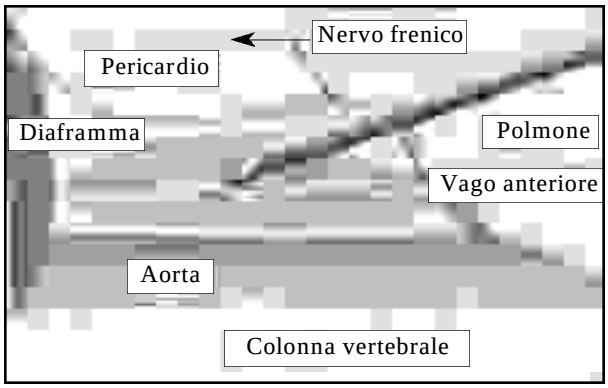

Figura 3. Identificazione del nervo vago anteriore che verrà isolato e sezionato.

Figura 4. Identificazione del nervo vago posteriore e sua successiva sezione.

trocar. L'intervento termina con l'infiltrazione degli spazi intercostali con un anestetico a lunga durata d'azione come la bupivacaina. Nella nostra esperienza la durata media dell'intervento chirurgico è di 30 minuti ed il paziente può essere dimesso in II giornata grazie all'assenza di trauma parietale.

Discussione

Sulla base di quanto pubblicato possiamo dire che alle vagotomie tronculari va ascritto un 10% di necessità di dilatazione pilorica endoscopica, un 5% di paralisi frenica sinistra ed un 5% di diarrea cronica. Le vagotomie superselettive evidenziano un 12% di reflusso gastro esofageo patologico, un 4% di gastroparesi ed un 4% di recidiva ulcerosa. La vagotomia tronculare posteriore e sieromiotomia secondo Taylor evidenzia un 3% di diarrea, un 3% di bezoar, un 1% di malattia da reflusso ed un 4% di recidiva. Altra complicanza della vagotomia è il senso di pienezza gastrica postprandiale che a volte costringe i pazienti a pasti piccoli e frequenti, così come avviene nei gastroresecati; questa complicanza è stata osservata nel 47% dei pazienti dopo vagotomia tronculare e nel 30% dopo vagotomia selettiva prossimale. Inoltre la vagotomia tronculare provoca un netto aumento del volume colecistico con atonia, contrariamente agli altri tipi di vagotomia nei quali i rami epatobiliari vagali vengono preservati; ciò porta ad un aumento dell'incidenza di colelitiasi che viene stimata tra il 18% ed il 23%. Infine l'interruzione del ramo vagale celiaco, provocando la perdita del tono muscolare del tenue e del colon destro, con dilatazione paretica e rallentamento del transito ileale, è concausa fondamentale della complicanza diarroica. Come la vagotomia eseguita per via toracoscopica sinistra costituisce il trattamento più efficace per la cura delle ulcere del neostoma nei gastroresecati ovvero delle gastriti emorragiche del moncone gastrico, così la vagotomia superselettiva anteriore e tronculare posteriore secondo Hill-Barker, eseguita con accesso laparoscopico, rappresenta a nostro avviso la tecnica di scelta negli altri casi di malattia ulcerosa. Riteniamo che la vagotomia superselettiva anteriore e tronculare posteriore secondo Hill- Barker, garantendo gli stessi ottimi risultati nella cura definitiva della malattia ulcerosa, sia da preferire per la velocità e facilità di esecuzione e per il basso costo rispetto ad altre procedure che richiedono un tempo di realizzo più lungo (sezione e sutura della parete gastrica anteriore secondo Taylor) e l'utilizzo di attrezzature particolarmente costose (sezione e sutura meccanica secondo Gomez-Ferrer).

Trattamento videotoracoscopico delle perforazioni esofagee

Introduzione

Le cause di una perforazione esofagea sono molteplici e possono essere divise in 5 gruppi: spontanee (emetogene, convulsioni, rotture da iperpressione endo-addominale), traumatiche (corpi estranei, ferite penetranti del torace, traumi chiusi), iatrogene (dilatazioni endoscopiche, esofagogastroduodenoscopie, biopsie, sonda di Blakemore-Sengstaken, sondino per manometria), chirurgiche (miotomia, diverticolectomia, anastomosi, lesioni termiche da elettrocoagulazione) e patologiche (ulcere penetranti ed erosioni neoplastiche).

Soprattutto nel caso di una rottura spontanea della parete esofagea, più che in ogni altra causa di perforazione, esiste un'alterata condizione anatomopatologica di base in grado di determinare una diminuita resistenza della parete che può essere di tipo malformativo (diverticoli), flogistico (esofagite, ulcere, caustici) e neoplastico. In questi casi la rottura, nel 95% dei casi, è localizzata in corrispondenza del 1/3 distale dell'esofago sul suo versante postero-laterale sinistro, ha una lunghezza di circa 2 - 3 cm. con variazioni comprese tra 0,5 e 9 cm., margini regolari e decorso longitudinale.

La mortalità, nelle forme misconosciute o trattate tardivamente, è del 70% nelle prime 24 ore, raggiunge il 95% dopo 48 ore per diventare del 100% dopo 5 giorni. Il trattamento chirurgico diretto della lesione dà il 76% di risultati positivi immediati; mentre il solo trattamento medico comporta un 95% di mortalità. Quindi scopo terapeutico principale è la chiusura della perforazione possibilmente entro le 6 ore o comunque nel più breve tempo possibile.

Diagnosi

Una corretta e precoce diagnosi è importantissima per poter effettuare rapidamente una terapia chirurgica che sia la più efficace possibile. Una radiografia del torace in proiezione standard, antero-posteriore e laterale, può mostrare i segni precoci di uno spandimento gassoso nel mediastino (il più delle volte evidenziato dalla presenza di una semiluna radiotrasparente sovrastante l'arco aortico), uno pneumotarace e/o un versamento pleurico sono presenti all'incirca nell'80% dei casi. Inoltre l'assenza di gas in sede sottodiaframmatica contribuisce a differenziare questa patologia dall'ulcera peptica perforata.

L'esecuzione di un esofagogramma, utilizzando un mezzo di contrasto

idrosolubile come il Gastrografin, e non le sospensioni baritate per la loro azione tossica ed irritativa, è in grado di confermare la diagnosi e la sede della lesione esofagea attraverso lo spandimento in mediastino ed eventualmente nel cavo pleurico del mezzo di contrasto.

L'utilizzo dell'esofagoscopia può essere utile intraoperatoriamente ma non nella fase diagnostica per non compromettere ulteriormente la lesione esofagea e l'alterato equilibrio respiratorio del paziente.

Tecnica chirurgica

L'intervento è condotto in anestesia generale con intubazione endotracheale selettiva, per ottenere il collasso del polmone nell'emitorace interessato dalla perforazione esofagea, e ventilazione meccanica assistita. Posizioniamo preoperatoriamente o intraoperatoriamente un sondino nasogastrico, il catetere vescicale ed iniziamo sempre una adeguata terapia antibiotica.

L'accesso per le perforazioni localizzate al terzo inferiore dell'esofago è una toracoscopia sinistra, mentre quelle del terzo medio e del terzo superiore sono meglio dominabili con una toracoscopia destra.

Posizione del paziente e dell'equipe chirurgica per l'accesso toracoscopico sinistro

Il paziente è posto in decubito laterale destro come per una toracotomia sinistra, con il braccio destro esteso per il mantenimento di una via di infusione. Il chirurgo operatore si posiziona sul lato sinistro del malato insieme all'aiuto che manovra la telecamera che però sta alla destra dell'operatore. La strumentista con il tavolo dei ferri è anch'essa sul lato sinistro del malato in corrispondenza dei piedi. L'apparecchiatura videolaparoscopica è invece posta sul lato opposto, di fronte agli operatori.

Posizione del paziente e dell'equipe chirurgica per l'accesso toracoscopico destro

Il paziente è posto in decubito laterale sinistro come per una toracotomia destra, con il braccio sinistro esteso per il mantenimento di una via di infusione. Il chirurgo operatore si posiziona sul lato destro del malato insieme all'aiuto che manovra la telecamera che però sta alla destra dell'operatore. La strumentista con il tavolo dei ferri è sul lato sinistro del malato in corrispondenza delle gambe. L'apparecchiatura videolaparoscopica è invece posta sul lato opposto, di fronte agli operatori.

Tecnica chirurgica

Una volta escluso il polmone nell'emitorace interessato dalla lesione esofagea, si posiziona un trocar toracico da 10 mm. in corrispondenza del VI spazio intercostale sulla linea ascellare posteriore, attraverso il quale si inserisce un'ottica con un angolo visuale di 30 o 45 gradi (che permette

l'esplorazione di ogni spazio della cavità toracica in modo migliore rispetto ad un'ottica frontale), manovrata dall'aiuto. Esplorata la cavità toracica e visualizzata la sede della lesione, si introducono, sempre sotto controllo visivo endoscopico, altri tre trocar, di cui uno da 10 mm. e due da 5 mm., in modo da ottenere la migliore angolazione tra l'ottica e gli strumenti operativi per potere eseguire una sutura o procedere alla terapia chirurgica più idonea in base al quadro anatomopatologico riscontrato.

Trattamento chirurgico ricostruttivo: toilette della cavità pleurica e dei margini della lesione, sutura e drenaggio, eventuale PEG o digiunostomia nutrizionale.

La sutura può essere effettuata in due strati con tecnica in continua, utilizzando un materiale riassorbibile (PGA 3-4/0) per la mucosa ed a lento riassorbimento per lo strato muscolare (Dexon, Vicryl 3/0); nella maggior parte dei casi una sutura di questo tipo, per le condizioni anatomopatologiche, non è realizzabile, nel qual caso è preferibile una sutura a punti staccati a tutto spessore. La presenza di edema infiammatorio e di lesioni necrotiche dei margini della perforazione, che saranno tanto più fragili quanto più ritardato è il trattamento, compromettono la tenuta della sutura che è a rischio di deiscenza. Esistono diverse tecniche di rinforzo della sutura come l'utilizzo di un lembo diaframmatico, di un flap pleurico o pericardico, il patch di fondo gastrico secondo Thal, l'applicazione di una protesi riassorbibile in Vicryl o di un collante fibrinico. Tra tutti questi metodi, utilizzando la tecnica toracoscopica, si preferisce l'uso della colla e della protesi riassorbibile.

Trattamento chirurgico conservativo: toilette della cavità pleurica, tubo di Kehr, protesi endoesofagee, esclusione/diversione dell'esofago e gastro o digiunostomia nutrizionale, peduncolizzazione omentale, drenaggio.

Se la parete esofagea non è in grado di sostenere una sutura, si rende necessario il ricorso a misure palliative, la cui scelta dipende dall'estensione e dalle condizioni della lesione, oltre che dal grado della mediastinite. In caso di grave mortificazione dei tessuti si può eseguire la ricostruzione della parete esofagea su tubo a T di Kehr, che sarà sfilato in XV giornata, e posizionare un drenaggio pleurico. L'inserimento di una protesi di Haring, di Celestin o di una protesi metallica rivestita autoespansibile, il cui posizionamento può essere controllato in toracoscopia, dà qualche possibilità di successo solo in assenza di mediastinite; tuttavia l'ancoraggio di tali protesi risulta difficoltoso in assenza di una pregressa stenosi. E' descritto in letteratura un intervento in due tempi di omentoplastica, eseguito peduncolizzando un settore del grande omento per via laparotomica e trasponendolo in torace a coprire la perforazione. L'avvento della chirurgia mini-invasiva, che ha realizzato in cardiochirurgia la trasposizione transdiaframmatica dell'arteria gastroepiploica per la rivascolarizzazione del miocardio, consente ora la tra-

sposizione di un lembo omentale peduncolizzato in laparoscopia e la successiva chiusura della perforazione per via toracoscopica. In definitiva, quanto più precoce è il trattamento chirurgico diretto della lesione esofagea, tanto maggiori saranno le possibilità di ottenere risultati favorevoli e di tipo conservativo per il paziente. Se è trascorso un lungo periodo di tempo ed il paziente si trova in condizioni generali scadute, è giustificato un intervento più limitato di sbrigliamento e drenaggio del piotorace con il semplice posizionamento di tubi di drenaggio in aspirazione.

Trattamento chirurgico radicale: esofagectomia toracoscopica destra con esofagogastroplastica o esofagocolonplastica cervicale sinistra in due tempi.

Se la perforazione esofagea è estesa o si associa a condizioni locali particolarmente disagevoli come nel caso di pregresse lesioni da caustici, malacia o necrosi dei tessuti, un'ostruzione distale dovuta a una stenosi, o la presenza di una neoplasia, la riparazione con una semplice sutura o con delle misure di tipo conservativo non ha speranze di successo. In queste condizioni un intervento demolitivo come l'esofagectomia, che noi eseguiamo con tecnica toracoscopica destra, rappresenta l'intervento di scelta col quale risolvere sia la patologia primaria che la sua diretta complicanza.

Conclusioni

Riteniamo che l'accesso toracoscopico consenta di riprodurre ed eseguire qualsiasi procedura chirurgica sull'esofago, dalla semplice toilette del cavo pleurico all'esofagectomia totale, garantendo l'assenza del trauma parietale con tutti i vantaggi che ne derivano per le condizioni generali e, in particolare, respiratorie del paziente.

Bibliografia

La videolaparoappendicectomia: accesso laparoscopico
1) Pier A, Gotz F, Bacher C. Laparoscopic appendicectomy in 625 cases: from innovation to routine. Surg Laparosc Endosc 1991; 1: 8-13
2) Semm K. Endoscopic appendicectomy. Endoscopy 1983,15: 59-64.
3) Valla JS, Limmone B, Valla V, et al Laparoscopic appendicectomy in children: report of 465 cases. Surg laparosc Endosc 1991; 1: 166-72.
4) Nowzaradan Y, Westmoreland JC, Mc Carver CT, Harris RJ. Laparoscopic appendicectomy for acute appendicitis: indications and current use. Laparosc Surg 1991; 1: 247-57.
5) Schreiber JH. Earley experience with laparoscopic appendectomy in women. Surg Endosc 1987; 1 : 211-16.
6) Gotz F, Pier A, bacher C. Modified laparoscopic appendectomy in surgery: a report on 388 operations. Surg Endosc 1990; 4: 6-9.
7) Croce E, Azzola M, Russo R, Golia M, Olmi S "Videolaparoappendicectomia: variazioni di tecnica su 100 casi consecutivi". Chirurgia 1996; 9: 372-375.
8) Attwood SEA, Hill AD, Murphe PG, Thornton J, Stephens RB. A prospective randomized trial of laparoscopic versus open appendectomy. Surgery 1992; 112(3) : 497-501.
9) Croce E, Olmi S. Russo R, Azzola M, Golia M"Appendicectomie vidéo-laparoscopique par voie laparoscopique et mini-laparoscopique: notre expérience". Le Journal de Caelio-Chirurgie 1998; 25: 37 - 44.

Ernioalloplastica per via trans-addominale con protesi preperitoneale in polipropilene
1) Stancanelli V., e coll. " Il trattamento laparoscopico dell'ernia inguinale: due anni di esperienza". Chirurgia 1994;7 : 451-460.
2) E. L. Felix e Coll. "Laparoscopic repair of recurrent hernias". Surg Endosc 1995; 9: 135-140.
3) L. N. Spier e Coll. "Entrapment of small bowel after laparoscopic hernyorraphy". Surg Endosc 1993; 7: 155-158.
4) C. Tetik e Coll."Complications and recurrences associated with laparoscopic repair of groin hernias" Surg Endosc 1993; 7:155-158.
5) E. H. Phillips e Coll. "Incidence of complications following laparoscopic hernioplasty" Surg Endosc 1995; 9 : 16-21.
6) Olmi S., Azzola M, Russo R, Golia M, Croce E "Laparoscopic

hernioalloplasty by transabdominal approach with preperitoneal prosthesis in polypropylene", Gastroenterology International. 1997, 10 Suppl. 3: 379 - 380.
7) J. Barber "Traitment des hernies inguinales salon la technique de Mc Vay:a propos de 1000 cas" Chirurgie 100: 144 - 149.
8) Bendavid R, "L'operation de Shouldice". Encycl Med Chir. 40112,4,11.
9) I. L. Lichtenstein, A. G. Shulman, P. K. Amid, "The tension free hernioplasty" Am J Surg 1989; 157 : 188 - 192
10) G. Salerno, F. S. Fitzgibbons, C. Filipi"Riparazione laparoscopica dell'ernia inguinale" in Zucker" Chirurgia laparoscopica" ediz. Cortina.
11) Olmi S., Azzola M, Russo R, Golia M, Croce E "Trans-abdominal laparoscopic hernioalloplasty with polypropylene preperitoneal prosthesis". Int J Surg Sci 1997; 4 Suppl 1: 105 - 106.

Colecistectomia laparoscopica

1) Bismuth H, Johann M. "Le risque operatoire de la cholecystectomie", in "La lithiase biliaire", Erlinger S. ed., Doin Editeurs, Paris, 1991.
2) Bismuth H, Lazorthes F. "Traumatisme operatoire de la voie biliaire principale". Monographies de l'Association Francaise de Chirurgie. Paris: Masson, 1981.
3) Chigot JP. "Le risque operatoire dans la lithiase biliaire. A propos de 5433 interventions". Sem. Hop. Paris,57: 1311, 1981.
4) Cuschieri A, Dubois F, Mouiel J, Mouret P, Becker H, Buess G, Trede M, Troidl H. "The European experience with laparoscopic cholecystectomy", The Am. J. Surg. 161:385, 1991.
5) Delaitre B. "Les complications de la chirurgie digestive par coelioscopie", in "Chirurgie Digestive par voie coelioscopique", Testas P. e Delaitre B. eds, Editions Maloine, Paris, 1991.
6) Deziel DJ, Millikan KW, Economou SG et al. "Complications of laparoscopic cholecystectomy: a national survey of 4,292 hospitals and an anlysis of 77,604 cases". Am. J. Surg., 165: 9, 1993.
7) Dowdy GS Jr., Waldron GW. "Importance of coexistent factors in biliary tract surgery". Arch. Surg., 88: 314, 1964.
8) Glenn F, McSherry CK, Dineen P. "Morbidity of surgical treatment for nonmalignant biliary tract disease". Surg. Gynecol. Obstet., 126: 15, 1968.
9) Gutgemann A, Schriefers KH, Phillips R, Wulfing D. "Zur rekunstructiven chirurgie des verletzen und strikturierten grossen Gallenganges". Betrage Klinisch Chir., 210:129,1965.
10) Kune GA, Sali A. "Benign biliary strictures" in "The practice of biliary surgery", 20th ed., Blackwell Scientific, Oxford, 1981.
11) McSherry CK, Glenn F. "The incidence and causes of death following surgery for non malignant biliary tract disease". Ann. Surg., 191:271, 1980.

12) Rosenquist H, Myrin SO. “Operative injury to the bile ducts”. Acta Chir. Scand., 119:92, 1960.
13) Scher KS, Scott-Conner CE, “Complications of biliary surgery”. Am. Surg., 53: 16, 1987.
14) The Southern Surgical Club, “A prospective analysis of 1518 laparoscopic cholecystectomies”. The New Engl. J. Med. 324:1073, 1991.
15) Tucker et al. “Risk factors of cholecystectomy. Analysis of 935 patients”. South Med. J., 76: 1113, 1983.
16) Viikari SJ “Operative injuries to the bile ducts”. Acta Chir. Scand.,119: 83,1960.
17) Weckesser EC. “Surgery of gallbladder disease in Ohio. A survey of 3085 operations”. Am. J. Surg., 102: 695, 1961.
18) Croce E, Azzola M, Golia M, Russo R: Laparocholecystectomy: 6865 cases from Italian Institutions. Surg. Endosc. (1994) 8: 1088-1091.

Acalasia esofagea

1) Dallemagne B., P . Taziaux, J. M. Weerts, C. Jeheas, S. Markiewicz, (1995) “Laparoscopic surgery for gastro-oesophageal reflux”. Ann Chir 49, 1:30-36.
2) G. Champault “Gastroesophageal reflux. Treatment by laparoscopy. 940 cases—French experience”. Ann Chir 48 (2): 159-64. 1994
3) Cadiere GB,Houben JJ, Bruyns J, Himpens J, Panzer JM, Gelin M(1994) “Laparoscopic Nissen Fundoplication: technique and preliminary results”. Br J Surg 81: 400-403.
4) Spechler SJ “Comparison of medical and surgical therapy for complicated gastroesophageal reflux disease in veterans”. New England J. Med. 326: 786-792, 1992.
5) Nissen R (1956) “Eine einfache operation zur beeinflussung der reflux esophagitis”. Schweiz Med Wochenschr 86: 590-592.
6) De Meester TR, Bonavina L, Albertucci M (1986) “Nissen fundoplication for gastro-oesophageal reflux disease”. Ann Surg 204: 9-20.
7) M. Kuhnke, R Folse “ Herniation of the gastric wall through a Nissen fundoplication”, Arch Surg vol 122. 1987
8) Croce E, Azzola M, Golia M “Para-oesophageal hernia with gastric volvolus: original laparoscopic treatment”Book of Abstracts of the “Fifth World Congress of the International Society for diseases of the Esophagus”, August 5-8, Kyoto, p.159. 1992
9) Rossetti M., Hell K. “Fundoplication for the treatment of gastroesophageal reflux in hiatal hernia “. World J Surg 1: 439-443. 1977.
10) Croce E., Olmi S. (in press)“Extracorporeal knotting semplified with a new instrument”. Surg Endosc
11) Dallemagne B., J. M. Weerts, C. Jehaes, S. Markiewisz “ Causes of failures of laparoscopic antireflux operations”, Surg Endosc 10 : 305-310. 1996.

12) Watson DI, Mitchell PC, Game PA, Jamieson GG (in press) " Pneumothotax during laparoscopic dissection of the esophageal hiatus". Aust N Z J Surg.
13) Toupet A (1963) "Technique d'oesophagogastroplastie avec phrénogastropexie appliquée dans la cure radicale des hernies hiatales et comme complément de l'operation de Heller dans les cardiospasmes". Mem Acad Chir 89: 394.
14) Lind JF, Burns CM, MacDougall JT (1965) "Physiologic repair for hiatus hernia: manometric study". Arch Surg 91: 233-236.
15) Vantrappen G, Hellemans J, Deloof W, Valembois P, Vandenbroucke J "Treatment of achalasia with pneumatic dilatations" Gut 1971, 12 : 268-275.
16) Csendes A, Braghetto I, Mascaro J, Henriquez A, Tech M " Late subjeective and objeective evaluation of the results of esophagomyotomy in 100 patients with the achalasia of the esophagus". Surgery 1988, 36: 152-154.
17) Csendes A, Braghetto I, Henriquez A, Cortes C " Late results of a prospective randomised study comparing forceful dilatation and oesophagmyotomy in patients with achalasia2. Gut 1989; 30: 299-304.
18) Del Genio A, Landolfi V, Maffettone V, Izzo G, Zampiello P, Mugione P (1996) " Trattamento laparoscopico dell'acalasia esofagea". Bit Surgery.
19) Pellegrini C (1996) "Miotomia esofagea toracoscopica". Bit Surgery.

La malattia ulcerosa

1) Baker RJ, Nyhus LM "Where have all the ulcers gone ?" Curr Surg 1983; 40: 91- 92.
2) Hill GL, Barker CJ "Anterior highly selective vagotomy with posterior truncal vagotomy: a simple technique for denervating the parietal cell mass". Br J Surg 1978; 65: 702 – 705.
3) Holle F, Hart W, "Wege der chirurgie des gastroduodenalkalus". Medizinische Klinik 1967; 62: 441- 50.
4) Taylor TV, Lythgoe JP, Mc Farland JB et al "Anterior lesser curve seromyotomy and posterior truncal vagotomy versus truncal vagotomy and pyloroplastty in the treatment of chronique duodenal ulcer" Br J Surg 1990; 77: 1007 – 1009.
5) Oostvogel HJM, Vaan Vroonhoven TJMV "Anterior lesser curve seromyotomy with posterior truncal vagotomy versus proximal gastric vagotomy". Br J Surg 1988; 75: 121 – 124.
6) Taylor TV, Holt S, Heading RC "Gastric emptying after anterior lesser curve seromyotomy and posterior truncal vagotomy". Br J Surg 1985; 72: 620 – 622.
7) Taylor Tv, Gunn AA, McLeod DAD et al "Mortality and morbidity after anterior lesser curve seromyotomy with posterior truncal vagotomy for duodenal ulcer". Br J Surg 1985; 72: 950 – 951.

8) Katkhouda N, Waldrep DJ, Campos Gm et all "An improved technique for laparoscopic highly selective vagotomy using harmonic shears" Surg Endosc 1998; 12: 1051 – 1054.
9) Hoffman J, Olsen A, Jensenn HE "Prospective 14 – 18 year follow – up after parietal cell vagotomy". Br J Surg 1987; 74: 1056 – 1059.
10) Johnston D "Operative mortality and postoperative morbidity of highly selective vagotomy". Br J Surg 1975; 62: 160 – 164.
Jordan PH "Surgery for peptic ulcer disease". Curr Probl Surg 1991; 28: 265 – 330.
11) Ballinger WF "Postvagotomy changes in the small intestine" Am J Surg 1967, 114: 382.
12) Johnston D "Vagotomy without a drainage procedure" in Truelove S.C., Trodwell J. (eds): "Topics in Gastroenterology" Blackwell Oxford, 1974.
13) Nobles ER "Vagotomy and gastroenterostomy: 15 years follow up of 175 patients" Am J Surg, 1966; 32: 177.

Vagotomia tronculare toracoscopica sinistra

1) Ballinger WF II, Postvagotomy changes in the small intestine. Am J Surg 114: 382. 1967.
2) Clave AR, Gaspar MR, Incidence of gallbladder disease after vagotomy. Am J Surg 118: 169. 1969.
3) Corbelle Jl Jr, Corbelle Jl, Indication for thoracoscopic truncal vagotomy. Surg Laparosc Endosc 3 (5): 395-397. 1993.
4) Croce E, Azzola M, Golia M el al, Laparoscopic posterior truncal vagotomy and anterior proximal gastric vagotomy. End Surg 2:113-116. 1994.
5) Dubois F., Chirurgie laparoscopique de l'ulcèr duodénal non compliqué. Lyon Chir 88/2 bis: 166-169. 1992.
6) Hill GL, Barker CJ, Anterior highly selective vagotomy with posterior truncal vagotomy: a simple technique for denervating the parietal cell mass. Br J Surg 65: 702-705. 1978.
7) Laws LH, Naughton MJ, McKernan JB, Thoracoscopic vagotomy for recurrent peptic ulcer disease. Surg Laparosc Endosc 2(1): 24-28. 1992.
8) Taylor TV, Lythgoe JP, McFarland JB, Anterior lesser curve seromyotomy and posterior truncal vagotomy versus truncal vagotomy and pyloroplasty in the treatment of chronique duodenal ulcer. Br J Surg 77: 1007-1009. 1990.

Trattamento videotoracoscopico delle perforazioni esofagee

1) Adamek HE, Jakobs R, Dorlars D, Martin WR, Kromer MU, Riemann JF. Management of esophageal perforations after therapeutic upper gastrointestinal endoscopy. Scand J Gastroenterol 32 (5): 411 - 414. 1997.

2) Altorjay A, Kiss J, Voros A, Bohak A, Nonoperative management of esophageal perforations. Is it justified ?. Ann Surg 225 (4): 415 - 421. 1997.
3) Bardaxoglou E, Manganas D, Meunier B et all, New approach to surgical management of early esophageal thoracic perforation: primary suture repair reinforced with absorbable mesh and fibrin glue. World J Surg 21 (6): 618 - 621. 1997.
4) Bufkin BL, Miller JI Jr, Mansour KA, Esophageal perforation: emphasis on management. Ann Thorac Surg 61 (5): 1447 - 1451. 1996.
5) Hisayoshi T, Sakurai S, Namba T, Amano J. Omental implantion technique for esophageal perforations: a clinical cases and experimental studies. Nippon K G G 41 (11): 2288 - 2293. 1993.
6) Holzinger F, Metzger A, Barras JP, Baer HU. Temporary exclusion of the perforated esophagus using a linear vascular stapler: a new surgical treatment. Hepatogastroenterology 43 (7): 155 -159. 1996.
7) Iannettoni MD, Vlessis AA, Whyte RI, Orringer MB, Functional outcome after surgical treatment of esophageal perforation. Ann Thorac Surg 64 (6): 1606 - 1609. 1997.
8) Kiel T, Ferzli G, McGinn J, The use of thoracoscopy in the treatment of iatrogenic esophageal perforations. Chest 103 (6): 1905 - 1906. 1993.
9) Kotsis L, Kostic S, Zubovits K, Multimodality treatment of esophageal disruptions. Chest 112 (5): 1304 - 1309. 1997.
10) Mizutani K, Makuuchi H, Tajima T, Mitomi T, The diagnosis and treatment of esophageal perforations resulting from nonmalignant causes. Surg Today 27 (9): 793 - 800. 1997.
11) Platel JP, Thomas P, Giudicelli R, Lecuyer J, Giacoia A, Fuentes P, Esophageal perforations and ruptures: a plea for conservative treatment. Ann Chir 51 (6): 611 - 616. 1997.
12) Wang N, Razzouk AJ, Safavi A, et all. Delayed primary repair of intrathoracic esophageal perforations: is it safe ?. J Thorac Cardiovasc Surg 111 (1): 114 - 121.1996.
13) Whyte RI, Iannettoni MD, Orringer MB. Intrathoracic esophageal perforation. The merit of primary repair. J Thorac Cardiovasc Surg 109 (1): 140 144. 1995.

Isterectomia laparoscopica

1) Boesch P. F. “Laparoskopische sterilization” Schweizerische Zeitscrift fur Krankenhaus und Anstaltswesen 6:62, 1936.
2) Palmer R. “Essais de sterilisation tubaire celioscopique par electro-coagulation isthmique” Bull. Fed. Soc. Gynecol. Obstet. Fr. 14:298, 1962.
3) Semm K. “New methods of pelviscopy for myomectomy, ovariectomy, tubectomy and adnexectomy” Endoscopy 11: 85, 1979.

4) Semm K., Mettler L. “Technical progress in pelvic surgery via operative laparoscopy” Am. J. Obstet Gynecol 138: 121,1980
5) Semm K. “ Conventional operative laparoscopy” Laparoscopic Surgery 1989.
6) Reich H., De Capria J., Mc Glynnit F., Reich E. “Laparoscopic histerectomy”, J. Gynecol. Surg. 5:213,1989.
7) Nezhat .F, Nezhat C, Admon D.,Gordon S, Nezhat C.” Complications and results of 361 histerectomies performed at laparoscopy”. J. Am. Coll. Surg., 180: 307 - 316, 1995.
8) Dicker R., Greenspan J., Strauss L., Cowart M., et al. “Complication of abdominal and vaginal histerectomy among women of reproductive age in the United States”. Am. J. Obstet. Gynecol., 144: 841, 1982.
9) Meirom D., Moriel E., Zilberman M., Farkas A., “Evaluation and treatment of iatrogenic ureteral injuries during obstetric and gynecologic operations for nonmalignant conditions”. J. Am. Coll. Surg., 178: 144-148, 1994.
10) Daly J., Higgins K. “Injury to the ureter during gynecologic surgical procedures”. Surg. Gynecol. Obstet., 167: 19-22, 1988.
11) Summit R., Stovall T., Lipscomb G., Ling F., “Randomized comparison of laparoscopy-assisted vaginal histerectomy with standard vaginal histerectomy in an outpatient setting”. Obstet Gynecol 80: 895-901, 1992.
12) Schwartz R., “Complications of laparoscopic hysterectomy”. Obstet Gynecol 81: 1022-4, 1993.

Trattamento endo-laparoscopico delle neoplasie non resecabili della testa

1) Shimi S., Banting S., Cuschieri A., “Laparoscopy in the management of pancreatic cancer”. Br J Surg, 79: 317-9, 1992.
2) Mouiel J., Katkhouda N., White S., Dumas R., “Endolaparoscopic palliation of pancreatic cancer.” Surg Laparosc Endosc, 2: 241-3, 1992.
3) Huibregtse K., Katon R.M., Coene P.P., Tytgat G.N.J., “Endoscopic palliative treatment in pancreatic cancer”. Gastrointest Endosc, 32: 334-8, 1986.
4) Dornier L, Estour E “Gastro-enterostomie laparoscopique par anse omega: conseils techniques a propos de quelques indications”. Le Journal de Coelio-Chirurgie 18: 60 - 65, 1996.
5) Cuschieri A., “Laparoscopy for pancreatic cancer: does it benefit the patient?” Eur J Surg Oncol, 14: 41-4, 1988.
6) Warshaw A.L., Zhou-yun-Gu, Wittenberg J., Waltmann A. C., “Preoperative staging and assessment of resectability of pancreatic cancer”. Arch Surg, 125: 233-7, 1990.
7) Cuesta M. A., Meijer S., Paul M. A., Sikkenk A. C., Sibinga Mulder L., “Laparoscopic ultrasonography: preoperative assessment of hepatic and pancreatic tumours”. Acta Endoscopica 1991.

8) Wilson R. G., Varma J. S., "Laparoscopic gastro-enterostomy for malignant duodenal obstruction". Br J Surg, 79: 1348, 1992.
9) Park JO, Chung HC, Cho JY and coll "Retrospective comparison of infusional 5-fluorouracil, doxorubicin, and mitomycin-C combination chemotherapy versus palliative therapy in treatment of advanced gastric cancer" Am J Clin Oncol 20 (5): 484 - 489,1997.
10) Dippold W, Bernhard H, Meyer zum Buschenfelde KH "Chemotherapy in advanced pancreatic cancer" Int J Pancreatol 21 (1): 39 - 41, 1997.
11) Croce E, Olmi S, Azzola M, Russo R, Golia M " Laparoscopic assisted gastro-enterostomy (G.E.A.): when and why". Europ J Coeliosurg, 2: 5 - 10, 1997.
12) Asencio F, Aguilò J, Salvador JL et coll "Videolaparoscopic staging of gastric cancer " Surg Endosc 11: 1153 - 1158, 1997.
13) Fernandez del Castillo C, Rattner DW, Warshaw AL "Further experience with laparoscopy and peritoneal cytology in the staging of pancreatic cancer". Br J Surg 82 (8): 1127 - 1129, 1995.
14) O' Brien MG, Fitzgerald EF et all. "A prospective comparison of laparoscopy and imaging in the staging of esophagogastric cancer before surgery". Am J Gastroent 90: 2191, 1995
15) Burke EC, Karpeh MS, Conlon KC, Brennan MF"Laparoscopy in the management of gastric adenocarcinoma" Ann Surg. 225 (3): 262 - 267. 1997
16) Kockerling F, Reymond MA "What are the optimal methods for prelaparotomy staging of patients with gastrointestinal or other intrabdominal cancers?" Laparoscopy alone. V Congress of Endoscopic Surgery, 391, 1994.
17) Fernandez del Castillo CL, Warshaw AL "Laparoscopic staging and peritoneal cytology" Surg Oncol Clin N Am 7 (1): 135-142, 1998.
18) Croce E, Azzola M, Russo R, Golia M, Olmi S, "Trattamento palliativo endo-laparoscopico delle neoplasie non resecabili della testa del pancreas". Chirurgia 1996; 9: 376 - 378.
19) Brune IB, Feussner H, Neuhaus H, Classen M, Siewert JR "Laparoscopic gastrojejunostomy and endoscopic biliary stent placement for palliation of incurable gastric outlet obstruction with cholestasis" Surg Endosc 11 (8): 834 - 837, 1997
20) Hallisey M, Allum W, Roginnski C, Fielding J "Palliative surgery for gastric canmcer" Cancer 62: 440-444, 1988
21) Lo NN, Kee SG, Nambiar R "Palliative gastrojejunostomy for advanced carcinoma of the stomach" Ann Acad Med Singapore 20 (3): 356 - 358), 1991
22) Van Wagensveld BA, Coene PP, Van Gulik TM, Rauws EA, Obertop H, Gouma DJ "Outcome of palliative biliary and gastric bypass surgery for pancreatic head carcinoma in 126 patients" Br J Surg 84 (10): 1402 - 1406, 1997

La chirurgia mini-invasiva del colon retto
1) Williams M. S., Dixon M. F., Johnston D. "Reappraisal of the 5 cm rule of distal excision for carcinoma of the rectum : study of distal intramural spread and of patient survival". Br J Surg 1983, 150-154.
2) Hojo K, Sawada T, Moriya J "An analysis of survival and voiding, sexual function after wide iliopelvic limphadenectomy in patients with carcinoma of the rectum, compared with conventional lymphadenectomy". Dic Col Rectum 1989; 32: 128.
3) Champault G, Barrat C, Catheline J M, Rizk N, Buonos P, "Colectomies par laparoscopie". J Chir 1996, 133, 6 : 247-261.
4) Hughes E S R, Mc Dermott F T, Polglase A L, Jhonson M B, " Tumor recurrence in the abdominal wall scar tissue after large bowel cancer surgery". Dis Colon Rectum 1983, 26: 571-572.
5) Cadiere G B, Leroy J, Drouard T, Boulez J, Passon-Szerzna N, "Colectomie gauche pour cancer par voie laparoscopique". J Coelio-Chir 1994; 12: 17-22.
6) Jacquet P, Averbach M, Arvil D, Sugarbaker P, "Cancer recurrence following laparoscopic colectomy". Dis Colon Rectum 1995; 38: 1110-1114.
7) Hubens G, Pauwels M, Hubens A, Vermeulen P, Van Marck E, Eyskens E, "The influence of a pneumoperitoneum on the peritoneal implantation of free intraperitoneal coln cancer cells". Surg Endosc 1996; 10: 809-812.
8) Blumberg N, Agrawal M M, Chuang C, "Relation between recurrence of cancer of the colon and blood transfusion" BMJ 1985; 290: 1037-9.
9) Bessler M, Whelan R L, Halverson A "Is immune function better preserved after laparoscopic versus open colon resection?" Surg Endosc 1994; 8: 881-883.

Toracoscopia Diagnostica o di Staging
1) Krasna MJ Advances in staging of esophageal carcinoma. Chest 113 (1 suppl): 107S-111S 1998
2) Luketich JD, Schauer P, et al. Minimally invasive surgical staging is superior to emdoscopic ultrasound in detecting lymph node metastases in esophageal cancer. J Thorac Cardiovasc Surg 114: 817-821 1997
3) Rusch VW, Bains MS, et al. Contribution of videothorachoscopy to the management of the cancer patient. Ann Surg Oncol 1: 94-98 1994
4) Roviaro G, Varoli F, et al. Videothoracoscopic staging and treatment of lung cancer. Ann Thorac Surg 59: 971-974 1995
5) Colt HG Thoracoscopy. A prospective study of safety and outcome. Chest 108: 324-329 1995
6) Santanbrogio L, Nosotti M, et al. Videothoracoscopy versus thoracotomy for the diagnosis of the indeterminate solitary pulmunary nodule. Ann Thorac Surg 59: 868-870 1995
7) Boutin C, Schlesser M, et al. Malignant mesothelioma. Diagnosis and treatment. Rev Prat 47: 1333-1339 1997

8) Harris RJ, Kavuru MS, et al. The impact of thoracoscopy on the management of pleural disease. Chest 107: 845-852 1995
9) Canto A, Guijarro R, et al. Videothoracoscopy in the diagnosis and treatment of malignant pleural mesothelioma with associated pleural effusions. Thorac Cardiovasc Surg 45(1):16-19 1997
10) Walker WS, Pugh GC, et al. Continued experience with thoracoscopic major pulmunary resection. Int. Surg 81(3): 255-258 1996

Chirurgia laparoscopica del surrene

1) Gagner M, Pomp A, et al. Laparoscopic adrenalectomy: lesson learned from 100 consecutive procedures. Ann Surg 226: 238-246 1997
2) Hansen P, Bax T, Swanstrom L. Laparoscopic adrenalectomy: history, indication, and current techniques for a minimally invasive approach to adrenal pathology. Endoscopy 29: 309-314 1997
3) Gagner M, Breton G, et al. Is laparoscopic adrenalectomy indicated for phoechromocytomas? Surgery 120: 1076-1079 1996
4) Linos DA, Stylopoulos N, et al. Anterior, posterior or laparoscopic approach for the management of adrenal diseases ? Am J Surg 173: 120-125 1997
5) Fernandez-Cruz L, Saenz A, et al. Tecnichal aspects of adrenalectomy via operative laparoscopy. Surg Endosc 8: 1348-1351 1994
6) Marescaux J, Mutter D, Wheeler M. Laparoscopic right and left adrenalectomies:surgical procedures. Surg Endosc 10: 912-915 1996

Indice

Editoriale.....» pag. 3
Introduzione..... » 5
Che cosa si può fare, che cosa si dovrebbe
fare in chirurgia laparoscopica..... » 5
Laparoscopia d'urgenza ..... » 5
Chirurgia laparoscopica di elezione ..... » 6
Laparascopia e chirurgia oncologica..... » 8

Lo strumentario
Strumentario ..... » 9
Ottiche..... » 9
Telecamere ..... » 10
Digivideo ..... » 10
Twinvideo ..... » 12
Trocar ..... » 12
Irrigatore / espiratore..... » 13
Strumenti di presa, dissezione e taglio ..... » 14
Strumenti per l'emostasi ..... » 15
Strumento per colangiografia ..... » 16
Apparecchio radiologico ..... » 17
Coledoscopio ..... » 17
Litotritore..... » 17
Strumento da legaturae sutura ..... » 18

La videolaparoappendicectomia: accesso laparoscopico e minilaparoscopico
Introduzione ..... » 21
Tecnica operatoria dell'appendicectomia laparoscopica ..... » 22
Preparazione del malato ..... » 22
Intervento ..... » 22
Tecnica operatoria dell'appendicectomia minilaparoscopica » 24
Intervento ..... » 24

Risultati ..... » 25
Discussione ..... » 26

Ernioalloplastica per via trans-addominale con protesi preperitoneale in polipropilene
Introduzione ..... » 27
Tecnica chirurgica..... » 27
Discussione ..... » 30
Conclusioni ..... » 31

Colecistectomia laparoscopica
Introduzione ..... » 32
Tecnica chirurgica..... » 34

Trattamento laparoscopico in un tempo della calcolosi colecisto coledocica
Introduzione ..... » 40
Tecnica chirurgica..... » 45
L'accesso transcistico ..... » 45
L'accesso trans-coledocotomico ..... » 48

Malattia da reflusso gastro-esofageo
Introduzione ..... » 52
Tecniche chirurgiche ..... » 53
Fundoplicatio secondo Rossetti-Hell..... » 54

Acalasia esofagea
Introduzione ..... » 58
Tecniche chirurgiche ..... » 58
Tecnica personale ..... » 59
Conclusioni ..... » 61

La malattia ulcerosa
Introduzione ..... » 62
Vagotomia secondo Hill-Baker ..... » 63

Tecnica chirurgica ..... » 63
Risultati ..... » 65
Discussione ..... » 66

Isterectomia laparoscopica
Introduzione ..... » 67
Preparazione della malata ..... » 68
Tecnica chirurgica ..... » 68
Discussione ..... » 70

Trattamento endo-laparoscopico delle neoplasie non resecabili della testa del pancreas e dello stomaco
Introduzione ..... » 72
Materiali e metodi ..... » 73
Tecnica operatoria ..... » 73
Posizionamento della protesi biliare ..... » 73
Gastro entero anatomia / videoassistita ..... » 74
Preparazione del malato ..... » 74
Intervento ..... » 74
Risultati ..... » 77
Discussione ..... » 77

La chirurgia mini-invasiva del colon retto
Introduzione ..... » 80
Valutazione preoperatoria ..... » 82
Tecnica chirurgica ..... » 82
Emicolectomia destra ..... » 83
Emicolectomia sinistra ..... » 85
Resezione retto sigmoidea anteriore ..... » 89
Amputazione del retto per via laparoscopica perineale ..... » 89
Conclusioni ..... » 91

Chirurgia laparoscopica dell'obesità
Trattamento chirurgico ..... » 93

Conclusioni ..... » 96

Chirurgia laparoscopica del surrene
Surrenalectomia destra ..... » 97
Surrnalectomia sinistra ..... » 98

Toracoscopia
Tecnica ..... » 101
Toracoscopia diagnostica di Staging ..... » 101
Tecnica laparoscopica - Versamenti pleurici ..... » 102
Tecnica toracoscopica Neoplasie degli organi endotoracici.... » 103

Vagotomia tronculare toracoscopica sinistra
Posizione del paziente e dell'equipe chirurgica..... » 105
Tecnica chirurgica ..... » 106
Discussione ..... » 108

Trattamento videotoracoscopico delle perforazioni esofagee
Introduzione ..... » 109
Diagnosi..... » 109
Tecnica chirurgica..... » 110
Posizione del paziente e della equipe chirurgica per l'accesso toracoscopico sinistro ..... » 110
Posizione del paziente e della equipe chirurgica per l'accesso toracoscopico destro ..... » 110
Tecnica chirurgica..... » 110
Trattamento chirurgico ricostruttivo..... » 111
Trattamento chirurgico conservativo ..... » 111
Trattamento chirurgico radicale..... » 112
Conclusioni ..... » 112
Bibliografia ..... » 113

Caleidoscopio

1. **Rassu S.:** ***Principi generali di endocrinologia.*** **Gennaio '83**
2. **Rassu S.:** ***L'ipotalamo endocrino.*** **Giugno '83**
3. **Rassu S.:** ***L'ipofisi.*** **Dicembre '83**
4. **Alagna., Masala A.:** ***La prolattina.*** **Aprile '84**
5. **Rassu S.:** ***Il pancreas endocrino.*** **Giugno '84**
6. **Fiorini I., Nardini A.:** ***Citomegalovirus, Herpes virus, Rubella virus (in gravidanza).*** **Luglio '84.**
7. **Rassu S.:** ***L'obesita'.*** **Settembre '84**
8. **Franceschetti F., Ferraretti A.P, Bolelli G.F., Bulletti C.:*****Aspetti morfofunzionali del - l'ovaio.*** **Novembre '84.**
9. **Kubasik N.P.:** ***Il dosaggio radioimmunologico (1).*** **Dicembre '84.**
10. **Kubasik N.P.:** ***Il dosaggio radioimmunologico (2) parte prima.*** **Gennaio'85.**
11. **Kubasik N.P.:** ***Il dosaggio radioimmunologico (2) parte seconda.*** **Febbraio '85.**
12. **Kubasik N.P.:** ***Il dosaggio radioimmunologico (3) parte prima.*** **Aprile '85.**
13. **Nacamulli D, Girelli M.E, Zanatta G.P, Busnardo B.:** ***Il TSH.*** **Giugno '85.**
14. **Facchinetti F. e Petraglia F.:** ***La β-endorfina plasmatica e liquorale.*** **Agosto '85.**
15. **Baccini C.:** ***Le droghe d'abuso (1).*** **Ottobre '85.**
16. **Kubasik N.P.:** ***Il dosaggio radioimmunologico (3) parte seconda.*** **Dicembre '85.**
17. **Nuti R.:** ***Fisiologia della vitamina D: Trattamento dell'osteoporosi post-menopausale.*** **Febbraio '86**
18. **Cavallaro E.:** ***Ipnosi: una introduzione psicofisiologica.*** **Marzo '86.**
19. **Fanetti G.:** ***AIDS: trasfusione di sangue emoderivati ed emocomponenti.*** **Maggio '86.**
20. **Fiorini I., Nardini A.:** ***Toxoplasmosi, immunologia e clinica.*** **Luglio '86.**
21. **Limone P.:** ***Il feocromocitoma.*** **Settembre '86.**
22. **Bulletti C., Filicori M., Bolelli G.F., Flamigni C.:** ***Il Testicolo. Aspetti morfo-funzionali e clinici*****. Novembre '86.**
23. **Bolcato A.:** ***Allergia.*** **Gennaio '87.**
24. **Kubasik N.P.:** ***Il dosaggio enzimoimmunologico e fluoroimmunologico.*** **Febbraio '87.**
25. **Carani C.:** ***Patologie sessuali endocrino-metaboliche.*** **Marzo '87.**
26. **Sanna M., Carcassi R., Rassu S.:** ***Le banche dati in medicina.*** **Maggio '87.**
27. **Bulletti C., Filicori M., Bolelli G.F., Jasonni V.M., Flamigni C.:** ***L'amenorrea.*** **Giugno '87.**
28. **Zilli A., Pagni E., Piazza M.:** ***Il paziente terminale.*** **Luglio '87.**
29. **Pisani E., Montanari E., Patelli E., Trinchieri A., Mandressi A.:** ***Patologie prostatiche.*** **Settembre '87.**
30. **Cingolani M.:** ***Manuale di ematologia e citologia ematologica.*** **Novembre '87.**

31. Kubasik N.P.: *Ibridomi ed anticorpi monoclonali.* Gennaio '88.
32. Andreoli C., Costa A., Di Maggio C.: *Diagnostica del carcinoma mammario.* Febbraio '88.
33. Jannini E.A., Moretti C., Fabbri A., Gnessi L., Isidori A.:*Neuroendocrinologia dello stress.* Marzo '88.
34. Guastella G., Cefalù E., Carmina M.: *La fecondazione in vitro.* Maggio '88.
35. Runello F., Garofalo M.R., Sicurella C., Filetti S., Vigneri R.: *Il gozzo nodulare.* Giugno '88.
36. Baccini C.: *Le droghe d'abuso (2).* Luglio '88.
37. Piantino P., Pecchio F.: *Markers tumorali in gastroenterologia.* Novembre '88.
38. Biddau P.F., Fiori G.M., Murgia G.: *Le leucemie acute infantili.* Gennaio '89.
39. Sommariva D., Branchi A.: *Le dislipidemie.* Febbraio '89.
40. Butturini U., Butturini A.: *Aspetti medici delle radiazioni.* Marzo '89.
41. Cafiero F., Gipponi M., Paganuzzi M.: *Diagnostica delle neoplasie colo-rettali.* Aprile '89.
42. Palleschi G.: *Biosensori in Medicina.* Maggio '89.
43. Franciotta D.M., Melzi D'Eril G.V. e Martino G.V.: *HTLV-I.* Giugno '89.
44. Fanetti G.: *Emostasi: fisiopatologia e diagnostica.* Luglio '89.
45. Contu L., Arras M..: *Le popolazioni e le sottopopolazioni linfocitarie.* Settembre '89.
46. Santini G.F., De Paoli P., Basaglia G.: *Immunologia dell'occhio.* Ottobre '89.
47. Gargani G., Signorini L.F., Mandler F., Genchi C., Rigoli E., Faggi E. : *Infezioni oppor - tunistiche in corso di AIDS.* Gennaio '90.
48. Banfi G., Casari E., Murone M., Bonini P.: *La coriogonadotropina umana.* Febbraio '90.
49. Pozzilli P., Buzzetti R., Procaccini E., Signore E.: *L'immunologia del diabete mellito*. Marzo '90.
50. Cappi F.: *La trasfusione di sangue: terapia a rischio*. Aprile '90.
51. Tortoli E., Simonetti M.T.: *I micobatteri*. Maggio '90.
52. Montecucco C.M., Caporali R., De Gennaro F.: *Anticorpi antinucleo*. Giugno '90.
53. Manni C., Magalini S.I. e Proietti R.: *Le macchine in terapia intensiva.* Luglio '90.
54. Goracci E., Goracci G.: *Gli allergo-acari.* Agosto '90.
55. Rizzetto M.: *L'epatite non A non B (tipo C).* Settembre '90.
56. Filice G., Orsolini P., Soldini L., Razzini E. e Gulminetti R.: *Infezione da HIV-1: patogenesi ed allestimento di modelli animali*. Ottobre '90.
57. La Vecchia C. *Epidemiologia e prevenzione del cancro (I).* Gennaio '91.
58. La Vecchia C. *Epidemiologia e prevenzione del cancro (II).* Febbraio '91.
59. Santini G.F., De Paoli P., Mucignat G., e Basaglia G., Gennari D.: *Le molecole dell'adesività nelle cellule immunocompetenti.* Marzo '91.
60. Bedarida G., Lizioli A.: *La neopterina nella pratica clinica.* Aprile '91.
61. Romano L.: *Valutazione dei kit immunochimici.* Maggio '91.
62. Dondero F. e Lenzi A.: *L'infertilità immunologica*. Giugno '91.
63. Bologna M. Biordi L. Martinotti S.: *Gli Oncogèni*. Luglio '91.
64. Filice G., Orsolini P., Soldini L., Gulminetti R., Razzini E., Zambelli A. e Scevola D.: *In - fezione-malattia da HIV in Africa*. Agosto '91.
65. Signore A., Chianelli M., Fiore V., Pozzilli P., Andreani D.: *L'immunoscintigrafia nella diagnosi delle endocrinopatie autoimmuni.* Settembre '91.
66. Gentilomi G.A.: *Sonde genetiche in microbiologia*. Ottobre '91.
67. Santini G.F. , Fornasiero S., Mucignat G., Besaglia G., Tarabini-Castellani G. L., Pascoli L.: *Le sonde di DNA e la virulenza batterica.* Gennaio '92.
68. Zilli A., Biondi T.: *Il piede diabetico.* Febbraio '92.
69. Rizzetto M.: *L'epatite Delta.* Marzo '92.

70. Bracco G., Dotti G., Pagliardini S., Fiorucci G.C.: ***Gli screening neonatali.*** **Aprile '92.**
71. Tavani A., La Vecchia C.: ***Epidemiologia delle patologie cardio e cerebrovascolari.*** **Luglio '92.**
72. Cordido F., Peñalva A., De la Cruz L. F., Casanueva F. F., Dieguez C.: ***L'ormone della crescita.*** **Agosto '92.**
73. Contu L., Arras M.: ***Molecole di membrana e funzione immunologica (I).*** **Settembre '92.**
74. Ferrara S.: ***Manuale di laboratorio I.*** **Ottobre '92.**
75. Gori S.: ***Diagnosi di laboratorio dei patogeni opportunisti.*** **Novembre '92.**
76. Ferrara S.: ***Manuale di laboratorio II.*** **Gennaio '93.**
77. Pinna G., Veglio F., Melchio R.: ***Ipertensione Arteriosa.*** **Febbraio '93.**
78. Alberti M., Fiori G.M., Biddau P.: ***I linfomi non Hodgkin.*** **Marzo '93.**
79. Arras M., Contu L.: ***Molecole di membrana e funzione immunologica (II).*** **Aprile '93.**
80. Amin R.M., Wells K.H., Poiesz B.J.: ***Terapia antiretrovirale.*** **Maggio '93.**
81. Rizzetto M.: ***L'epatite C.*** **Settembre '93.**
82. Andreoni S.: ***Diagnostica di laboratorio delle infezioni da lieviti.*** **Ottobre '93.**
83. Tarolo G.L., Bestetti A., Maioli C., Giovanella L.C., Castellani M.: ***Diagnostica con radio - nuclidi del Morbo di Graves-Basedow.*** **Novembre '93.**
84. Pinzani P., Messeri G., Pazzagli M.: ***Chemiluminescenza.*** **Dicembre '93.**
85. Hernandez L.R., Osorio A.V.: ***Applicazioni degli esami immunologici.*** **Gennaio 94.**
86. Arras M., Contu L.: ***Molecole di Membrana e funzione immunologica. Parte terza: I lnfociti B.*** **Febbraio '94.**
87. Rossetti R.: ***Gli streptoccocchi beta emolitici di gruppo B (SGB).*** **Marzo '94.**
88. Rosa F., Lanfranco E., Balleari E., Massa G., Ghio R.: ***Marcatori biochimici del rimodel - lamento osseo.*** **Aprile '94.**
89. Fanetti G.: ***Il sistema ABO: dalla sierologia alla genetica molecolare.*** **Settembre '94.**
90. Buzzetti R., Cavallo M.G., Giovannini C.: ***Citochine ed ormoni: Interazioni tra sistema endocrino e sistema immunitario.*** **Ottobre '94.**
91. Negrini R., Ghielmi S., Savio A., Vaira D., Miglioli M.: ***Helicobacter pylori.*** **Novembre '94.**
92. Parazzini F.: ***L'epidemiologia della patologia ostetrica.*** **Febbraio '95.**
93. Proietti A., Lanzafame P.: ***Il virus di Epstein-Barr.*** **Marzo '95.**
94. Mazzarella G., Calabrese C., Mezzogiorno A., Peluso G.F., Micheli P, Romano L.: ***Im - munoflogosi nell'asma bronchiale.*** **Maggio '95.**
95. Manduchi I.: ***Steroidi.*** **Giugno '95.**
96. Magalini S.I., Macaluso S., Sandroni C., Addario C.: ***Sindromi tossiche sostenute da prin - cipi di origine vegetale.*** **Luglio '95.**
97. Marin M.G., Bresciani S., Mazza C., Albertini A., Cariani E.: ***Le biotecnologie nella diagnosi delle infezioni da retrovirus umani.*** **Ottobre '95.**
98. La Vecchia C., D'Avanzo B., Parazzini F., Valsecchi M.G.: ***Metodologia epidemiologica e sperimentazione clinica.*** **Dicembre '95.**
99. Zilli A., Biondi T., Conte M.: ***Diabete mellito e disfunzioni conoscitive.*** **Gennaio '96.**
100. Zazzeroni F., Muzi P., Bologna M.: ***Il gene oncosoppressore p53: un guardiano del genoma.*** **Marzo '96.**
101. Cogato I. Montanari E.: ***La Sclerosi Multipla.*** **Aprile '96.**
102. Carosi G., Li Vigni R., Bergamasco A., Caligaris S., Casari S., Matteelli A., Tebaldi A.: ***Malattie a trasmissione sessuale.*** **Maggio '96.**
103. Fiori G. M., Alberti M., Murtas M. G., Casula L., Biddau P.: ***Il linfoma di Hodgkin.*** **Giugno '96.**
104. Marcante R., Dalla Via L.: ***Il virus respiratorio sinciziale.*** **Luglio '96.**

105. Giovanella L., Ceriani L., Roncari G.: ***Immunodosaggio dell'antigene polipeptidico tis - sutale specifico (TPS) in oncologia clinica: metodologie applicative.*** **Ottobre '96.**
106. Aiello V., Palazzi P., Calzolari E.: ***Tecniche per la visualizzazione degli scambi cromatici (SCE): significato biologico e sperimentale*****. Novembre '96.**
107. Morganti R.: ***Diagnostica molecolare rapida delle infezioni virali.*** **Dicembre '96.**
108. Andreoni S.: ***Patogenicità di Candida albicans e di altri lieviti*****. Gennaio '97.**
109. Salemi A., Zoni R.: ***Il controllo di gestione nel laboratorio di analisi.*** **Febbraio '97.**
110. Meisner M.: ***Procalcitonina*****. Marzo '97.**
111. Carosi A., Li Vigni R., Bergamasco A.: ***Malattie a trasmissione sessuale (2)*****. Aprile '97.**
112. Palleschi G. Moscone D., Compagnone D.: ***Biosensori elettrochimici in Biomedicina.*** **Maggio '97.**
113. Valtriani C., Hurle C.: ***Citofluorimetria a flusso*****. Giugno '97.**
114. Ruggenini Moiraghi A., Gerbi V., Ceccanti M., Barcucci P.: ***Alcol e problemi correlati*****. Settembre '97.**
115. Piccinelli M.: ***Depressione Maggiore Unipolare*****. Ottobre '97.**
116. Pepe M., Di Gregorio A.: ***Le Tiroiditi*****. Novembre '97.**
117. Cairo G.: ***La Ferritina*****. Dicembre '97.**
118. Bartoli E.: ***Le glomerulonefriti acute.*** **Gennaio '98.**
119. Bufi C., Tracanna M.: ***Computerizzazione della gara di Laboratorio*****. Febbraio '98.**
120. National Academy of Clinical Biochemistry: ***Il supporto del laboratorio per la diagnosi ed il monitoraggio delle malattie della tiroide.*** **Marzo '98.**
121. Fava G., Rafanelli C., Savron G.: ***L'ansia*****. Aprile '98.**
122. Cinco M.: ***La Borreliosi di Lyme*****. Maggio '98.**
123. Giudice G.C.: ***Agopuntura Cinese*****. Giugno '98.**
124. Baccini C.: ***Allucinogeni e nuove droghe (1)*****. Luglio '98.**
125. Rossi R.E., Monasterolo G.: ***Basofili*****. Settembre '98.**
126. Arcari R., Grosso N., Lezo A., Boscolo D., Cavallo Perin P.: ***Eziopatogenesi del diabete mellito di tipo 1*****. Novembre '98.**
127. Baccini C.: ***Allucinogeni e nuove droghe (1I)*****. Dicembre '98.**
128. Muzi P., Bologna M.: ***Tecniche di immunoistochimica*****. Gennaio '99.**
129. Morganti R., Pistello M., Vatteroni M.L.: ***Monitoraggio dell'efficacia dei farmaci antivirali*****. Febbraio '99.**
130. Castello G., Silvestri I.:***Il linfocita quale dosimetro biologico*****. Marzo '99.**
131. AielloV., Caselli M., Chiamenti C.M.: ***Tumorigenesi gastrica Helicobacter pylori - correlata.*** **Aprile '99.**
132. Messina B., Tirri G., Fraioli A., Grassi M., De Bernardi Di Valserra M.: ***Medicina Termale e Malattie Reumatiche.*** **Maggio '99.**
133. Rossi R.E., Monasterolo G.: ***Eosinofili.*** **Giugno '99.**
134. Fusco A., Somma M.C.: ***NSE (Enolasi Neurono-Specifica)*****. Luglio '99.**
135. Chieffi O., Bonfirraro G., Fimiani R.: ***La menopausa*****. Settembre '99.**
136. Giglio G., Aprea E., Romano A.: ***Il Sistema Qualità nel Laboratorio di Analisi.*** **Ottobre '99.**
137. Crotti D., Luzzi I., Piersimoni C.: ***Infezioni intestinali da Campylobacter e microrganismi correlati.*** **Novembre '99.**
138. Giovanella L.: ***Tumori Neuroendocrini: Diagnosi e fisiopatologia clinica*****. Dicembre '99.**
139. Paladino M., Cerizza Tosoni T.: ***Umanizzazione dei Servizi Sanitari: il Case Management*****. Gennaio 2000.**

140. La Vecchia C.: ***Come evitare la malattia*****. Febbraio 2000.**
141. Rossi R.E., Monasterolo G.: ***Cellule dendritiche*****. Marzo 2000.**
142. Dammacco F.: ***Il trattamento integrato del Diabete tipo 1 nel bambino e adolescente (I)*****. Aprile 2000.**
143. Dammacco F.: ***Il trattamento integrato del Diabete tipo 1 nel bambino e adolescente (II)*****. Maggio 2000.**
144. Croce E., Olmi S.: Videolaparoscopia. Giugno 2000.

Caleidoscopio
Rivista mensile di Medicina
anno 18, numero 144

Direttore Responsabile
Sergio Rassu
Via Pietro Nenni, 6
07100 Sassari
Tel.-Fax 079 270464
Tel. mobile 0338 2202502
E-mail: sergio.rassu@medicalsystems.it
sergiorassu@libero.it

Responsabile Ufficio Acquisti
Giusi Cunietti

EDITORE

Consulenti di Redazione
Giancarlo Mazzocchi ed
Angelo Maggio

Segretaria di Direzione
Letizia Cuccuru

Servizio Abbonamenti
Fina Grandeppieno
Flavio Damarciasi

Via Rio Torbido, 40
16165 Genova (Italy)
Tel. (010) 83401 Numero Verde 800 801005 (senza prefisso);
Telefax (010) 803498- 809070.
Internet URL:http://medicalsystems.editoria.com e http://www.medicalsystems.it
La Medical Systems pubblica anche le seguenti riviste: Journal of Clinical Ligand Assay, Guida Pratica Immulite®, Caleidoscopio, Kaleidoscope, Caleidoscopio letterario, Pandora, Journal of Preventive Medicine and Hygiene, Tribuna Biologica e Medica.

Stampa
Tipolitografia ATA
16143 Genova - Via G. Torti, 32 c.r.
Tel. (010) 513120 - Fax (010) 503320

Registrazione Tribunale di Genova n. 34 del 31/7/1996
Iscrizione al Registro Nazionale della Stampa n° 2661 del 2 Settembre 1989

Finito di stampare: Giugno 2000
Sped. in Abb. Post. 45%

Pubblicazione protetta a norma di legge dall'Ufficio proprietà letteraria, artistica e scientifica della Presidenza del Consiglio dei Ministri, dedicata all'aggiornamento professionale continuo e riservata ai medici.

Caleidoscopio viene anche letto e rilanciato da:
"L'ECO DELLA STAMPA"
Via Compagnoni, 28 - Milano