www.medicalsystems.it

ISSN 0394 3291

Caleidoscopio Italiano

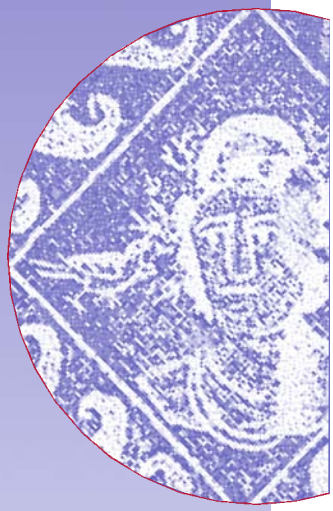

Paolo Fazii

Dermatofiti e dermatofitosi

Direttore Responsabile
Sergio Rassu

153

... il futuro ha il cuore antico MEDICAL SYSTEMS SpA

Sped. in A. P. 45% - art.2 comma 20/b legge 662/96 - n° 153 -Dicembre 2001 - Direttore responsabile: Sergio Rassu - Editore: Medical Systems S.p.A. Genova - Contiene I.P. - Stampa: Tipolitografia Nuova ATA Genova

Caleidoscopio
Italiano

Paolo Fazii

Servizio di Laboratorio Analisi Chimico-cliniche e Microbiolo1gica, P.O. "Spirito Santo" - Ausl di Pescara Pescara

Dermatofiti e dermatofitosi

Direttore Responsabile
Sergio Rassu

153

... il futuro ha il cuore antico

MEDICAL SYSTEMS SpA

ISTRUZIONI PER GLI AUTORI

Informazioni generali. *Caleidoscopio* pubblica lavori di carattere monografico a scopo didattico su temi di Medicina. La rivista segue i requisiti consigliati dall'*International Committee of Medical Journal Editors*. Gli Autori vengono invitati dal Direttore Responsabile. La rivista pubblica anche monografie libere, proposte direttamente dagli Autori, redatte secondo le regole della Collana.

Testo. La monografia deve essere articolata in paragrafi snelli, di rapida consultazione, completi e chiari. I contenuti riportati devono essere stati sufficientemente confermati. E' opportuno evitare di riportare proprie opinioni dando un quadro limitato delle problematiche. La lunghezza del testo può variare dalle 60 alle 70 cartelle dattiloscritte. Si prega di dattilografare su una sola facciata del foglio formato A4 con margini di almeno 25 mm. Usare dovunque doppi spazi e numerare consecutivamente. Ogni sezione dovrebbe iniziare con una nuova pagina.

Frontespizio. Deve riportare il nome e cognome dell'Autore(i) -non più di cinque- il titolo del volume, conciso ma informativo, la Clinica o Istituto cui dovrebbe essere attribuito il lavoro, l'indirizzo, il nome e l'indirizzo dell'Autore (compreso telefono, fax ed indirizzo di E-mail) responsabile della corrispondenza.

Bibliografia. Deve essere scritta su fogli a parte secondo ordine alfabetico seguendo le abbreviazioni per le Riviste dell'Index Medicus e lo stile illustrato negli esempi:

1) Björklund B., Björklund V.: Proliferation marker concept with TPS as a model. A preliminary report. J. Nucl. Med. Allied. Sci 1990 Oct-Dec, VOL: 34 (4 Suppl), P: 203.

2 Jeffcoate S.L. e Hutchinson J.S.M. (Eds): The Endocrine Hypothalamus. London. Academic Press, 1978.

Le citazioni bibliografiche vanno individuate nel testo, nelle tabelle e nelle legende con numeri arabi tra parentesi. La Redazione è collegata on-line con le più importanti Banche Dati (Medline, Cancerlit, AIDS etc) e fornisce ogni eventuale assistenza agli Autori.

Tabelle e figure. Si consiglia una ricca documentazione iconografica (in bianco e nero eccetto casi particolare da concordare). Figure e tabelle devono essere numerate consecutivamente (secondo l'ordine di citazione nel testo) e separatamente; sul retro delle figure deve essere indicato l'orientamento, il nome dell'Autore ed il numero. Le figure realizzate professionalmente; è inaccettabile la riproduzione di caratteri scritti a mano libera. Lettere, numeri e simboli dovrebbero essere chiari ovunque e di dimensioni tali che, se ridotti, risultino ancora leggibili. Le fotografie devono essere stampe lucide, di buona qualità. Gli Autori sono responsabili di quanto riportato nel lavoro e dell'autorizzazione alla pubblicazione di figure o altro. Titoli e spiegazioni dettagliate appartengono alle legende, non alle figure stesse.

Su fogli a parte devono essere riportate le legende per le figure e le tabelle.

Unità di misura. Per le unità di misura utilizzare il sistema metrico decimale o loro multipli e nei termini dell'International system of units (SI).

Abbreviazioni. Utilizzare solo abbreviazioni standard. Il termine completo dovrebbe precedere nel testo la sua abbreviazione, a meno che non sia un'unità di misura standard.

Presentazione della monografia. Riporre le fotografie in busta separata, una copia del testo e dei grafici archiviati su un dischetto da 3.5 pollici preferibilmente Macintosh.

Il dattiloscritto originale, le figure, le tabelle, il dischetto, posti in busta di carta pesante, devono essere spedite al Direttore Responsabile con lettera di accompagnamento. L'autore dovrebbe conservare una copia a proprio uso. Dopo la valutazione espressa dal Direttore Responsabile, la decisione sulla eventuale accettazione del lavoro sarà tempestivamente comunicata all'Autore. Il Direttore responsabile deciderà sul tempo della pubblicazione e conserverà il diritto usuale di modificare lo stile del contributo; più importanti modifiche verranno eventualmente fatte in accordo con l'Autore. I manoscritti e le fotografie se non pubblicati non si restituiscono.

L'Autore riceverà le bozze di stampa per la correzione e sarà Sua cura restituirle al Direttore Responsabile entro cinque giorni, dopo averne fatto fotocopia. Le spese di stampa, ristampa e distribuzione sono a totale carico della Medical Systems che provvederà a spedire all'Autore cinquanta copie della monografia. Inoltre l'Autore avrà l'opportunità di presentare la monografia nella propria città o in altra sede nel corso di una serata speciale.

L'Autore della monografia cede tutti i pieni ed esclusivi diritti sulla Sua opera, così come previsti dagli artt. 12 e segg. capo III sez. I L. 22/4/1941 N. 633, alla Rivista *Caleidoscopio* rinunciando agli stessi diritti d'autore (ed acconsentendone il trasferimento ex art. 132 L. 633/41).

Tutta la corrispondenza deve essere indirizzata al Direttore Responsabile al seguente indirizzo:

Dott. Sergio Rassu
Via Pietro Nenni, 6
07100 Sassari

Editoriale

Questa monografia dedicata ai dermatofiti ed alle dermatofitosi illustra un problema che è ancora di difficile diagnosi e trattamento e mentre si attendono nuove ed innovative metodologie diagnostiche i nuovi farmaci disponibili risultano essere più promettenti.

Le dermatofitosi sono una patologia in continua ed allarmante crescita come numero e come causa di morbidità. Sebbene molti sottolineino l'importanza di questa patologia in particolari gruppi della popolazione come i soggetti anziani e quelli immunocompromessi (sia quelli affetti da AIDS che quelli sottoposti a chemioterapia) altri stimano che la forma più diffusa, la *tinea pedis* possa arrivare ad interessare anche il 70% della popolazione adulta. Inoltre, se andiamo a vedere in un'altra fascia della popolazione, gli adolescenti, troviamo che le dermatofitosi sono frequenti anche tra i giovani e sono seconde solo all'acne nel creare problemi anche psicologici. Infatti benchè si tratti di condizioni non mortali e richiedano un trattamento ben diverso dalle infezioni fungine sistemiche, le infezioni superficiali sono spesso causa di angoscia, peggiorano la qualità della vita, possono essere trasmesse ad altri individui e diventare invasive.

All'inizio di questo nuovo millennio, si può affermare che le infezioni fungine emergenti continueranno a svilupparsi in situazioni ambientali che possiamo considerare favorevoli e con una popolazione di soggetti immunocompromessi in crescita. Sicuramente una corretta educazione del paziente, una corretta aspettativa dei risultati, un piano terapeutico e un follow up corretti, insieme a precise misure di prevenzione, miglioreranno la soddisfazione del malato e la frequenza di cure definitive.

Il dottor Paolo Fazii, che ha portato a termine questo ponderoso lavoro, che possiamo considerare un "Trattato" completo, dedicato ai dermatofiti ed alle dermatofitosi, ha conseguito la laurea in "Medicina e Chirurgia" e la specializzazione in "Dermatologia e Venereologia" presso l'Università Cattolica del Sacro Cuore in Roma. Quindi la specializzazione in "Igiene e Medicina Preventiva con indirizzo di Laboratorio" e quella in "Patologia Clinica" presso la Facoltà di Medicina e Chirurgia dell'Università "G. d'Annunzio" in Chieti.

Dopo molteplici esperienze in diversi ambiti professionali (Sanità Militare, Divisione di Geriatria presso il P.O. di Città Sant'Angelo della USL di Pescara,

Divisione di Ematologia e Servizio di Laboratorio Analisi presso il P.O. "Spirito Santo" di Pescara) ricopre attualmente le funzioni di dirigente medico di I livello presso il Servizio di Laboratorio di Analisi Chimico-cliniche e Microbiologia del P.O. "Spirito Santo" di Pescara dove è responsabile del settore di Batteriologia, Micologia e Parassitologia.

Il dottor Fazii è docente di "Micologia e Parassitologia" presso le Scuole di Specializzazione in "Malattie Infettive" e in "Patologia Clinica" della Facoltà di Medicina e Chirurgia dell'Università "G. d'Annunzio" in Chieti e di Microbiologia Clinica presso il D.U. di "Tecnico Sanitario di Laboratorio Biomedico" della Facoltà di Medicina e Chirurgia dell'Università "G. d'Annunzio" in Chieti.

E' stato anche docente in alcuni corsi nazionali di parassitologia e di micologia organizzati dall'AMCLI ed è delegato per la "Sezione Regione Abruzzo-Molise" dell'Associazione Microbiologi Clinici Italiani (AMCLI).

Componente del "Comitato di Studio per la Micologia" dell'AMCLI (AMCLI-CoSM), fa anche parte del "Gruppo Italiano per lo Studio della Malattia di Lyme" (GISML). Socio di numerose società scientifiche, ha organizzato numerosi convegni di carattere medico-scientifico ed è stato relatore e moderatore in numerosi convegni oltre ad aver prodotto numerose pubblicazioni su riviste italiane e internazionali.

Sergio Rassu

Introduzione

I dermatofiti sono un gruppo di funghi cheratinofili, cioè in grado di parassitare i tessuti cheratinizzati: lo strato corneo dell'epidermide e gli annessi cutanei (capelli, peli e unghie nell'uomo, penne, piume, peli, zoccoli ecc., negli animali). L'infezione da essi provocata viene chiamata dermatofitosi o dermatofizia e può interessare sia l'uomo che alcuni altri animali, essenzialmente mammiferi ed uccelli. Per definizione, sono da considerare dermatofitiche solo quelle specie che risultano patogene per gli animali e per l'uomo. Le altre specie fungine cheratinofile non patogene, non vengono quindi considerate come appartenenti al gruppo dei dermatofiti che, comprende tre generi anamorfi: *Epidermophyon*, *Microsporum* e *Trichophyton*. Per alcune specie anamorfe appartenenti ai generi *Microsporum* e *Trichophyton* si conoscono, poi, anche le corrispondenti "forme perfette" o teleomorfe che vengono incluse nel genere *Arthroderma*.

Le dermatofitosi vengono denominate internazionalmente con il termine latino *tinea* (=verme o larva di insetto), seguito dalla specificazione, sempre in lingua latina, del sito anatomico parassitato: ad esempio, la dermatofizia dell'unghia prende il nome di *tinea unguium*, la dermatofitosi della piega dell'inguine viene definita *tinea cruris*, l'infezione del cuoio capelluto e dei suoi annessi si denomina *tinea capitis*, e così via. In Italia, anche fra gli addetti ai lavori, queste dermatiti sono comunemente note come "tigne", mentre il termine popolano "tignoso", che precipuamente induca colui che è affetto da tigna, è carico di numerosi significati negativi (= fastidioso, puntiglioso, stizzoso ed ancora meschino, miserabile, avaro, spilorcio) ad indicare il senso di fastidio, di sofferenza, di malessere e, in senso lato, la negatività che poteva provocare nell'immaginario collettivo una patologia un tempo molto frequente, non facilmente curabile e perciò di lunga durata.

Di solito, le dermatofitosi sono micosi superficiali non essendo in grado i dermatofiti di parassitare il derma e di diffondere negli organi interni. In condizioni immunologiche particolari, però, si possono osservare forme di dermatofitosi profonde. Più in generale, la gravità e l'estensione dell'infezione possono dipendere dalla virulenza del ceppo infettante, dalla carica microbica, da alcuni fattori legati all'ospite, dalla sede di penetrazione e da alcuni fattori ambientali.

Le dermatofitosi sono fra le micosi più frequenti in patologia umana; alcune forme, quali la *tinea pedis*, pare possano interessare percentuali molte elevate (con prevalenze vicine al 10%) di soggetti residenti nelle zone industrializzate del mondo. Nelle zone più povere del globo prevalgono solitamente altre forme cliniche, soprattutto sostenute dalle specie antropofile. Vi è anche

una diversità di presentazione clinica in relazione all'età, al sesso, alla professione e ad altri fattori, come vedremo successivamente in questa breve trattazione. Le dermatofitosi sono da sempre conosciute dall'uomo: alcune forme, come la, per certi versi temibile, *tinea capitis favosa*, erano talmente frequenti sino a qualche decennio orsono, che sono pervenute ai nostri giorni numerose testimonianze pittoriche di soggetti affetti da tale forma morbosa. Molti soggetti affetti da favo, soprattutto appartenenti alle classi sociali più povere, sono stati infatti raffigurati, in numerose opere pittoriche, anche da illustri artisti, specialmente da quelli vissuti nel '600 e nel '700. E' dall'osservazione e dallo studio dei casi di questa particolare forma di *tinea* che, di fatto, ha avuto inizio la storia moderna della micologia.

Nonostante i notevoli progressi che si sono avuti nelle scienze biomediche, a tutt'oggi queste dermatiti comportano problemi, talora insormontabili, di diagnosi clinica e microbiologica oltrechè talora anche di terapia. Ciò è dovuto, in parte, anche alla scarsa conoscenza del problema, confinato troppo spesso in ambiti molto specialistici.

Si tratta, infatti, di un gruppo di funghi che interessano, in medicina umana, essenzialmente i dermatologi ed i microbiologi. L'esistenza di forme con presentazione clinica particolare che possono simulare alcune collagenopatie o talune manifestazioni allergiche, molto più frequenti di quanto si possa immaginare, consiglierebbe però di promuoverne la conoscenza anche fra gli specialisti di altre discipline, onde evitare fenomeni di patomorfosi e di cronicizzazione. La notevole frequenza delle dermatofitosi, sia in ambiti rurali che in zone urbane, consiglierebbe anche un approccio conoscitivo diverso da parte dei medici di base, troppo spesso ignari del "problema dermatofitosi"; infatti, sebbene non comportino il rischio di morte per l'ammalato, le "tigne" sono sicuramente causa di fastidio, spesso notevole, e di preoccupazione, che potrebbero essere fugati da una diagnosi pronta e corretta, risultante di un'applicazione quantomeno "sufficiente" nello studio di quella meravigliosa scienza qual è la micologia.

Bisogna, infine, ricordare che le dermatofitosi sono patologie infettive di competenza anche del medico veterinario, potendo i dermatofiti provocare infezione, sia fra gli animali da reddito (bovini, equini, suini, gallinacei ecc.), che fra quelli d'affezione (cani, gatti, piccoli roditori ecc.). In ambedue i casi, la pronta individuazione della forma morbosa potrebbe evitare episodi, talora a carattere epidemico, di contagio fra gli umani che, per professione o per diletto, abbiano contatto con gli animali parassitati dalle specie dermatofitiche zoofile o talora da quelle geofile.

Cenni storici

Le dermatofitosi, come patologia cutanea nell'uomo, sono conosciute sin dai tempi degli antichi Greci che li avevano descritte oltre 2000 anni orsono; più recentemente, nel XVI secolo, anche gli Olandesi, nel loro peregrinare per i mari del mondo alla ricerca di nuove terre da conquistare, avevano descritto una forma molto particolare di *tinea corporis*, la *tinea imbricata*, dermatofitosi rinvenibile solo in alcune isole dell'Oceania ed in alcune aree del Nuovo Mondo.

Con lo studio scientifico dei dermatofiti prende l'avvio la micologia medica umana moderna, essendo stati essi i primi miceti ad essere considerati come possibile causa di patologia negli umani. Il loro studio è iniziato a metà circa del XIX secolo grazie all'interesse di alcuni Autori europei nei confronti del favo (17, 19), una forma di infezione sostenuta da un dermatofita, assai frequente all'epoca in Europa, che colpiva, anche con modalità di tipo epidemico, larghe fasce della popolazione. Questi studi furono condotti nel secondo quarto di secolo soprattutto in Germania ed in Francia.

Più in dettaglio, Robert Remak nel 1835 in Germania per primo osservò le caratteristiche strutture visibili microscopicamente nelle croste delle lesioni faviche. Egli però non descrisse quanto osservato, permettendo di farlo, due anni più tardi, a Xavier Hube. Nel 1839, ancora un Autore tedesco, Johannes Lukes Schoenlein riconobbe, come fungine, le strutture microscopiche osservate nelle lesioni faviche (16). Lo stesso Remak, nel 1841, dimostrò che l'agente biogeno presente nelle croste faviche era contagioso per l'uomo e riuscì a coltivarlo, denominandolo *Achorion schoenleinii* in onore di colui che, due anni prima, ne aveva intuito la natura fungina (14).

Quasi nello stesso periodo, in Francia, David Gruby tra il 1841 e il 1844, parallelamente a questi studi, peraltro a lui sconosciuti, descrisse l'agente etiologico del favo, stabilendone la natura infettiva (5, 6). Egli, inoltre, descrisse l'invasione pilare a tipo *ectothrix* denominando il suo agente causale *Microsporum audouinii* (7) ed anche l'invasione pilare a tipo *endothrix* denominando il suo agente etiologico *Herpes tonsurans* (8). Proprio grazie a questi importanti studi, David Gruby può essere considerato, a ragione, il reale fondatore della dermatomicologia (19).

Qualche decennio più tardi, un altro importante Autore francese, Raimond Sabouraud, compì fondamentali studi sui dermatofiti; i suoi lavori furono raccolti nel volume "Les Teignes" pubblicato nel 1910 a Parigi (15). Egli, in base a considerazioni cliniche, colturali e microscopiche, classificò i dermatofiti in 4 generi: *Achorion*, *Epidermophyton*, *Microsporum* e *Trichophyton*. Propose inoltre la radioterapia per il trattamento della *tinea capitis* e sviluppò

un terreno, utilizzabile anche per la coltura dei dermatofiti, che fu chiamato in suo onore Sabouraud agar (Sabouraud glucosio agar e Sabouraud destrosio agar); questo *medium*, benchè modificato, è ancor'oggi utilizzato e rappresenta il terreno di coltura di riferimento per molti gruppi di funghi.

Nel 1934 Chester Wilson Emmons del National Institute of Health di Bethesda, trasformò lo schema tassonomico proposto da Sabouraud eliminando il genere *Achorion* sulla base di principi di botanica (3).

Fra i micologi da segnalare per il contributo fornito al progresso della micologia nel XX secolo, ricordiamo: Maurice Langeron dell'Universitè de Paris, Rhoda Benham e Margarita Silva della Columbia University, Libero Ajello e Lucille K.Georg del CDC di Atlanta, Phyllis Margaret Stockdale dell'England Commonwealth Mycological Institute, e più recentemente Irene Weitzman del Columbia Presbyterian Medical Center di New York, Richard C. Summerbell dell'Ontario Ministry of Health di Toronto e R.J. Hay della London School of Hygiene and Tropical Medicine.

Non possiamo certo dimenticare, in questa breve rassegna, il contributo dato dai micologi italiani alla dermatomicologia.

Il fiorentino Aldo Castellani (1874-1971), ovunque famoso e onorato in diversi Stati per gli innumerevoli studi condotti su molteplici aspetti della Medicina Tropicale (e non solo!), è stato lo scopritore nel 1910 del dermatofita attualmente più diffuso nel mondo, il *Trichophyton rubrum* (2), ed inoltre il preparatore di una soluzione antimicotica per uso topico efficace anche sui dermatofiti, che da lui ha preso il nome (tintura *rubra* di Castellani, appunto) (1).

Un contributo fondamentale alla tassonomia dei dermatofiti è stato poi dato dal senese Arturo Nannizzi (1877-1961) che dimostrò, per primo, lo sviluppo completo dello stato sessuale di un dermatofita, il *Microsporum gypseum*. Questa forma perfetta o teleomorfa fu denominata *Gymnoascus gypseum* Nannizzi (11). Purtroppo, negli anni successivi, il prezioso lavoro di Nannizzi non ebbe l'adeguato riconoscimento internazionale, in quanto ingiustamente screditato da importanti Autori francesi (Langeron e Milochevitch), i quali ritenevano che egli avesse utilizzato, per la sua sperimentazione, un terreno di coltura non sterile (10). Egli fu riabilitato molti anni dopo: nel 1960, quindi solo pochi mesi prima della sua morte, il micologo australiano Donald M.Griffin dimostrò di nuovo, 33 anni dopo Nannizzi, la forma perfetta di *Microsporum gypseum* (4). Per questo motivo, nel 1961, l'autorevole micologa inglese Phyllis Margaret Stockdale propose il nuovo genere *Nannizzia*, per indicare le forme teleomorfe di *Microsporum*. Ella, inoltre, denominò la specie, descritta dall'Autore senese, *Nannizzia gypsea* (18). Bisogna comunque sottolineare che, nonostante la riabilitazione internazionale (in Italia i nostri micologi avevano sempre sostenuto la tesi di Nannizzi [1, 12]), purtroppo, la tesi errata di Langeron e Milochevitch è stata ancora

recentemente considerata valida da due illustri micologi, K.J. Kwon-Chung e J.E. Bennett, nel loro importante testo "Medical Mycology" dato alle stampe nel 1992 per i caratteri della prestigiosa Casa Editrice Lea & Febinger di Philadelphia (9).

Bisogna ancora ricordare Pino Pinetti (1904-1979) che fu un valente clinico dermatologo, Direttore della Cattedra di Dermatologia dell'Università di Cagliari sin dal 1945. Proprio in terra sarda sviluppò un crescente interesse per i dermatofiti ed in generale per le micosi, tanto da fondare il "Centro Studi Micologici" che gli fece guadagnare fama internazionale (1). Da ricordare la stesura del testo "Le dermatofizie" pubblicato nel 1977 due anni prima della sua morte (13).

Per concludere ricordiamo Dante Borelli, italiano d'origine ma micologo presso l'Instituto de Medicina Tropical dell'Universidad de Venezuela di Caracas, recentemente scomparso, famoso oltre che per i numerosi studi sui dermatofiti (individuò la specie *Microsporum racemosum* nel 1965) ed i miceti in genere, anche per lo sviluppo di un terreno selettivo per i dermatofiti denominato Lactrimel (o terreno di Borelli), utilizzato specialmente per la coltura su vetrino di questi funghi (1).

Biologia

I dermatofiti sono miceti il cui tallo è costituito da filamenti (o ife) dalla sezione cilindrica, regolare, divisi in articoli comunicanti attraverso un poro: si tratta dunque di un tallo articolato. Il micelio si moltiplica presentando ramificazioni dicotomiche con diramazioni perpendicolari al grande asse dell'ifa; in *Trichophyton soudanense* le diramazioni sono orientate obliquamente in senso retrogrado (figura 1). Spesso si osserva la formazione di rigonfiamenti ifali di forma globosa, dotati di parete molto spessa, che rappresentano delle vere e proprie spore di resistenza: le clamidospore che possono localizzarsi in posizione intercalare o terminale (figura 2); talora le clamidospore si dispongono allineate in lunghe catene. Talora si osservano dei semplici rigonfiamenti degli articoli denominate vescicole. In alcune specie si osservano rigonfiamenti localizzati a livello del polo distale di accrescimento, le ife a racchetta (figura 3). Altri "organi ornamentali" sono le ife a pettine o a corna di cervo, con incurvatura dei segmenti distali dell'ifa e presenza di propaggini appendicolari, le ife a candeliere, con ramificazione dei tratti terminali tali da ricordare un candelabro, le ife a spirale con presenza di filamenti sottili terminali ripiegati su se stessi a spirale, gli organi nodulari, per la presenza di ripiegatura "a nodo" dell'ifa (figura 3).

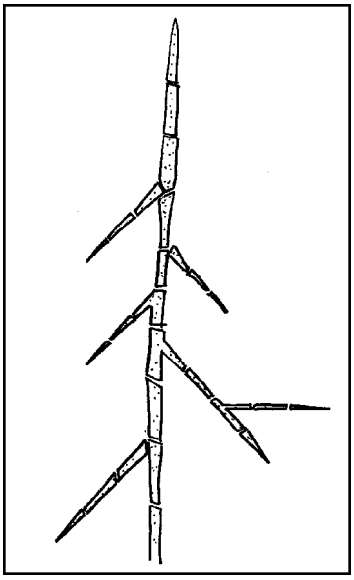

Figura 1. Ife retrogade.

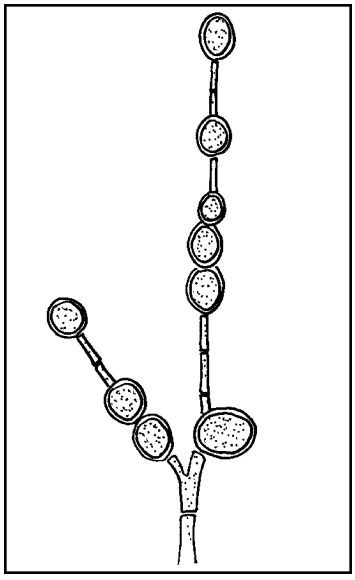

Figura 2. Clamidospore intercalari e terminali.

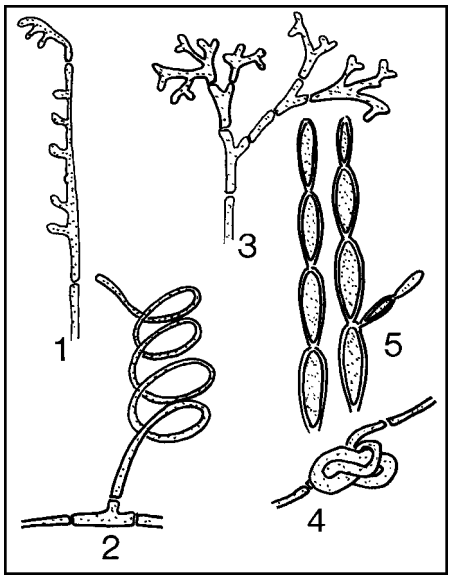

Figura 3. Organi ornamentali: 1) ife a pettine; 2) ifa a spirale; 3) ife a candeliera; 4) organo nodulare; 5) ife a racchetta.

Dal micelio vegetativo hanno origine gli organi di fruttificazione da cui si formeranno i conidi (o aleuriospore) che, una volta staccattisi dal tallo, provvederanno alla diffusione della specie. Nei dermatofiti si possono osservare sia la modalità di riproduzione asessuata che quella sessuata. Nella prima modalità, la riproduzione si realizza mediante la formazione dall'ifa conidiogena di propaguli asessuati, vegetativi, immobili: i conidi. Quindi la coniogenesi che si osserva nei dermatofiti è di tipo tallico cioè prevede la conversione in conidi di una parte di ifa preformata.

I conidi possono essere unicellulari (i microconidi o microaleuriospore) e pluricellulari (i macroconidi o macroaleuriospore).

I microconidi possono avere forma ovalare, piriforme, globosa e sono caduchi cioè una volta raggiunta la maturazione tendono a staccarsi dall'ifa che le ha generate. Essi possono svilupparsi direttamente ed isolatamente dall'ifa sporigena (fruttificazione di tipo *Acladium*) (figura 4), oppure si originano all'estremità di un complesso di diramazioni perpendicolari fra di loro con disposizione a croce od a croce di Lorena (figura 4).

I macroconidi (figura 5) nascono da un'ifa sporigena semplice o ramificata: possono presentarsi isolatamente oppure riuniti a mazzi (come ad esempio in *Epidermophyton floccosum*). Presentano una o più setti trasversali che li

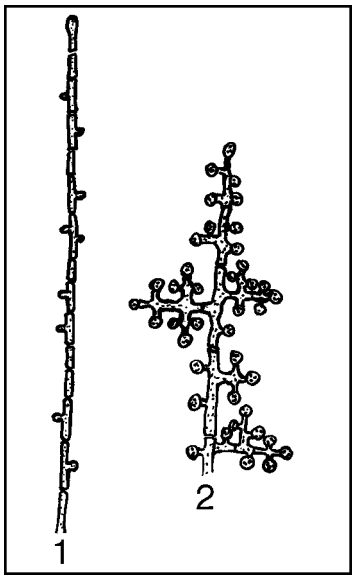

Figura 4. Fruttificazione mi - croconidiche: 1) di tipo Acla - dium; 2) a grappolo, a croce ed a croce di Lorena.

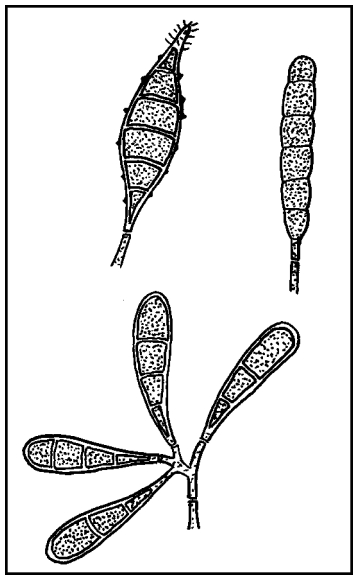

Figura 5. Macroconidi: aspetti particolari.

dividono in logge o loculi, mentre la parete può essere spessa (come in molte specie del genere *Microsporum*) o fine (come in molte specie appartenenti al genere *Trichophyton*), la superficie liscia (come ad esempio in *Trichophyton rubrum* ed in altre specie appartenenti allo stesso genere) o echinulata per la presenza di spine o tubercoli (come in *Microsporum canis*). La loro forma, infine, può essere fusata (come in *Microsporum canis*), ellissoide (come in *Microsporum gypseum*), clavata (come in *Epidermophyton floccosum*), cilindrica (come in *Trichophyton rubrum*), ovalare (come in *Microsporum nanum*), oppure allungata ma dai contorni completamente irregolari (come in *Microsporum canis* var. *distortum*).

Alla maturità, si osserva l'allungamento della cellula con formazione alla base di un setto che separa il conidio dall'ifa. Nel successivo sviluppo, si osserva la formazione di un secondo setto a livello dell'attacco ifale: a questo punto la parete della porzione distale del conidio si ispessisce, mentre quello della cellula basale rimane sottile ed ad un certo punto si dissolve, liberando il conidio secondo una modalità di "rhexolisi" (9, 13).

Un'altra modalità, più semplice, di riproduzione asessuata (altro esempio

di conidiogenesi tallica) è la segmentazione diretta del tallo in corti articoli di forma quadrangolare, le artrospore (o artroconidi) (figura 6), che tendono a staccarsi gli uni dagli altri dissolvendo, di fatto, quei segmenti ifali dai quali erano originati (9, 13).

A parte la modalità di riproduzione asessuata, testè descritta, è stata dimostrata, anche per i dermatofiti, la possibiltà di riproduzione sessuata.

Il primo studioso ad evidenziare le forme sessuate in questo gruppo di funghi fu, come abbiamo visto, Arturo Nannizzi (10, 20). A tutt'oggi è stata dimostrata la forma sessuata o perfetta solo in un numero limitato di specie dermatofitiche già conosciute per la loro modalità di riproduzione asessuata; si tratta, in tutti i casi, di specie geofile e zoofile apparteneti ai generi anamorfi *Microsporum* e *Trichophyton*. Lo stato perfetto si realizza grazie alla fusione di due gameti rappresentati dalle estremità terminali di ife di segno opposto denominate + e –, provenienti da colture diverse. La loro fusione determina la formazione di un nucleo diploide, la cui successiva divisione (riduzione meiotica), determina la formazione di una struttura polinucleata rotonda denominata asco, contenente 8 ascospore aploidi, 4 di segno + e 4 di segno –; gli aschi sono, a loro volta, contenuti in involucri filamentosi chiamati gimnoteci. La parete dei gimnoteci è costituita da ife molto spesse denominate ife peridiali che, nella loro porzione distale, presentano delle strutture spiraliformi o dei filamenti assai fini e sinuosi.

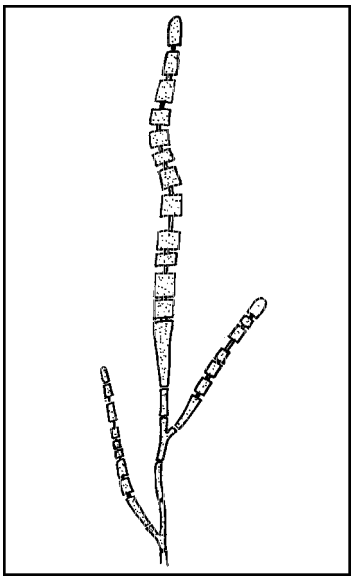

Figura 6. Artroconidi.

I dermatofiti sono funghi eterotallici, cioè necessitano, per l'incrocio, di ceppi compatibili ed è quindi necessario che, dal punto di vista genetico, vi sia un confronto fra elementi provvisti di alleli complementari (26). Le forme sessuate vengono prodotte, poi, solo in terreni particolari come il terreno di Sabouraud diluito o quello ai fiocchi di avena oppure in *media* contenenti agar, terreno, capelli e peptone.

La cellula ifale, sia nella struttura miceliale, che in quella conidiale, risulta formata da strutture lamellari costituenti la parete, la membrana plasmatica più interna e da una massa citoplasmatica con numerosi organuli. La parete è costituita da una duplice struttura lamellare formata da una lamina esterna più sottile e più ellettrondensa e da una lamina interna più spessa. I setti intercellulari presentano una larga base d'impianto e si assottigliano progressivamente verso il centro dell'ifa dove, spesso, è presente un poro settale; solitamente appaiono incurvati a cupola con convessità rivolta verso la parte distale dell'ifa. In prossimità del poro settale e talvolta impegnati in esso, si possono notare dei corpicciuoli sferici provvisti di esile membrana e di massa interna fibrillare o granulosa. Sono questi i corpuscoli di Woronin o "septal body" (24) la cui composizione e la precisa funzione sono ancora da definire, anche se recenti studi sembrano dimostrare che tali organuli possano rappresentare una nuova categoria di perossisomi che, pare svolgano un ruolo importante nel mantenimento dell'integrità cellulare (6). A ridosso della lamina interna della parete, è presente la membrana plasmatica a decorso rettilineo o lievemente ondulato, interrotto da piccole formazioni rotondeggianti vescicolose. Talora sono presenti, tra la parete cellulare e la membrana plasmatica, inclusioni globulari denominate "lomasoni". La massa citoplasmatica si presenta, alla microscopia elettronica, con zone trasparenti alternate a zone più elettrondense. In essa sono presenti complessi sistemi canalicolari che vanno a formare il reticolo endoplasmico, con formazione talora di vescicole e vere e proprie dilatazioni cisternali; all'esterno del reticolo sono presenti i ribosomi. Nella massa citoplasmatica sono poi presenti, anche se in numero limitato, i mitocondri, di forma tipica con lamelle cristali, oppure di forma sferica. Nella cellula si possono osservare uno o più nuclei, talora con evidente nucleolo, dotati di membrana nucleare a duplice strato, interrotta da un numero variabile di pori nucleari. Nella massa citoplasmatica possono poi essere evidenti cavità vacuolari o vescicolose di diversa forma, dal significato biologico vario e non ancora ben noto. Sono poi presenti numerosi ribosomi e corpuscoli di grosse dimensioni di natura glicogenica o lipidica ed inoltre aggregati granulosi.

La parete cellulare esterna è costituita da polisaccaridi, da mannani, da polimeri di N-acetil-glucosamina ed in misura minore da galattosamine, lipidi e proteine (7, 12). La parete somatica è costituita da carboidrati (soprattutto glicogeno), da protidi e da lipidi (soprattutto acidi grassi polinsaturi, fosfatidi, steroli, cerebrosidi) (5, 12, 21).

Per svilupparsi i dermatofiti abbisognano di carboidrati, vitamine, sostanze azotate ed oligominerali. Alcune specie riescono a sintetizzare *de novo* il proprio fabbisogno nutritivo: esse vengono definite prototrofe; altre specie hanno invece bisogno, nel substrato, di quegli elementi che esse sintetizzano in maniera insufficiente o non producono affatto: sono queste le specie prototrofe parzialmente dipendenti e le specie auxotrofe (12). Fra le specie prototrofe troviamo la maggior parte dei dermatofiti patogeni quali *Microsporum canis* ed *Epidermophyton floccosum*. Una specie auxotrofa è invece *Trichophyton megninii* che abbisogna, per svilupparsi, di l-istidina; *Trichophyton tonsurans* è infine un classico esempio di specie prototrofa parzialmente dipendente, producendo solo una quota parte di tiamina necessaria al suo sviluppo (4).

I dermatofiti riescono ad utilizzare i substrati organici mediante meccanismi di scissione enzimatica e molto più raramente per via diretta.

Le specie prototrofe sono in grado di utilizzare direttamente l'azoto inorganico a partire ad esempio dai nitrati, anche se per essi, oltre che per le specie auxotrofe, la fonte più importante di azoto è rappresentata dalle proteine complesse che essi demoliscono attraverso strutture enzimatiche quali la peptidasi, l'aminopeptidasi, la desaminasi, la cheratinasi, l'elastasi, la fosfatasi alcalina, l'esterasi, l'esterasi lipasi, la leucina arilamidasi, la lipasi, la fosfolipasi, la fosfamidasi, la beta-glucosidasi, l'N-acetil-beta-glucosamidasi, l'alfa-mannosidasi, oppure tramite enzimi ad azione tripsino-simile e chimotripsino-simile (1, 2, 3, 8, 14, 15, 16, 22).

Il D-glucosio rappresenta il principale carboidrato utilizzato dai dermatofiti grazie all'azione demolitiva espletata da una serie di enzimi glicolitici (amilasi, fosfatasi, fruttosio deidrogenasi ecc.) a partire da sostanze idrocarburiche complesse (12).

In coltura, alcuni dermatofiti producono pigmenti di particolare colore, utili alla loro identificazione (ad esempio il pigmento rosso "port wine" di *Trichophyton rubrum*). Solitamente la produzione di pigmento è massima al primo isolamento del ceppo produttore, mentre si riduce, man mano, nei trapianti successivi. Inoltre la capacità produttiva può variare da ceppo a ceppo e sembra influenzata dalla presenza di particolari sostanze nel substrato (vitamine, aminoacidi e sali minerali).

La costituzione chimica dei pigmenti è oggetto di studio e sembra che i dermatofiti producano non uno, bensì una miscela di pigmenti di diverso colore, derivanti dalla biosintesi dei polichetidi (26). I pigmenti sarebbero eptachetidi naftochinoni (23). La prevalenza in coltura di un pigmento rispetto all'altro dipenderebbe dalle caratteristiche proprie del terreno di coltura e dalle condizioni generali di crescita (27).

La funzione biologica dei pigmenti è sconosciuta anche se era stato ipotizzato, in passato, una loro possibile funzione respiratoria (12).

Alcune specie di dermatofiti (*Microsporum canis, Microsporum, audouinii,*

Microsporum ferrugineum, Trichophyton schoenleini) producono sostanze fluorescenti, simili alle pteridine, osservabili in coltura tramite la luce di Wood; non è ancora chiaro se le sostanze fluorescenti prodotte in coltura siano le stesse prodotte da queste specie "*in vivo*" ed in grado di emanare fluorescenza dai capelli parassitati.

I dermatofiti dimostrano una particolare resistenza, sia *in vivo* che *in vitro,* ai vari fattori ambientali (12, 17, 18). Ad esempio, si è dimostrato che i peli o le squame cutanee parassitate rimangono infettanti per molti mesi o anni (15, 19); nei *media* di crescita, disseccati dall'invecchiamento delle colture, i dermatofiti rimangono vitali per alcuni mesi. Inoltre alcune specie, come *Epidermophyton floccosum,* resisterebbero nell'ambiente più a lungo rispetto ad altre specie, come ad esempio, *Trichophyon rubrum* (15).

I dermatofiti resistono molto bene sia alle basse che alle alte temperature (18), si sviluppano ottimamente tra i 25 ed i 35°C (26), mentre sopra i 35 °C molte specie rallentano le proprie attività metaboliche (escluso *Trichophyton verrucosum* che cresce meglio a 37°C e *Trichophyton schoenleinii* che riesce a svilupparsi bene anche a questa temperatura) e, sopra i 40°C, è difficile osservare lo sviluppo di specie dermatofitiche (eccezion fatta per *Trichophyton verrucosum* che riesce a svilupparsi anche a 45°C). Questi funghi si possono poi sviluppare entro un range di pH compreso tra 3 e 10. La crescita ottimale si realizza però solitamente a pH 6,5-7,2 (12). Essi tendono ad alcalinizzare il *media* di crescita, probabilmente grazie alla liberazione di ioni ammonio, ottenuta nel corso dei processi di deaminazione degli aminoacidi, che fanno così innalzare il pH del terreno di coltura (11).

I dermatofiti sono inoltre sensibili alla luce ultravioletta, alla luce solare diretta, ed alle radiazioni Röentgen che possono determinare la comparsa di varianti genetiche.

Tra i dermatofiti ed i numerosi altri microrganismi che costituiscono la flora cutanea, si stabiliscono rapporti, i più vari, cha vanno dal commensalismo, all'antagonismo ad una vera e propria antibiosi (12). Una vera competizione, fra i dermatofiti e i batteri che costituiscono la flora cutanea, difficilmente però si realizza, avendo i due gruppi di microrganismi esigenze nutritive diverse.

Sembrerebbero invece significativi i fenomeni di antibiosi che si realizzano fra i dermatofiti, gli altri miceti ed i batteri. Si è così potuto verificare che i dermatofiti producono sostanze antibiotiche capaci di inibire lo sviluppo di altri dermatofiti, di funghi e di batteri (25, 28), sostanze fitotossiche ed infine sostanze antidotiche in grado di inibire l'azione di talune tossine prodotte dai batteri. Questa azione inibitrice è però subita anche dai dermatofiti: si è così constatato che funghi del genere *Penicillium* ostacolano l'attività moltiplicativa dei dermatofiti, mentre *Staphylococcus aureus* ostacolerebbe lo sviluppo di alcune specie dermatofitiche.

I dermatofiti possono dimostrare facilmente una variabilità dei loro caratteri macro- e microscopici, solitamente evidenti dopo alcuni o numerosi trapianti su terreni di coltura, o nelle colture "vecchie". Tali variazioni possono essere reversibili o irreversibili, interessare tutta la colonia o solo alcune zone di essa. Facilmente si può dunque osservare lo sviluppo di un micelio bianco cotonoso, spesso incapace a sviluppare organi di fruttificazione (13). Questo fenomeno degenerativo, di solito irreversibile, prende il nome di pleomorfismo e sembra legato soprattutto al numero dei trapianti subiti, alla composizione del *medium* relativamente alla presenza di vitamine e di sali minerali, al pH, alla tensione di ossigeno.

Aspetti tassonomici

Da quando i dermatofiti sono stati scoperti, si sono susseguite diverse classificazioni: alcune di esse oggi sono da ritenere obsolete, altre invece mantengono una certa validità. Dal punto di vista tassonomico bisognerebbe prediligere, nella denominazione del fungo, il nome che ne contraddistingue la modalità di riproduzione sessuata, quando conosciuta, cioè lo stato teleomorfo, o stato perfetto del micete (14). Come vedremo più in dettaglio successivamente, i dermatofiti sono però meglio conosciuti nella loro modalità di riproduzione asessuata, cioè nel loro stato anamorfo, o stato imperfetto. Per tale motivo, la classificazione dei dermatofiti nei due generi teleomorfi *Nannizzia* e *Arthroderma*, che includono le forme perfette rispettivamente dei generi anamorfi *Microsporum* e *Trichophyton* (non sono state dimostrate, ancora, le forme perfette di funghi appartenenti al genere anamorfo *Epidermophyton*, inoltre a tutt'oggi, non è conosciuto lo stato teleomorfo della maggior parte dei dermatofiti anamorfi), benchè correttamente da preferire dal punto di vista tassonomico, di fatto, ha interesse solo per i micologi tassonomisti. Peraltro, nel 1986 (19), illustri studiosi hanno stabilito che le minime differenze esistenti fra i due generi teleomorfi, non meritavano di mantenerli distinti e quindi si è deciso di riunire tutte le forme perfette dei dermatofiti nell'unico genere *Arthroderma* (famiglia *Arthrodermataceae* degli *Onygenales* (3), phylum *Ascomycota*) (Tabella 2), avente priorità tassonomica rispetto al genere *Nannizzia.*

Diverse sono, invece, le classificazioni basate sull'osservazione delle caratteristiche degli stati imperfetti dei dermatofiti che, li includono, di fatto, fra i *Fungi Imperfecti* o Deuteromiceti.

Sabouraud stabilì, prima nel 1910 (16), poi nel 1936 (17), la prima classificazione dei dermatofiti, in base all'aspetto clinico delle lesioni ed al tipo di parassitamento del capello o del pelo. Egli li suddivise in quattro generi: *Microsporum, Trichophyton, Achorion, Epidermophyton.*

Langeron e Milochevitch nel 1930 (12), in base a principi di botanica (studio degli aspetti macro- e microscopici dei dermatrofiti), classificarono i dermatofiti in quattro generi: *Epidermophyton, Sabouradites, Trichophyton, Ctenomyces.*

Nel 1934 (6), il grande micologo inglese Chester Wilson Emmons, propose una classificazione anch'essa basata su principi di botanica, che contemplava tre soli generi: *Microsporum, Trichophyton* ed *Epidermophyton.* In base a questa classificazione, sicuramente la più conosciuta e quella ancora oggi più seguita (Tabella 1), il genere *Microsporum* è caratterizzato dalla presenza di scarsi (o addirittura assenti) microconidi ovalari o clavati e da numerosi

Epidermophyton Sabouraud 1907
E.floccosum (Harz) Langeron et Milochevitch 1930

Microsporum Gruby 1843
M.audouinii Gruby 1843
M.canis Bodin 1902
M.equinum (Delacroix et Bodin) Gueguén 1904
M. ferrugineum Ota 1921
M.fulvum Uriburu 1909
M.gallinae (Megnin) Grigorakis 1929
M.gypseum (Bodin) Guiart et Grigorakis 1928
M.nanum Fuentes 1956
M.persicolor (Sabouraud) Guiart et Grigorakis 1928
M.precox Rivalier, ex Padhye, Ajello et McGinnis 1987
M.racemosum Borelli 1965
M.vanbreuseghemii Georg, Ajello, Friedman et Brinkman 1962

Trichophyton Malmsten 1845
T.concentricum Blanchard 1895
T.equinum (Matruchot et Dassonville) Gedoelst 1902
T.gourvilii Catanei 1933
T.kanei Summerbell 1989[1]
T.megninii Blanchard 1896
T.mentagrophytes (Robin) Blanchard 1896
T.raubitschekii Kane, Salkin, Weitzman, Smitka 1981[1]
T.rubrum (Castellani) Sabouraud 1911
T.schoenleinii (Lebert) Langeron et Milochevitch 1930
T.simii (Pinoy) Stockdale, Mackenzie et Austwick 1965
T.soudanense Joyeux 1912
T.tonsurans Malmsten 1845
T.verrucosum Bodin 1902
T.violaceum Bodin 1902
T.yaoundei Cochet et Doby Dubois 1957 (pubblicato non validamente)

[1]Alcuni micologi considerano *T.kanei* e *T.raubitschekii* come specie segregate della circoscrizione di *T.rubrum*

Tabella 1. Generi e specie anamorfi di dermatofiti.
(Da: WEITZMAN I, SUMMERBELL RC. The dermatophytes. Clin Microbiol Rev 1995; 8: 240-259)

macroconidi dalla parete spessa ed echinulata, di forma allungata o fusata o ovoidale; il genere *Trichophyton* si caratterizza per la presenza di numerosissimi microconidi globosi, o clavati, o piriformi e di scarsi macroconidi dalla

Stato teleomorfo	**Stato anamorfo**
Arthroderma	*Microsporum, Trichophyton*
Arthroderma benhamiae	*Trichophyton mentagrophytes*[1]
Arthroderma fulvum	*Microsporum fulvum*
Arthroderma grubyi	*Microsporum vambreuseghemii*
Arthroderma gypseum	*Microsporum gypseum*[2]
Arthroderma incurvatum	*Microsporum gypseum*[2]
Arthroderma obtusum	*Microsporum nanum*
Arthroderma otae	*Microsporum canis* var. *canis,* *Micropsorum canis* var. *distortum*
Arthroderma persicolor	*Microsporum persicolor*
Arthroderma simii	*Trichophyton simii*
Arthroderma racemosum	*Microsporum racemosum*
Arthroderma vambreuseghemii	*Trichophyton mentagrophytes*[1]

[1] e [2]: queste specie anamorfe sono considerate complesse e ciascuna di esse include più di una specie teleomorfa.

Tabella 2. Corrispondenza fra lo stato teleomorfo e quello anamorfo dei dermatofiti.
(Da: WEITZMAN I, SUMMERBELL RC. The dermatophytes. Clin Microbiol Rev 1995; 8: 240-259)

parete sottile e liscia di forma allungata "a matita"; il genere *Epidermophyton* presenta, infine, solo macroconidi dalla parete liscia e sottile, isolati o a mazzi, dalla classica forma "a mazza di baseball".

Nel 1966 Rivalier (15) propose un'ulteriore classificazione modificando quella di Emmons con l'aggiunta di vari sottogeneri e sottospecie.

Bisogna, a questo punto, inoltre precisare che alcune specie di *Keratinomyces* (Vanbreuseghem, 1962), genere che è stato incluso tra i dermatofiti, sono oggi classificate nel genere *Trichophyton* (14).

In passato vi sono stati, poi, tentativi di classificazione dei dermatofiti sulla base delle differenti caratteristiche biochimiche esistenti fra le varie specie, ad esempio, mediante metodiche cromatografiche per lo studio degli acidi grassi (1), oppure mediante l'elettroforesi in gel di poliacrilamide per lo studio delle proteine della cellula in toto (9) ed ancora mediante altre metodiche (8, 18). Con l'avvento delle tecniche di biologia molecolare, nuovo impulso si è dato, ultimamente, ai tentativi di pervenire ad una classificazione più precisa di questo particolare gruppo di funghi, in sostituzione di alcune di quelle testè descritte, che, per quanto a tutt'oggi accettabili, inevitabilmente presentano delle incongruenze, delle forzature o delle lacune (7, 19).

Fra i numerosi lavori (4, 5, 10, 11, 13) citiamo quello di Davidson e coll. (4) che, grazie agli studi sul DNA cromosomiale di 55 isolati appartenenti a 34 specie di dermatofiti (tutti i generi erano rappresentati), hanno dimostrato una stretta similarità genetica fra le specie, tale da non giustificare pienamente le distinzioni basate esclusivamente sulle caratteristiche morfologiche.

Esiste, infine, una classificazione di questo gruppo di funghi, cosiddetta ecologica, che li divide in tre categorie in base all'associazione con il loro habitat primario. In base a questa classificazione, distinguiamo quindi i dermatofiti in geofili, zoofili ed antropofili (tabella 3).

Specie antropofile (area di endemicità)	**Specie zoofile** (ospite tipico)	**Specie geofile**
E.floccosum	*M.canis* (cane, gatto)	*E.stockdaleae*
M.aouduinii(Africa)	*M.equinum* (cavallo)	*M.amazonicum*
M.ferrugineum (Asia dell'Est, Europa dell'Est)	*M.gallinae (pollo)*	*Microsporum* anamorfo di *A.cookiellum*
T.concentricum (Sud-Est asiatico, Melanesia, area amazzonica, America Centrale, Messico)	*M.persicolor*(topo campagnolo)	*M.boullardiii*
T.gourvilii (Africa Centrale)	*T.equinum* (cavallo)	*M.cookei*
T.kanei	*T. mentagrophytes* (due specie e varianti; roditori, coniglio, riccio)	*M.gypseum* (complesso di tre specie)
T.megninii (Portogallo, Sardegna)	*T.sarkisorii* (cammello bactriano)	*M.nanum*
T.mentagrophytes (conplesso di due specie)	*T.simii* (scimmia, pollo)	*M.praecox*
T.raubitschekii (Asia, Africa Mediterraneo)	*T.verrucosum* (bovini, ovini, dromedario)	*M.racemosum*
T.rubrum		*M.ripariae*
T.schoenleinii		*M.vambreuseghemii*
T.soudanense (Africa)		*T.ajelloi*
T.tonsurans		*T.flavescens*
T.violaceum (Nord-Africa, Medio Oriente, Mediterraneo)		*T.gloriae,*
T.yaoundei (Africa Centrale)		*T.longifusum*
		T.phaseoliforme,
		T.terrestre (complesso di tre specie),
		T.vambreuseghemii

Tabella 3. Specie di dermatofiti e congeneri: classificazione ecologica, prefe - renza di ospite ed endemicità (Da: WEITZMAN I, SUMMERBELL RC. The dermatophytes. Clin Microbiol Rev 1995; 8: 240-259).

I dermatofiti geofili vivono nel terreno dove scompongono le cheratine dei peli, delle corna, degli zoccoli, delle piume e delle penne degli animali. Le specie geofile occasionalmente possono parassitare l'uomo e gli animali. Sembrerebbe anzi che, tal punto di vista filogenetico, tutte le specie di dermatofiti zoofili ed antropofili, derivino da quelle geofile preadattate a sviluppare patologie cutanee, grazie alla loro capacità di decomporre la cheratina; il contatto con gli animali terricoli avrebbe poi determinato, con il tempo, la possibilità di svilupparsi anche sulla loro cute (2).

I dermatofiti zoofili sono parassiti degli animali e secondariamente dell'uomo. Alcuni di questi vivono in più stretta associazione con alcuni animali, dai quali hanno di fatto preso il nome (tabella 3). (20). Si tratta, in tutti casi, di specie associate ai mammiferi, tranne *Microsporum gallinae*, che, come si evince dal nome, è parassita dei gallinacei.

I dermatofiti antropofili parassitano primariamente l'uomo e raramente gli altri animali.

Epidemiologia

Le dermatofitosi sono infezioni fungine molto diffuse sia nelle forme che interessano gli umani, sia in quelle che coinvolgono gli animali. Ad esempio, alcune forme cliniche quali la *tinea pedis* e la *tinea unguium*, solitamente sostenute da dermatofiti antropofili, tendono a cronicizzare ed a presentare, anche per questo motivo, prevalenze veramente elevate soprattutto nella popolazione adulta. Come vedremo successivamente in dettaglio, l'epidemiologia delle dermatofitosi è in relazione a diversi fattori, alcuni intrinseci all'agente biogeno (zoofilia ed antropofilia, virulenza del ceppo) o legati all'ospite quali l'età ed il sesso, altri estrinseci come, ad esempio, i fattori climatici.

Riserva d'infezione

La riserva d'infezione può essere rappresentata dall'uomo o dall'animale infetti; nelle forme di dermatofitosi causate da specie geofile, il suolo, evidentemente, rappresenta la riserva d'infezione.

Stagionalità

Il clima caldo umido sembra favorire l'insorgenza delle dermatofitosi, soprattutto di alcune forme cliniche *(tinea pedis, tinea cruris);* per questo motivo, nei paesi dell'Europa meridionale è proprio nel periodo estivo che si segnala il numero maggiore dei casi (66). In Italia, la massima concentrazione dei casi sostenuti da *Microsporum canis* si osserva nel periodo agosto-novembre: ciò sembrerebbe dovuto all'abitudine di "adottare", in questo periodo, i cuccioli randagi; la riapertura delle scuole e degli asili porterrebbe, poi, all'ulteriore amplificazione dell'infezione fra gli umani (13, 20). Anche le infezioni sostenute da *Microsporum gypseum*, che è la specie geofila più importante in patologia umana, sono maggiormente riscontrabili nel periodo estivo (luglio-ottobre) (23).

Modalità di contagio

Il contagio può avvenire sia per via diretta (come per *tinea cruris* inquadrabile anche come malattia sessualmente trasmissibile), sia per via indiretta (per mezzo di cappelli, vestiti, lenzuola, rasoi, forbici, pettini, spalliere di poltrone di cinematografi e teatri ecc.), sia ancora per autoinoculazione (come per *tinea unguium*); fra le varie modalità indirette di inoculazione, si segnala il caso di un bambino che venne contagiato da un dermatofita (risultato essere, all'esame colturale, un ceppo di *Microsporum canis*), in seguito al contatto con la tappezzeria di un'automobile, venduta al genitore, poco tempo prima, da un signore che abitualmente era solito trasportare il proprio cane con l'automezzo (65).

Le strutture associate al contagio sono gli artroconidi e le clamidospore che si trovano all'interno o all'esterno dei capelli o delle squame cutanee (67); quelle di talune specie possono persistere nell'ambiente per molti mesi, forse per anni, soprattutto se presenti all'interno dei peli o delle squame (63). La trasmissione delle strutture infettanti attraverso l'aria è stata valutata in alcuni studi, attraverso vari sistemi di captazione delle stesse; sono state così rinvenute, nell'aria, spore appartenenti ad alcune specie dermatofitiche (26). Il ruolo nella diffusione delle dermatofitosi per mezzo del veicolo atmosferico è però tuttora da verificare, anche se teoricamente possibile: le strutture infettanti veicolate dal mezzo atmosferico potrebbero, ad esempio, essere captate dai capelli, soprattutto da quelli "ricci" od acconciati in maniera particolare (a tipo "rastaman").

Distribuzione geografica dei casi

Le infezioni da dermatofiti zoofili sono più frequenti in ambiente rurale e possono essere in relazione con l'attività lavorativa (49, 56) come, ad esempio, le forme di *tinea barbae* spesso riscontrabili in pastori ed in allevatori di bestiame. Gli animali da reddito che più frequentemente albergano dermatofiti sul prorio tegumento e che, per tale motivo, rappresentano un rischio professionale per le dermatofitosi, sono i bovini (e la specie dermatofitica solitamente associata è il *Trichophyton verrucosum* (56)), i conigli (e la specie dermatofitica prevalentemente associata è il *Trichophyton mentagrophytes* var. *mentagrophytes* (49)) ed i suini (che spesso albergano una specie geofila, il *Microsporum nanum*). Una specie di dermatofita zoofilo, il *Microsporum canis*, è invece frequentemente associato ad animali d'affezione come il cane, i coni-

gli (negli ultimi tempi si sta diffondendo l'abitudine ad ospitare nelle proprie abitazioni piccoli roditori quali i conigli nani) e soprattutto il gatto, anche apparentemente asintomatici (39, 57, 67); proprio per questo motivo, è spesso causa di dermatofitosi anche nei bambini che vivono nei centri urbani. Questi dermatofiti zoofili, in linea di massima, causano solitamente *tinea capitis*, *tinea faciei* e *tinea corporis,* meno frequentemente le forme cliniche interessanti le estremità e le unghie (4). Analogamente è insolito l'isolamento di un ceppo zoofilo da lesioni crurali (60).

Talora, si osservano casi epidemici sostenuti da dermatofiti zoofili, soprattutto quando la sorgente d'infezione è un animale d'affezione. Non è molto frequente il passaggio interumano di specie zoofile anche se, sono state addirittura osservate epidemie mediante questa modalità di trasmissione, soprattutto in ambito nosocomiale (59, 61). Peraltro, la presenza del fungo zoofilo *Trichophyton mentagrophytes* var. *mentagrophytes* sul suolo di alcune zone dell'Antardide, viene correlata, da alcuni Autori, con i processi di antropizzazione evidenziabili anche in quelle aree sperdute del mondo (47).

Le infezioni da dermatofiti antropofili possono presentare *patterns* geografici specifici, come ad esempio la *tinea imbricata* causata da *Trichophyton concentricum* riscontrabile solo in alcune aree del Pacifico e dell'America centro-meridionale (55); di contro, vi sono anche specie ubiquitarie quali il *Trichophyton rubrum*, il *Trichophyton tonsurans* e l'*Epidermophyton floccosum* (67).

Le specie antropofile possono determinare epidemie ricorrenti in ambito comunitario o familiare come quelle sostenute da *Trichophyton tonsurans* e da *Trichophyton violaceum* (40), ma anche da altre specie come *Trichophyton rubrum* sia in ambiti familiari (10), che lavorativi (come in alcune epidemie verificatesi fra gli operatori sanitari ospedalieri) (5, 50). I funghi antropofili possono, poi, insistere in ambiti particolari come piscine e palestre dove solitamente causano *tinea pedis* e *tinea unguium*, oppure nelle docce e nei bagni (32), nelle piscine (18) e più in generale nei luoghi e nei locali condivisi da un gran numero di soggetti come le caserme, gli ospedali, le navi, le fabbriche, gli asili e le scuole (31, 43, 45, 46).

Per evidenziare la presenza di dermatofiti nell'ambiente vengono utilizzate varie tecniche. Una prima metodica è quella che prevede l'aspirazione della polvere mediante vari strumenti; la polvere viene depositata successivamente in beute sterili nelle quali viene aggiunta acqua sterile addizionata di antibiotici: la sospensione così ottenuta viene seminata successivamente in terreni selettivi (45). La polvere può essere raccolta anche per mezzo di tamponi od altri materiali sterili che vengono seminati in secondo tempo, oppure direttamente mediante "slides", talora anche articolati, contenenti terreni selettivi che vengono apposti per contatto sulle superfici da esaminare. Per evidenziare la presenza di dermatofiti dal terreno viene invece utilizzata la tecnica delle piastre con "esca cheratinica", come peli, piume e squame sterili che riescono a "captare" i funghi cheratinofili eventualmente presenti (21).

Studi sulla prevalenza delle dermatofitosi sono stati compiuti un pò ovunque; i dati più attendibili e più precisi sono quelli derivanti dai numerosi studi di prevalenza condotti nei paesi industrializzati (13, 14, 16, 58, 60, 69); di contro, relativamente pochi sono i dati ricavabili dai paesi del cosiddetto terzo mondo (3, 42, 54). Infine vanno citati alcuni studi, condotti nei paesi più ricchi ad alta immigrazione, ove è stata valutata la prevalenza di taluni dermatofiti in funzione dell'origine etno-geografica di alcuni malati; sarà interessante valutare, nei prossimi anni, l'incidenza di queste specie dermatofitiche non endemiche, nell'ambito della popolazione autoctona, specialmente in quella pediatrica (1, 16).

In Italia e nell'Europa Meridionale (12, 14, 44, 51) le infezioni dermatofitiche sono più frequentemente sostenute da (nell'ordine di prevalenza):*Trichophyton rubrum, Microsporum canis, Trichophyton mentagrophytes* var. *mentagrophytes, Epidermophyton floccosum*.

Nel nostro Paese, numerosi sono stati gli studi di prevalenza condotti negli ultimi anni; quasi tutti i centri più importanti di Dermatologia e di Microbiologia Clinica hanno pubblicato lavori di questo tipo (2, 8, 9, 11, 13, 20, 22, 23, 24, 25, 27, 48, 53, 58, 64, 66); complessivamente, salvo delle eccezioni, gli isolati più frequentemente osservati appartenevano, in ordine di frequenza, rispettivamente alle specie *Trichophyton rubrum* e *Microsporum canis*. Anche nella nostra casistica osservata nella provincia di Pescara, nell'ultimo decennio, abbiamo prevalentemente isolato *Microsporum canis* e *Trichophyton rubrum* da dermatofitosi umane, mentre più raramente sono stati isolati *Trichophyton mentagrophytes* var. *mentagrophytes, Epidermophyton floccosum, Trichophyton verrucosum* e *Microsporum gypseum*. (Fazii P., dati non pubblicati).

E' quindi cambiata in Italia, così come anche in numerosi altri paesi industrializzati ad alto tenore di vita, l'etiologia delle dermatofitosi dall'inizio del XX secolo ai giorni nostri. Alcune specie antropofile quali *Trichophyton violaceum*, *Trichophyton tonsurans, Trichophyton schoenleinii* e *Microsporum audouinii,* una volta frequenti, sono praticamente scomparse negli anni '60 e '70 (23, 37, 62) grazie al miglioramento delle condizioni igieniche personali ed ambientali e grazie all'introduzione nella terapia della griseofulvina e degli altri farmaci antimicotici.

Come già osservato da Autori di altra nazionalità (7, 16), negli ultimi anni anche nel nostro Paese, con l'avvento di soggetti extracomunitari provenienti dal terzo mondo, si è tornati ad osservare casi di dermatofitosi sostenuti da specie ormai da noi scomparse, quali il *Trichophyton violaceum* ed il *Microsporum audounii*, o non endemiche come il *Trichophyton soudanense*, ma tipiche delle zone di provenienza di questi soggetti (1, 17).

In linea di massima, si può affermare che nei "devoloping countries", a causa delle precarie condizioni igieniche di vita e della promiscuità, si osser-

vano, ancora prevalentemente, casi di dermatofitosi sostenuti da funghi antropofili (42, 54); nei "developed countries", pur con qualche eccezione, si osservano, di contro, più frequentemente forme sostenute da dermatofiti zoofili: ciò è causato soprattutto dall'abitudine di ospitare in casa (spesso in appartamenti con pochi spazi riservati agli animali), animali d'affezione quali cani, gatti (magari accolti come "randagi") e piccoli roditori, che possono albergare funghi zoofili anche come *carriers* senza manifestazioni cliniche palesi.

Età

Alcune forme patologiche si osservano più frequentemente in età pediatrica. La *tinea capitis* (2, 3, 19, 36, 66) è una forma di dermatofitosi quasi sempre osservabile nei bambini, poiché nel sebo dei soggetti prepuberi, non sono presenti ancora gli acidi grassi saturi a media catena che hanno una dimostrata attività antifungina (2, 52). Fra gli adulti, invece, si osservano più frequentemente la *tinea cruris*, la *tinea pedis* e la *tinea unguium* (19, 21). La *tinea corporis* si osserva in tutte le età della vita, compresa quella neonatale (33, 38, 68).

Sesso

Alcune dermatofitosi si associano più frequentemente al sesso maschile: *tinea cruris* ad esempio, per quanto osservabile anche nei soggetti di sesso femminile, è più frequente nei maschi adulti in quanto la fisiologica occlusione che si realizza fra scroto e faccia anteromediale delle cosce, favorisce lo sviluppo delle micosi. Anche *tinea barbae*, per ovvie ragioni, si associa al sesso maschile. Associata al sesso femminile è invece la *tinea capitis* dell'adulto (2, 9, 15, 30, 53); questa particolare dermatofitosi non è molto frequente nel periodo postpuberale e, quando la si osserva, spesso si tratta di soggetti di sesso femminile in periodo postmenopausale: ciò sarebbe dovuto al venir meno, in età senile, di una quota importante di acidi grassi saturi inibenti lo sviluppo dei dermatofiti, causato dalle modificazioni ormonali tipiche di questa fase della vita (9, 15, 30). Le alterazioni ormonali post-menopausali determinerebbero anche una riduzione della carica di *Pityrosporum ovale*, lievito lipofilo ospite abituale del cuoio capelluto e delle zone di cute seborroi-

ca, il quale produce alcune sostanze dotate, *in vitro*, di un'elevata attività antidermatofitica (9). Molto spesso nell'età senile, e per i suddetti motivi più frequentemente nel sesso femminile, vi è una recidiva di una *tinea capitis* sostenuta da un dermatofita antropofilo rimasto in latenza per decenni. Come esempio paradigmatico segnaliamo il caso, recentemente descritto, di un'italiana in età postmenopausale affetta da *tinea capitis* causata da *Trichophyton schoenleinii* (29): la paziente, in età pediatrica, aveva presentato una tigna favosa clinicamente guarita, ma il cui agente etiologico evidentemente non era stato completamente eliminato; dopo decenni di latenza, venendosi a realizzare nuovamente le condizioni favorevoli di sviluppo, si è ripresentata la dermatite, peraltro in forma lieve.

Professione

Come precedentemente descritto, talora le dermatofitosi causate dai dermatofiti zoofili si rinvengono in soggetti addetti alla cura del bestiame (21). Anche i medici veterinari, per evidenti ragioni, sono esposti al rischio di contagio.

Anche i minatori, frequentemente presentano dermatofitosi da dermatofiti antropofili favoriti nello sviluppo soprattutto dal microclima particolare delle miniere (34). Talora, sono state osservate epidemie causate da dermatofiti geofili, come il *Microsporum gypseum*, in giardinieri od agricoltori (24).

Un'altra categoria professionale, frequentemente interessata da queste dermatiti infettive, è quella degli sportivi, anche se, in realtà, il rischio di fatto è corso anche da tutti coloro che, per diletto, praticano sport. Ciò sarebbe dovuto sia all'uso di calzature che favorirebbero lo sviluppo dei dermatofiti, sia al tipo di attività motoria che lo favorirebbe (sudorazioni profuse, modificazioni del pH cutaneo, microtraumi [6]), sia ai microclimi ideali alla diffusione dei dermatofiti (clima caldo-umido riscontrabile nelle piscine e nelle palestre [28]), sia a particolari pratiche sportive che prevedono il contatto prolungato fra gli atleti (la cosiddetta *tinea gladiatorum*, osservabile fra i lottatori [35, 41]).

Patogenesi

L'infezione sostenuta dai dermatofiti è solitamente limitata allo strato corneo dell'epidermide, alle unghie, ai peli ed ai capelli. Il processo di colonizzazione ed invasione dello strato corneo si realizza mediante l'aderenza degli artroconidi ai corneociti; l'aderenza dei dermatofiti ai corneociti umani è d'intensità diversa a seconda delle sedi anatomiche parassitate con, ad esempio, maggior aderenza ai corneociti della pianta del piede rispetto a quelli del ginocchio (21). All'aderenza segue la germinazione degli artroconidi, la successiva penetrazione dei tubi germinativi nello strato corneo e infine la formazione intracellulare di ife, a partire dagli artroconidi, con rapida diffusione centrifuga in ogni direzione. La cheratina verrebbe degradata dai dermatofiti mediante la rottura dei ponti disolfurici mediante sostanze quali i solfiti, secreti nel substrato. La cheratina viene, quindi, degradata ulteriormente dalle proteasi extracellulari dermatofitiche (cheratinasi, elastasi ed altri enzimi) con accumulo di peptidi che contengono solfocisteina. L'eccesso di zolfo viene rimosso mediante processi di ossidazione: si formano così grandi quantità di solfiti e di solfati che, di fatto, rappresentano i principali prodotti metabolici (49). La produzione di proteasi è variabile in rapporto alla specie parassitante ed è massima per i dermatofiti zoofili come *Trichophyton mentagrophytes* var. *mentagrophytes*, modesta per gli antropofili come *Trichophyton rubrum* (21). La produzione di proteasi è anche in relazione con le modificazione del microambiente cutaneo, soprattutto con la concentrazione di CO2, la cui liberazione aumenta in tutte le condizioni di occlusione cutanea (21, 40). Fra tutte le proteasi il ruolo più importante pare sia esplicato dalle cheratinasi, secrete in presenza di substrato specifico, soprattutto con pH alcalino. Anche le lipasi esplicano un ruolo importante, facilitando l'invasione a livello delle strutture pilari; sembra inoltre che vi sia una correlazione tra attività lipasica e virulenza del ceppo fungino (44). Altre proteasi, quali l'elastasi e la collagenasi, sembrano abbiano importanza nel processo di diffusione in profondità del parassita dermatofitico (21). La produzione di elastasi potrebbe, a sua volta, influenzare lo sviluppo della risposta infiammatoria all'infezione sostenuta dai dermatofiti (51). Anche l'ureasi prodotta da alcune specie di dermatofiti potrebbe svolgere un ruolo nella patogenesi dell'infezione (31). L'impianto dei funghi sulla cute e la loro successiva colonizzazione, pare sia anche facilitata dalla loro capacità di liberare alcune sostanze aventi proprietà antibiotiche, quali la streptomicina, l'acido fusidico ed alcuni beta-lattamici (31).

Lo sviluppo dei dermatofiti sulla cute è determinato, in parte, da alcune condizioni che possono favorire l'impianto dei miceti sullo strato corneo, così come la loro successiva diffusione. Di contro, l'organismo si oppone all'infezione per mezzo di sistemi di difesa aspecifici e specifici.

Condizioni favorenti lo sviluppo dei dermatofiti sulla cute

Diversi sono i fattori che possono favorire lo sviluppo dei dermatofiti sulla cute.

A) *Fattori anatomo-fisiologici*.

Vi sono delle condizioni fisiologiche così come delle caratteristiche anatomiche che possono predisporre all'infezione dei dermatofiti. Ricordiamo che:

1) le cellule dello strato corneo sono morte e distanti dai meccanismi di difesa dell'ospite;
2) lo strato corneo è ben idratato dalle ghiandole sudoripare e dall'eliminazione di acqua transepidermica;
3) la cute è esposta a condizioni atmosferiche aerobie;
4) lo strato corneo è composto da lipidi, carboidrati, aminoacidi e tracce di elementi necessari allo sviluppo dei dermatofiti;
5) alcuni siti anatomici possono favorire la colonizzazione e lo sviluppo dei dermatofiti:

- i capelli sembra possano catturare le artrospore veicolate dall'aria;
- l'incavo dello strato corneo della lamina distale dell'unghia può catturare i dermatofiti;
- gli spazi interdigitali dei piedi e le pieghe crurali nel maschio sono fisiologicamente occlusi e perciò favoriscono lo sviluppo dell'infezione (3, 8, 24); probabilmente ciò sarebbe dovuto all'aumento di idratazione dell'epidermide occlusa ed all'emissione di diossido di carbonio che potrebbe favorire la crescita dei dermatofiti (40);
- l'ipercheratosi fisiologica palmo-plantare favorisce l'impianto dei dermatofiti;

6) l'età avanzata sembra predisporre alle dermatofitosi (22, 47);
7) il gruppo sanguigno A sembra predisporre alla cronicizzazione delle dermatofitosi (4).

B) *Fattori climatici*

È noto che, condizioni climatiche particolari, ove l'alto tasso di umidità relativa dell'aria è associata a temperature medie elevate (clima caldo-umido), si associano a prevalenze elevate di dermatofitosi; basti pensare all'alta incidenza di dermatofitosi (soprattutto *tinea pedis*) osservata nelle

truppe statunitensi di stanza in Vietnam, durante il periodo di guerra in quell'area dell'Indocina (8), oppure, alla più alta incidenza di alcune dermatofitosi nel periodo estivo;

C) *Fattori sociali*

La sovrappopolazione con i problemi connessi (scarsa igiene, maggiori contatti) favorirebbe la diffusione delle dermatofitosi, così come peraltro, di fatto, di tutte le patologie infettive. Come già detto nel precedente capitolo, anche particolari professioni (52, 53), così come particolari pratiche sportive (2, 36), possono predisporre a queste micosi.

D) *Fattori iatrogeni*

L'uso di particolari farmaci (i cortisonici topici e sistemici e più in generale gli immunosoppressori, gli antibiotici antibatterici, i prodotti cosmetici), può predisporre alle dermatofitosi.

E) *Fattori costituzionali*

Le modificazioni del pH cutaneo, solitamente causate da modificazioni del fisiologico meccanismo della sudorazione o da veri e propri stati patologici (quali ad esempio l'iperidrosi), talora associate a macerazione dei piedi (57), favoriscono lo sviluppo di questi funghi.

F) *Fattori genetici*

Sembra che un gene autosomico recessivo predisponga all'infezione da *Trichophyton concentricum*, agente causale della *tinea imbricata* (55). Un fattore genetico predisponente sembra essere alla base della cronicizzazione di alcune dermatofitosi (30).

G) *Fattori patologici*

Alcune condizioni patologiche predispongono all'infezione da dermatofiti; fra esse ricordiamo:il diabete mellito, alcuni immunodeficit, il morbo di Cushing, le neoplasie ematologiche, la candidosi mucocutanea cronica, l'ato-

pia, le collagenopatie, certe forme di discheratosi ed alcune malattie vascolari periferiche (1, 14, 25, 29, 41, 45, 63, 64). Particolarmente sembra opportuno soffermarsi sulla relazione esistente fra dermatofitosi e infezione da HIV. Secondo alcuni Autori, l'incidenza di questa micosi pare essere superiore nei pazienti HIV positivi rispetto ai gruppi di controllo (18, 60), anche se, vi è più di un parere contrario. Sicuramente le dermatofitosi nel soggetto HIV positivo assumono però caratteristiche cliniche ed evolutive peculiari. In effetti, l'aspetto clinico delle dermatofitosi presenta spesso, in questi pazienti, connotati diversi dai soliti codificati (39, 48), le forme cliniche possono essere particolarmente estese e gravi (17, 26, 43), il decorso clinico può essere cronico-recidivante (65). L'onissi dermatofitica subungueale prossimale sembrerebbe, poi, quasi esclusivamente associata all'infezione da HIV, essendo decisamente rara nel soggetto normale (19).

Sistemi di difesa dell'organismo nei confronti dei dermatofiti

I meccanismi di difesa nei confronti dei dermatofiti sono sia aspecifici che specifici.

A) *Sistemi di difesa aspecifici*

1) La superficie cutanea è relativamente inospitale alla crescita fungina a causa dell'esposizione ai raggi ultravioletti e della competizione con la normale flora batterica presente su di essa.

2) La fisiologica desquamazione cutanea rimuove meccanicamente i dermatofiti (6); anzi il "turnover" dei cheratinociti aumenta in prossimità dell'infezione fungina.

3) Il sudore esplica un'azione inibitrice nota sulla crescita fungina; ancora più importante è l'azione inibitrice esplicata da alcuni lipidi della superficie cutanea nei confronti dei dermatofiti (61); in particolare, alcuni tipi di sfingosine (7) presenti sulla cute, pare siano attivi nei confronti dei dermatofiti ed anche di alcuni lieviti. Gli acidi grassi saturi a catena di media lunghezza, particolarmente quelli a 7, 9, 11 e 13 atomi di carbonio (33), pare esplichino un ruolo importante nel controllo dell'infezione, interferendo probabilmente anche nel processo di aderenza (21).

4) Sembra che gli ormoni androgeni abbiano la capacità di inibire lo sviluppo dei dermatofiti, soprattutto quando questi funghi invadono i follicoli

piliferi (10): ad esempio, sperimentalmente si è visto che, l'androstenedione ed altri ormoni androgeni siano in grado di inibire completamente la crescita di *Epidermophyton floccosum* e di *Trichophyton rubrum;* queste osservazioni sembrano poter così giustificare l'incapacità di queste due specie a causare *tinea capitis.*

5) Alcuni fattori sierici termolabili, riferibili al sistema complementare, presentano attività inibitoria nei confronti dei dermatofiti precludendone, così, l'invasione degli organi interni.

6) La transferrina insatura presente nel derma competerebbe per il ferro con i dermatofiti, impedendone, di fatto, lo sviluppo negli strati più profondi della cute e negli organi interni (41).

7) Le α2 macroglobuline inibiscono la cheratinasi dermatofitica (66).

8) La temperatura organica, che nell'uomo è di circa 37°C, impedirebbe la diffusione dell'infezione agli organi interni, sviluppandosi bene questi funghi (con la sola eccezione di *Trichophyton verrucosum* e di *Trichophyton schoenleinii*) al di sotto di questa temperatura (33).

9) L'attività di difesa naturale esplicata dai granulociti neutrofili: questi leucociti vengono richiamati sia da alcune sostanze chemiotattiche liberate dal fungo, sia grazie all'attivazione del complemento attraverso la via alternativa causata dai liposaccaridi della parete fungina (21). L'attività fagocitaria e di "killing" esplicata dai granulociti neutrofili rappresenta, di fatto, un'iniziale significativa modalità di difesa nei confronti del parassita dermatofitico. I neutrofili possono uccidere i dermatofiti sia nell'ambiente extracellulare che all'interno della cellula, soprattutto mediante la via ossidativa (12). Comunque, eccetto che per le dermatofitosi infiammatorie, i granulociti neutrofili solitamente non si rinvengono nell'infiltrato, per cui risulta evidente che debbano essere coinvolti altri meccanismi di risposta immunologa nei confronti dell'infezione dermatofitica (31). In effetti, i sistemi di difesa immunologica più importanti nei confronti di questo gruppo di funghi sono rappresentati dai sistemi di difesa specifici.

B*) Sistemi di difesa specifici*

Sono rappresentati dai sistemi di risposta immunitaria sia di tipo umorale che che di tipo cellulo-mediato.

1) *Risposta immunitaria di tipo umorale*

La risposta immunitaria di tipo umorale, sebbene presente, non è in grado di proteggere dall'infezione dermatofitica; anticorpi specifici (di tipo IgA, IgG, IgM, IgE) sono stati rinvenuti in numerose dermatofitosi (27, 34)

mediante tecniche le più varie (ELISA, fissazione del complemento, immunodiffusione, agglutinazione [61]) e sembrano non avere ruolo protettivo dal momento che, sono stati osservati livelli, anche molto elevati, di immunoglobuline specifiche in corso di infezioni dermatofitiche croniche (15, 59). Sicuramente le IgE non esplicano alcun ruolo protettivo nei confronti di questi funghi (16, 34, 37). Le tecniche sierologiche che consentono la ricerca degli anticorpi anti-dermatofiti, potrebbero essere utilizzate in un prossimo futuro a fini diagnostici. Maggior sensibilità diagnostica potrebbero avere le ricerche degli antigeni dermatofitici mediante gli anticorpi monoclonali: queste metodiche potrebbero infatti essere utilizzate, con successo, nell'immunoidentificazione delle varie specie di dermatofiti (13, 50). Al momento attuale però, non esistono kit sierologici commercializzati e questi tipi di indagine risultano ancora confinati presso i centri di ricerca.

I dermatofiti sembrano produrre diversi tipi di antigeni, chimicamente associati ai peptidi ed ai carboidrati; quelli più importanti e più studiati sono i glicopeptidi e la cheratinasi; la porzione proteica dei glicopeptidi stimola preferenzialmente l'immunità cellulo-mediata, mentre la porzione polisaccaridica preferenzialmente stimola quella umorale (16); la cheratinasi, che permette l'invasione della cute da parte del dermatofita, sembra stimolare l'immunità di tipo ritardato (23). Livelli significativamente elevati di antigeni dermatofitici sono stati evidenziati, mediante tecnica radioimmunometrica, da pazienti affetti da dermatofitosi causate da *Trichophyon concentricum* e da *Trichophyton rubrum* ma, non da soggetti sani (13). Sembra possibile che questi antigeni dermatofitici possano giocare un ruolo importante nel processo di modulazione delle risposta immuna cellulo-mediata, che sembrerebbe essere difettiva in molti pazienti affetti dalle forme di dermatofitosi cronica solitamente sostenute dai dermatofiti antropofili (13).

2) *Risposta immunitaria cellulo-mediata*

La risposta immunitaria cellulo-mediata sicuramente, invece, riveste un ruolo di difesa importante nei confronti dei dermatofiti (61). Una valida risposta cellulo-mediata si associa alla guarigione della dermatofitosi; di contro, una risposta cellulo-mediata anomala o assente, come si osserva ad esempio nell'AIDS od in altri immunodeficit anche primitivi, predispone a dermatofitosi croniche o recidivanti o a forme profonde (37). Un ruolo importante in tal senso è espletato sia dalla cellula di Langerhans, istiocita cutaneo con funzioni di "cellula - presentante - l'antigene", che dai linfociti T; in effetti, quando sia l'una cellula o l'altra, o entrambe (come ad esempio nell'AIDS (5)) sono ridotte nel numero o funzionalmente inefficaci, si osservano quadri patologici cronici e comunque più gravi (17). Numerosi sono gli studi dove è

stato dimostrato il ruolo fondamentale espletato dai linfociti T CD4+ nella difesa dalle infezioni dermatofitiche. Ma anche la cellula di Langerhans sembra svolgere un ruolo centrale nel meccanismo di difesa immunologica nei confronti di questo gruppo di funghi. D'altra parte, essa rappresenta il braccio afferente della risposta immune nei confronti degli aggressori cutanei. In effetti, come già ricordato, una diminuzione numerica e / o funzionale di questi istiociti cutanei, predisporrebbe alle infezioni dermatofitiche, mentre, nei soggetti immunocompetenti si è dimostrato inequivocabilmente, mediante l'uso di anticorpi monoclonali specifici, il loro importante ruolo difensivo nei confronti dei dermatofiti (11, 20). Alcuni studi, infatti, hanno evidenziato un aumento numerico di queste cellule dendritiche a livello dell'epidermide di lesioni cutanee di *tinea* specialmente in prossimità delle strutture ifali (11, 20).

Più in generale, sembra che tutto il sistema immunitario della cute (che negli anni settanta fu definito Skin Associated Lymphoid Tissue (58)), e che è costituito anche dai cheratinociti, da altre cellule dendritiche e dalle cellule endoteliali micro-vascolari, sembra svolgere un ruolo importante e determinante nei confronti della protezione da infezioni da dermatofiti e non solo. Non è ancora chiaro il ruolo eplicato, nel processo di difesa dai dermatofiti, dai linfociti citotossici CD4+ e CD8+ e dai macrofagi attivati.

L'ipersensibilità di tipo ritardato ai dermatofiti, sostenuta dalla risposta immunitaria cellulo-mediata, si può mettere chiaramente in evidenza grazie ad un test di intradermoreazione con la tricofitina, che è un estratto idrosolubile derivato dalla coltura di diversi dermatofiti; i soggetti che, solitamente rispondono a questo test, hanno avuto episodi di dermatofitosi auto-limitantesi nel tempo, anche se, pare possibile una positività causata da cross-reattività con altri antigeni (61); di contro, i soggetti affetti da dermatofitosi cronica, specialmente causata da *Trichophyton rubrum*, possono presentare bassa o assente positività a questo test (9, 29). Ciò sarebbe dovuto all'inibizione dell'immunità cellulo-mediata causata da alcuni componenti della parete fungina del *Trichophyon rubrum,* quali il mannano (16).

L'importanza del'immunità cellulo-mediata nei confronti dell'infezione dermatofitica e la sua valutazione tramite il test alla tricofitina, è stata dimostrata mediante studi sperimentali negli umani. Questi lavori hanno evidenziato che i pazienti con test alla tricofitina positivo siano più resistenti all'inoculazione di *Trichophyton mentagrophytes* rispetto a quelli con test cutaneo negativo (38).

La risposta immunitaria cellulo-mediata agli antigeni dermatofitici è stata dimostratta *in vitro* per mezzo di saggi di trasformazione linfocitaria (35), di inibizione della migrazione leucocitaria (32), di inibizione dell'adesività leucocitaria (32, 62).

Grazie agli studi compiuti sull'immunità in corso di infezioni dermatofitiche, si è pensato, soprattutto in passato, di utilizzare l'immmunoprofilassi attiva nella terapia delle dermatofitosi croniche intrattabili e nelle forme con

significative reazioni dermatofitidiche (61). Si è visto però che questo tipo di terapia non era particolarmente utile ed è stata soppiantata dall'uso dei farmaci antimicotici, sempre più efficaci e numerosi. L'inefficacia del vaccino anti-dermatofiti, in queste forme, è probabilmente dovuto al fatto che, queste particolari micosi sono proprio causate da inadeguate risposte immuni, piuttosto che dall'assenza di esposizione agli antigeni coinvolti; per tale motivo questo tipo di immuno-disfunzione, potrebbe non rispondere all'aumento addizionale di antigeni apportato con l'immunoprofilassi (61).

In medicina veterinaria è stato invece utilizzato contro il *Trichophyton verrucosum*, che è la principale causa di dermatofitosi delle mucche, un vaccino vivo (LTF-130) che ha notevolmente ridotto l'incidenza di tale micosi in alcuni allevamenti dell'ex Unione Sovietica e di alcuni altri Paesi europei (54).

La dermatofitosi cronica è spesso associata all'atopia (29, 32, 42, 56) e sembra che vi siano molti meccanismi, in parte ancora da dimostrare, che possano spiegare questa associazione (37); peraltro è proprio nei soggetti che presentano questa associazione che, assai spesso, l'intradermoreazione alla tricofitina risulta essere negativa.

Manifestazioni cliniche

Le infezioni sostenute dai dermatofiti sono le dermatofitosi o dermatofizie. Le varie forme cliniche vengono indicate internazionalmente con il termine latino *tinea* seguito dalla specificazione della sede parassitata. L'entità delle manifestazioni è in relazione sia con la specie parassitante, sia con la sede del corpo infetta, sia con lo stato immunitario dell'ospite, oltrechè con altri numerosi fattori (età, sesso, fattori iatrogeni ecc.). La variabilità di espessione morfologica delle infezioni dermatofitiche, è però determinata principalmente dal complesso processo di interazione fra l'ospite ed il parassita (51), ove da una parte vi è la reattività dell'ospite, dall'altra la carica patogena della specie parassitante. Quando il fungo infettante è un dermatofita zoofilo o geofilo, la reazione infiammatoria è più imponente rispetto a quella osservata quando l'agente etiologico è un dermatofita antropofilo: in questo caso, anche la sintomatologia soggettiva è più sfumata con prurito, fastidio e dolore assai minori o addirittura assenti (51). Inoltre, le lesioni provocate da funghi zoofili o geofili, possono risolvere spontaneamente in un periodo di tempo sicuramente inferiore rispetto a quello necessario alla guarigione delle dermatofitosi da antropofili che, anzi, tendono a cronicizzare (38, 51). La capacità dei funghi antropofili a causare lesioni meno fastidiose con tendenza alla cronicizzazione, si spiega con il graduale adattamento parassitario di queste specie nei confronti dell'ospite umano. Dal punto di vista evolutivo infatti, le specie antropofile rappresentano il processo finale di adattamento iniziato con le specie cheratinofile geofile e passato successivamente per quelle zoofile (41). In patologia umana, la classificazione clinica delle dermatofitosi più seguita è quella che valuta il parassitamento o meno degli annessi cutanei da parte dei funghi; in base a questa classificazione si hanno due grandi gruppi di dermatofitosi: le dermatofitosi della cute glabra e le dermatofitosi degli annessi cutanei (capelli, peli, unghie).

Dermatofitosi della cute glabra

Tinea corporis (herpes circinatus, tinea circinata)

È questa la forma di dermatofitosi sicuramente più frequente in patologia umana. Le sedi cutanee coinvolte sono tutte quelle glabre escluse le regioni acrali (mani, piedi, viso) e le regioni delle grandi pieghe (cavi ascellari, ingui-

ne). La morfologia più tipica della *tinea corporis* è la forma "eritemato-pitiriasica ad anello" (il "ringworm" degli autori anglosassoni, che letteralmente si traduce come "verme ad anello") con il margine netto dell'anello che avanza centrifugamente, lasciando una risoluzione centrale di solito finemente desquamante e mostrando, talora, delle piccole vescicole sul bordo "attivo" di avanzamento che si presenta di solito rilevato (17, 24, 41) (figure 7 e 8); talora vi può essere una ripresa del processo infettivo nel centro della lesione, per cui si possono osservare numerosi cerchi concentrici rilevati, talora vescicolosi, che danno alla lesione un'aspetto a bersaglio (24). I "ringworm" possono essere unici o multipli (figure 7 e 8) a seconda del numero delle sedi di impianto del dermatofita. Esistono altre forme meno frequenti di *tinea corporis*: eczematoide, crostosa, psoriasiforme, suppurativa, follicolitica, bollosa, granulomatosa (51, 54). Quest'ultima forma si evidenzia, soprattutto in donne di mezza età con problemi circolatori, a livello della faccia antero-laterale delle gambe, ed è causata spesso da pratiche depilatorie, che determinano la penetrazione dei peli infetti nel derma. E' questa la "tinea granulomatosa delle gambe", solitamente sostenuta da *Trichophyton rubrum* (69), che è una micosi di difficile individuazione, entrando in diagnosi differenziale con alcune altre lesioni nodulari delle gambe quali, l'eritema nodoso, l'eritema indutato di Bazin sostenuto dai micobatteri, la vasculite nodulare ecc (51). Tutti i dermatofiti possono causare forme della cute glabra e la loro prevalenza dipende da cause ambientali e geografiche. Gli agenti etiologici più fre-

***Figura 7. Tinea corporis causata da* Trichophyton rubrum.**

***Figura 8. Tinea corporis a lesioni multiple causata da* Microsporum canis.**

quentemente chiamati in causa sono: *Trichophyton rubrum* (7, 16, 24, 38, 41, 46, 56, 59), *Trichophyton violaceum* (7, 41, 46), *Microsporum audouinii* (41) fra gli antropofili, *Microsporum mentagrophytes* var. *mentagrophytes* (7, 16, 24, 38, 41, 46, 56, 59), *Microsporum canis* (7, 16, 24, 38, 41, 46, 56, 59), *Trichophyton verru - cosum* (7, 16, 38, 41, 46, 56) fra gli zoofili, *Microsporum gypseum* (7, 16, 38, 41, 46, 59), più raramente, fra i geofili. Talora coesistono lesioni causate da specie diverse. Anche *Trichophyton schoenleinii* (41) può causare una forma della cute glabra che prende il nome di "favo della cute glabra", solitamente associata a *tinea capitis favosa*, con lesioni simili a quelle osservabili nel capillizio ma, con minore tendenza a lasciare cicatrici. Una forma particolare di *tinea corporis* è la *tinea imbricata* (nota anche come *tokelau*) causata da *Trichophyton concentricum* e diffusa solo in alcune aree ben delimitate della Polinesia e dell'Oceania, dell'America centro-meridionale e dell'Asia sud-orientale; esistono varie forme di *tinea imbricata* tutte a decorso cronico e permanente (40):

1) forma concentrica, la più tipica, a lamelle cornee concentriche che realizzano un disegno ad arabesco, molto apprezzato dagli indigeni;
2) lamellare, solitamente localizzata alla superficie estensoria degli arti;
3) lichenificata, circoscritta alla regione dei gomiti;
4) anulare a "plaque type";
5) forma palmo-plantare;
6) forma ungueale (le ultime due molto poco frequenti).

La diagnosi differenziale della *tinea corporis* si pone con l'eczema nummulare o con altre forma di eczema, con la dermatite seborroica, con la pityriasis rosea di Gibert, con l'eritema polimorfo, con la psoriasi, con il lupus eritematoso cronico discoide fisso, con il lichen simplex chronicus, con il lichen ruber planus (24, 41, 51).

Tinea faciei

Causata da *Trichophyton mentagrophytes* (16, 41, 59), *Trichophyton rubrum* (16, 38, 41, 59), *Microsporum canis* (16, 38, 41, 59), *Microsporum audouinii* (41) e da tutti i dermatofiti causa di *tinea corporis*. Sul viso la dermatofizia assume connotati spesso non tipici per cui viene spesso confusa con altre dermopatie. Esistono forme cliniche con chiazze tondeggianti a risoluzione centrale con bordo progressivo e desquamante, più o meno vescicoloso, che possono confluire fra di loro e assumere aspetto figurato; talora, si osservano semplici chiazze eritematose oppure si osservano piccole papule più o meno pruriginose. Per questo motivo, ed in assenza di un'anamnesi suggestiva per dermatofitosi, spesso la patologia viene misconosciuta e non trattata adeguatamente per cui tende a modificarsi ed a cronicizzare. Spesso s'impone una diagnosi differenziale con altre patologie dermatologiche, alcune anche impegnative dal punto di vista prognostico quali: il lupus eritematoso cronico discoide fisso, il lupus eritematoso sistemico, l'eruzione polimorfa alla luce del sole, gli infiltrati linfocitari benigni, alcune forme di rosacea, le cheratosi solari, alcune dermatiti microbiche, la dermatite seborroica, il granuloma faciale (22, 24, 41, 51, 64).

Tinea cruris (eczema marginato di Hebra)

Intertrigine micotica localizzata alla regione inguino-crurale, caratterizzata da un'eritema centrifugo festonato con desquamazione (figura 9); si rileva, dal punto di vista soggettivo, un intenso prurito. E' una dermatofitosi più frequente nei maschi, il cui sviluppo può essere favorito dal clima caldo-umido, dall'obesità, dalla sudorazione, dall'irritazione meccanica (pantaloni stretti, costume bagnato). A distanza, si possono avere localizzazioni alle ascelle e primitivamente ai piedi (IV spazio interdigitale).

Talora, le lesioni possono interessare anche la cute del pene e del glande (21), anche se esistono forme, a localizzazione primitiva in questa sede, causate solitamente da dermatofiti antropofili e più raramente da quelli zoofili (21, 23). Frequentemente l'infezione può anche diffondersi alla piega interglutea.

***Figura 9. Tinea corporis causata da* Epidermophyton floccosum.**

Gli agenti etiologici più frequentemente riscontrati nella *tinea cruris* sono: *Epidermophyton floccosum e Trichophyton rubrum* soprattutto (7, 38, 41, 46, 59, 67), *Trichophyton mentagrophytes* var. *mentagrophytes* (7, 41, 59), *Microsporum canis* (7, 41, 59), *Trichophyton violaceum* (41, 46) *e Trichophyton mentagrophytes* var. *interdigitale* (quest'ultimo fungo assai più raramente). La diagnosi differenziale si pone con la psoriasi invertita, l'eritrasma, l'intertrigine batterica, la candidosi, la micosi fungoide, l'eczema, la malattia di Haley-Haley, la malattia di Darier con interessamento delle pieghe (24, 41, 54).

Tinea manuum

Solitamente causata da dermatofiti antropofili: soprattutto da *Trichophyton rubrum* (7, 16, 38, 59), *Trichophyton mentagrophytes* var. *menta - grophytes* (7, 16, 41, 59) e da *Trichophyton mentagrophytes* var. *interdigitale* (16), più raramente da *Epidermophyton floccosum* (7, 16), *Trichophyton violaceum* (16, 59) e da altri dermatofiti zoofili.

Colpisce il palmo della mano, soprattuto per meccanismo di autoinoculazione da *tinea unguium* e da *tinea pedis.* La sua comparsa è favorita dalla macerazione della cute, (causata, per esempio, dall' uso dei guanti), o da traumatismi o da disturbi circolatori. I soggetti affetti da cheratodermia palmo-plantare sono più suscettibili ad ammalarsi (27). Talora può essere

catalogata come malattia professionale in pastori, allevatori, veterinari ecc. La forma clinica più tipica è caratterizzata dalla desquamazione fine a scaglie bianche lucenti della regione palmare, senza altri sintomi. Forma più rara è quella a chiazze vescico-pustolose o bollose con interessamento delle regioni interdigitali, spesso causate da ceppi zoofili: in questi casi, sono presenti prurito, bruciore, esiti desquamativi secchi. Spesso è associata *tinea unguium*. Classica è la monolateralità dell'infezione. La diagnosi differenziale si pone con la psoriasi, la pustolosi palmo plantare, l'eczema da contatto, la disidrosi, la sifilide secondaria, la pytyriasis rubra pilaris, le dermatiti microbiche, la tilosi, le forme desquamanti post infezione streptococcica (24, 41).

Tinea pedis (piede d'atleta)

Causata da: *Trichophyton mentagrophytes* var. *interdigitale* (16, 38, 59, 67), *Trichophyton mentagrophytes* var. *mentagrophytes* (7, 10, 16, 56, 59, 67) *Trichophyton rubrum* (16, 38, 46, 56, 59, 67), *Epidermophyton floccosum* (16, 38, 46, 56, 59, 67), raramente da *Trichophyton violaceum* (16, 59), *Trichophyton verrucosum* (7, 16) e *Microsporum canis* (7, 16). L'occlusione cutanea causata dal'uso di calzature incongrue (48, 67), la macerazione (65), la sudorazione, il clima caldo-umido, i microtraumi (4), la vita in comunità (29) predispongono a questa forma di micosi. E' la più frequente dermatofitosi nel mondo sviluppato (41) con una prevalenza di circa il 10% (41) nelle zone ricche del pianeta, e sembra che una percentuale molto alta della popolazione sia affetta da forme cliniche lievi e quindi misconosciute, o inapparenti (5): l'azione esplicata da questi "carriers" nella diffusione dei funghi negli ambienti, specie se confinati, assume un ruolo veramente importante dal punto di vista epidemiologico. E' più frequente nell'adulto, solo apparentemente rara nelle prime fasi della vita (48) ed è significativamente presente nell'eta adolescenziale (71). Il sesso più frequentemente colpito è quello maschile (41). Sembra che i soggetti di sesso maschile possano avere un rischio del 20% di sviluppare la *tinea pedis* in una qualche fase della loro vita; tale rischio sembra essere del 5% nei soggetti di sesso femminile (41). Questa differenza può essere parzialmente spiegata dal differente grado di esposizione agli agenti fungini esistente fra i due sessi (41) a causa delle differenti abitudini nel vestirsi (diverso tipo di calzature utilizzate), delle differenze nelle attività professionali ed anche della maggior abitudine dei maschi a praticare attività sportive. Coesistono spesso altre dermatofizie, come quelle delle unghie, ma anche quelle localizzate in sedi lontane. Sono conosciute tre forme cliniche (24, 41, 48).

1) "Forma intertriginosa": sono presenti desquamazione, macerazione e fissurazione solitamente osservati a livello del IV spazio interdigitale; questi

segni tendono poi a diffondersi agli altri spazi interdiditali e lateralmente verso la regione plantare o più raramente verso quella dorsale. Tende a cronicizzare con scarso prurito e può evolvere verso gli altri due quadri clinici. La diagnosi differenziale si pone con: l' eczema acuto, l'eritrasma sostenuto da *Corynebacterium minutissimum*, le forme da piogeni Gram positivi, da *Candida* spp, da *Pseudomonas* spp peraltro, molto spesso, presenti come copatogeni (24, 41, 48).

2) "Forma secca ipercheratosica": forma tendezialmente cronica spesso causata da *Trichophyton rubrum* e da *Epidermophyton floccosum*. Molto spesso associata ad onissi. Si estende a tutta la pianta del piede ("piede a mocassino") ed ai lati del piede ed è caratterizzata da una fine desquamazione; talora si osservano ipercheratosi e minime fissurazioni. La diagnosi differenziale si pone con: la psoriasi, la sifilide secondaria, la pityriasi rubra pilaris, l' eczema cronico (24, 41, 48).

3) " Forma vescicolobollosa": si osserva nei climi caldo-umidi e nei soggetti affetti da iperidrosi; spesso è causata da *Epidermophyton floccosum*, *Trichophyton mentagrophytes* var. *interdigitale* e da *Trichophyton mentagrophytes var. mentagrophytes* (45). Questa forma è caratterizzata dalla comparsa di vescicole ed anche di bolle con liquido sieroso o siero-purulento, localizzate ai lati dei piedi o sulla regione plantare. Queste lesioni esitano in squame e sono dolorose e pruriginose. Talora si osservano linfangite e linfoadenite per sovrapposizione batterica. La diagnosi differenziale si pone con: l'eczema da contatto, la disidrosi, la piodermite, la psoriasi pustolosa, la pustolosi plantare (24, 41, 48).

Tinea incognito (Tinea incognita, "Steroid-Modified Tinea")

Questo termine è stato coniato nel 1968 da Ive (43) per indicare una particolare forma di dermatofitosi della cute glabra, modificata nell'aspetto dall'uso incongruo di corticosteroidi somministrati per uso topico a causa di diagnosi errata, o per via sistemica per la terapia di altre patologie. Questo tipo di *tinea* tende a cronicizzare e ad estendersi, mimando le dermopatie più varie (la psoriasi (1), la rosacea (22), il granuloma faciale (33), il lupus eritematoso sistemico(64), varie forme di eczema (31, 35, 58)(figura 10) fra le tante). Sono stati descritti casi della durata di molti anni ed addirittura di decenni (1, 31). L'esame micologico è dirimente, in questi casi, e va condotto sempre nei casi dermatologici dubbi o "strani", soprattutto in presenza di lesioni asimmetriche, mimanti dermatiti solitamente ad estensione simmetri-

Figura 10. Tinea incognito causata da* Trichophyon rubrum. *La paziente era affetta da questa forma particolare di tinea corporis da 15 anni; era stata posta erroneamente diagnosi di "eczema da stasi" (la paziente soffriva di insufficienza venosa agli arti inferiori) e, per tale motivo, era stata trattata ripetutamente con corticosteroidi per uso topico. Mediante l'effettuazione degli esami micologici, è stata posta correttamente la diagnosi di dermatofitosi; la paziente è stata dunque trattata con antimicotici per uso locale e sistemico, con raggiungimento della guarigione completa delle lesioni della cute glabra in circa sei settimane.

ca, quali la psoriasi o l'eczema. L'esame micologico risulta, pertanto, fondamentale anche per impostare una corretta terapia.

Dermatofitosi dei peli e dei capelli

Tinea capitis

La *tinea capitis* è la dermatofitosi del cuoio capelluto ed è la tigna propriamente detta. Si manifesta con chiazze tonsuranti e alopeciche più o meno flogosate dai connotati diversi a seconda del tipo di parassitamento del

capello (vedi capitolo sulla diagnostica di laboratorio). Talora si associa a *tinea corporis* o a *tinea faciei*. È frequente in età pediatrica(36, 49, 71), rara nell'adulto (56). Si rinviene in tutto il mondo in forma endemica, talora anche in forma epidemica. Le specie coinvolte variano da paese a paese e da regione a regione. Sembra che forme di *tinea capitis* sostenute da alcune specie, come *Trichophyton tonsurans,* siano più frequentemente riscontrabili tra i soggetti di etnia africana anche se essi sono nati o vivono al di fuori del continente africano (19). Non è ancora ben chiara la predilezione di queste specie per gli africani o gli afro-americani: per spiegarla potrebbero essere chiamati in causa vari fattori quali l'uso di creme cosmetiche per capelli ad azione occlusiva, oppure l'abitudine ad acconciare i capelli in modi particolari (19). Si descrivono 4 forme fondamentali di *tinea capitis*: 1)"microsporica a grandi chiazze", 2)"tricofitica a piccole chiazze", 3) "a tipo *kerion*", 4) "*favosa*" (24).

1) "Microsporica a grandi chiazze"(figura 11) (causata da *Microsporum canis (*7, 16, 19, 46, 49, 56, 59), *Microsporum nanum (*16), *Microsporum audouinii (*16, 67), *Microsporum gypseum (*16, 49, 59), ma anche da funghi del genere *Trichophyton,* quali *Trichophyton mentagrophytes, (*7, 16, 49, 56, 59), *Trichophyton verrucosum (*7, 16): in questa forma clinica di *tinea capitis* sono evidenti chiazze circolari tonsurate a margini ben definiti, solitamente grandi; la loro superficie presenta una fine desquamazione e fra le squame si possono osservare

***Figura 11. Tinea capitis microsporica ("a grandi chiazze") causata da* Microsporum canis.**

peli tronchi emergenti per 2-4 millimetri dall'ostio follicolare (aspetto a "prato falciato"), opachi, biancastri perché ricoperti da un manicotto di spore. Il prurito solitamente è presente ma può anche mancare. Talora può presentarsi in forma molto attenuata, con scarsi sintomi, con poca pitiriasi e senza evidente caduta dei capelli; queste forme sono dovute alla specie antropofila *Microsporum audouinii*: l'andamento di queste lesioni è cronico e dopo qualche mese possono risolversi spontaneamente, specie in età puberale.

2) "Tricofitica a piccole chiazze": (causata da *Trichophyton tonsurans*, (8, 19, 38, 67), *Trichophyton violaceum* (7, 19, 20, 46, 49), *Trichophyton soudanense* (19), più raramente da *Trichophyton rubrum* (41, 49, 63) in questa forma sono presenti chiazze più piccole e numerose, talora confluenti; il danneggiamento pilare è più importante per cui il pelo tende a spezzarsi o a ripiegarsi a livello dell'ostio follicolare (aspetto a "feci di mosche") (41).

La diagnosi differenziale, di queste due prime forme di *tinea capitis,* si pone con l'alopecia areata, la "pitiriasi sicca", la dermatite seborroica in chiazze, la tricoressi nodosa, la tricotillomania, la pseudo–tinea amiantacea, la pseudo – area di Brocq, la follicolite decalvante, il lupus eitematoso cronico discoide fisso, il lichen ruber planus (24, 41, 51).

3) "A tipo *kerion*" (o *Kerion celsi,* causata da dermatofiti zoofili quali il *Microsporum canis,* il *Trichophyton mentagrophytes* var. *mentagrophytes,* il *Trichophyton verrucosum,* o da specie geofile come il *Microsporum gypseum* (24)): si tratta di una forma infiammatoria molto intensa, con comparsa sul cuoio capelluto di piccole pustole raggruppate in aree di cute arrossata e infiltrata, del diametro di pochi centimetri, oppure di grandi chiazze di 5-8 cm di diametro, uniche o confluenti, prive di capelli, edematose, dolenti con tratti fistolosi gementi per la fuoriuscita di pus (aspetto ad "amaretto")(24). Spesso sono presenti segni di interessamento sistemico (febbre, malessere generale) con linfoadenite distrettuale. La diagnosi differenziale si pone essenzialmente con la piodermite.

4) "Tinea capitis favosa": *Trichophyton schoenleinii* è il solo dermatofita in grado di causare l'autentico favo (38, 67); raramente altri dermatofiti quali *Trichophyton mentagrophytes* var. *quinckeanum* responsabile del favo nel topo (34), *Microsporum gypseum* (25, 26), *Trichophyton violaceum* (25, 26), *Microsporum gallinae e Microsporum fulvum* (42) possono provocare, nell'uomo, lesioni pseudo-favose. Questo particolare tipo di *tinea capitis* un tempo era presente anche in Italia, soprattutto nelle regioni meridionali ed insulari, attualmente è invece rinvenibile solo nei Paesi del terzo mondo (anche se la prevalenza sembra in diminuzione anche in quelle aree, come nei paesi nordafricani, dove sino a qualche decennio orsono, il favo si presentava ad alta endemia). La lesione tipica è lo "scotulo"(9), specie di scodella o coppa che circonda il capello alla sua emergenza dall'ostio; lo scotulo è costituito da ammassi di ife e corneociti, è opaco, di colore giallastro ed emana odore di urina di topo. La malattia tende a cronicizzare, mentre gli scutuli confluisco-

no in una massa squamo-crostosa; se non curata precocemente, tende a determinare alopecia cicatriziale; nell'1-2 % dei casi vi è associazione con l'onissi specifica causata da *Trichophyton schoenleinii* (41). Talora si associa a *tinea corporis favosa*.

Tinea barbae (sicosi tricofitica)

Causata da dermatofiti zoofili quali il *Trichophyton mentagrophytes* var. *mentagrophytes* (67), il *Trichophyton mentagrophytes* var. *erinacei* (67) ed il *Trichophyton verrucosum* (38, 67), assai più raramente dalle specie antropofile come il *Trichophyton rubrum* ed altre ancora (41). Sono spesso interessati i contadini addetti alla custodia del bestiame ed i soggetti maschi adulti; i peli vengono parassitati con parassitamento endopilare (vedi dopo). Le prime lesioni compaiono sul labbro superiore o sulle guance e presentano un quadro tipo *kerion*; per interessamento di più unità pilari, si formano delle placche squamo-crostose che si possono diffondere anche sul collo. E' presente prurito, dolore, interessamento linfonodale per sovrapposizione batterica. In alcuni casi, si osservano lesioni meno flegmasiche ad andamento più cronico (forme torpide). Le forme più infiammatorie tendono a risolversi anche spontaneamente in qualche mese e possono condurre sino all' alopecia cicatriziale; le forme torpide, più croniche, guariscono più lentamente anche con ricrescita parziale dei peli. La diagnosi differenziale si pone con le piodermiti, con l'eczema acuto, col carbonchio, con l'acne cistica, con l'actinomicosi, con il bromoderma, con gli epiteliomi metastatici (24, 41).

Altre dermatofitosi pilari

Tinea supercilli

La localizzazione della dermatofitosi alle sopracciglia è piuttosto rara (51, 54). Sembra infatti che, a questo livello, i peli presentino una refrattarietà all'infezione, forse causata dal breve ciclo di rinnovamento pilare, con una prolungata fase di quiescenza (54). Le specie più frequentemente coinvolte sono *Trichophyton violaceum* e soprattutto *Microsporum canis*. Raramente si può rinvenire *Trichophyton schoenleinii*. Quando sono parassitati, i peli si presentano troncati a livello dell'ostio follicolare. Le sopracciglia appaiono diradate o alopeciche. Esistono forme secondarie a dermatofizie della cute della faccia o della fronte, mentre il coinvolgimento primitivo dei peli sopracci-

gliari rappresenta un evento molto raro. Il reperto microscopico del pelo delle sopracciglia è simile a quello del capello, ed il tipo di danno è in relazione con la specie parassitante.

Tinea cilli

Anche la dermatofitosi delle ciglia rappresenta un evento raro (51, 54). Come le sopracciglia, anche le ciglia sembrano, e per le stesse ragioni, resistenti all'infezione causata da dermatofiti. Una particolare resistenza potrebbe anche essere conferita dal lisozima o da altre sostanze antisettiche presenti nelle lacrime. Gli agenti etiologici sono il *microsporum canis* (18) e soprattutto il *Microsporum audouinii*, più raramente i funghi appartenenti al genere *Trichophyton*. Esistono due forme di *Tinea cilli*: una forma secondaria alla dermatofizia della cute glabra viciniore ed una, più rara, forma primitiva. Clinicamente abbiamo: una forma con palese interessamento pilare, con presenza di ciglia rotte ad altezza variabile dall'ostio follicolare ed una forma dove sembra più evidente l'interessamento palpebrale (18), per la presenza di desquamazioni e squamo – croste, con ciglia solo apparentemente integre. In questi casi (quando però, come spesso accade, gli agenti causali sono *Microsporum canis* e *Microsporum audounii)*, alla luce di Wood, si può osservare una fluorescenza verde per la presenza di un manicotto di spore peripilare (18), evidenziabile anche microscopicamente.

Tinea del pube

Assai raramente i dermatofiti parassitano i peli pubici. Di solito, si tratta di dermatofiti zoofili quali *Microsporum canis* (28) e *Trichophyton mentagrophytes* var. *mentagrophytes* (55, 62). Sono stati descritti quadri di *kerion* vulvare (55, 62) e forme infiammatorie del pube, con zone alopeciche accompagnate da lesioni papulo-pustolose sparse (28). La terapia incongrua con corticosteroidi per uso locale, sembra essere stato il fattore predisponente in alcuni dei casi descritti di dermatosi infiammatoria del pube (28, 62).

Dermatofizia della lanugine

Rappresenta una particolare dermatofizia dei peli, di rarissima osservazione. Colpisce i peli della lanugine localizzati sul viso (guance, regioni peripalpebrali, solchi naso-genieni) e sulle orecchie. Clinicamente si osservano lesioni papulo-pustolose follicolari isolate che mimano la follicolite da batte-

ri (51), oppure chiazze uniche dai contorni a carta geografica, caratterizzate dalla presenza di croste di tipo mielicerico che mimano l'impetigine (54). L'esame micologico delle croste dà spesso esito negativo e solamente l'esame condotto sui peli della lanugine, peraltro di difficile estrazione, consente di evidenziare un parassitamento di solito peripilare, essendo il *Microsporum canis* l'agente etiologico più frequentemente coinvolto.

Dermatofitosi delle unghie (tinea unguium)

In questa dermatofitosi viene colpita la lamina ungueale; la matrice ungueale non viene, di solito, parassitata. E' diffusa in tutto il mondo. Rara in età pediatrica (17, 53, 71), è più frequente nell'età senile; colpisce indifferentemente i due sessi. Di gran lunga più interessate sono le unghie dei piedi. Le specie più frequentemente coinvolte sono quelle antropofile (*Epidermophyton floccosum* (7, 11, 16, 26, 47, 59), *Trichophyton rubrum* (7, 11, 16, 38, 46, 56, 59), *Trichophyton mentagrophytes* var. *interdigitale* (16), *Trichophyton violaceum* (7), *Trichophyton schoenleinii* (41), *Trichophyton soudanenese* (38)). Spesso l'infezione è causata da autoinoculazione o da contatto interumano, o per via indiretta da forbici usate in comune. Fra gli agenti zoofili, il più frequentemente riscontrabile sembra essere *Trichophyton mentagrophytes* var. *mentagrophytes* (11, 16, 56, 59). Fra i fattori predisponenti, ricordiamo: la ridotta velocità di crescita ungueale (come si osserva a livello dei piedi e nell'anziano), le onicodistrofie, specie quelle traumatiche, alcune patologie dermatologiche caratterizzate da una composizione delle cheratine diversa dal normale (ittiosi, cheratodermie palmo-plantari), alcune patologie sistemiche (diabete, immunodepressione), infine anche una probabile predisposizione genetica (da gene autosomico dominante). In genere non è presente perionissi e la malattia procede lentamente sino a 10-20 anni, rappresentando un focolaio di infezione per altre sedi. Possono essere coinvolte una o più unghie, raramente tutte. Esistono cinque forme cliniche di onicomicosi dermatofitica ciascuna caratterizzata da diverse modalità di invasione della lamina ungueale.

1) "Forma subungueale distale e laterale": è la forma più comune. L'infezione inizia dal margine distale e laterale dell'unghia, tendendo successivamente ad estendersi in senso prossimale (figura 12); i funghi parassitano la cheratina dell'iponichio e solo successivamente viene interessato lo strato ventrale della lamina. All'inizio si osserva ipercheratosi del letto subungueale con accumulo di materiale giallo-grigiastro molliccio e friabile, come "midollo di giunco", con onicolisi e sollevamento della lamina distale

***Figura 12. Tinea unguium ("forma subungueale distale e laterale") sostenuta da* Trichophyton rubrum.**

dell'unghia. L'unghia perde in trasparenza e lucentezza e presenta aree più chiare giallo-biancastre. Dopo molto tempo, anche le porzioni media e dorsale della lamina possono essere interessate.

2) "Forma subungueale prossimale": rara, nell'immunodepresso, causata dall'invasione della piega ungueale prossimale, successivamente della matrice dell'unghia e conseguentemente della porzione prossimale della lamina ventrale. Clinicamente esordisce con la comparsa, a livello della lunula, di un'area bianco-grigiastra che lentamente aumenta di dimensione con l'accrescimento dell'unghia. Quasi sempre l'agente etiologico è *Trichophyton rubrum*.

3) "Forma bianca superficiale": forma rara che sembra colpire solo le dita dei piedi; quasi sempre è responsabile *Trichophyton mentagrophytes* var. *inter - digitale* che parassita lo strato dorsale della lamina ungueale; clinicamente la lamina presenta superficie irregolare con macule, ben delimitate, bianche, opache, friabili, simili a fiocchi di neve (leuconichia micotica)(70).

4) "Onicomicosi dermatofitica da parassitamento *endonix*" (61): i funghi raggiungono la lamina ungueale attraverso la cute plantare come nella forma subungueale distale e laterale, ma, invece che parassitare inizialmente l'ipo-

nichio, invadono direttamente la lamina ungueale, forse a causa della loro marcata affinità per le cheratine dure. L'unghia si presenta biancastra, opaca ma non friabile in superficie come nella forma bianca superficiale. La leuconichia si può presentare diffusa oppure limitata ad alcune aree. Gli agenti etiologici sono esclusivamente *Trichophyton soudanense* e *Trichophyton violaceum* (61).

5) "Onicomicosi dermatofitica distrofica totale primaria": tutte le forme cliniche precedentemente descritte possono evolvere in questa forma particolare, peraltro rara, in quanto l'invasione della lamina ungueale in tutto il suo spessore è un evento non frequente. Clinicamente l'unghia appare ispessita, di colore biancastro o grigiastro con superficie irregolare per la presenza di fissurazioni e di aree di lamina desquamanti; la consistenza dell'unghia è minima e si presenta estremamente friabile. L'evoluzione finale si ha con lo scoprimento del letto ungueale al quale possono rimanere adesi pezzi di lamina ungueale.

La diagnosi differenziale dell'onicomicosi dermatofitica si pone con la malattia di Darier, la psoriasi, il lichen ruber planus, la dermatite eczematosa del perionichio, l'onissi da piogeni, l'ematoma subungueale, le onicopatie traumatiche, le altre onicodistrofie (24, 41). Una particolare difficoltà talora si presenta nella diagnosi differenziale fra le onicomicosi dermatofitiche e quelle sostenute da altri miceti.

La diagnosi differenziale con l'onicomicosi da *Candida* si pone essenzialmente per la presenza, nelle forme da lievito, dell' interessamento del tessuto molle periungueale che si presenta dolonte, edematoso e gemente per la fuoriuscita di liquido puruloide; inoltre la lamina ungueale, ispessita "in toto", è di colore verdastro e presenta strie ipertrofiche trasversali. Una certa difficoltà esiste nel dover discriminare tra l' onicomicosi dermatofitica e quella causata dai funghi filamentosi. Questi ultimi possono infatti simulare le forme da dermatofiti, possono infettare un'unghia resa distrofica precedentemente da un'infezione dermatofitica (41), possono infine essere presenti nell'unghia come semplici saprofiti. Funghi appartenenti al genere *Fusarium* (6) (*Fusarium oxysporum* e *Fusarium solani*) colpiscono quasi sempre le unghie dei piedi e causano un'onicopatia prossimale associata a perionissi. Spesso si osserva l'evoluzione nell'onicomicosi distrofica totale. I funghi del genere *Acremonium* più spesso causano una forma simile all'onicomicosi bianca superficiale da dermatofiti (57). Talora però vi può essere interessamento dei tessuti molli periungueali. *Scopulariopsis brevicaulis* (50) causa infezione quasi esclusivamente delle unghie dei piedi, specialmente in quelle affette da onicogrifosi, dove può determinare manifestazioni simili alle onicomicosi dermatofitiche subungueale distale e laterale, prossimale e distrofica totale.

Caratteristico è il colore cannella tipicamente assunto dall'unghia parassitata. Frequente è la perionissi. I funghi appartenenti al genere *Scytalidium* (*Scytalidium dimidiatum, Scytalidium hyalinum*) (37) causano un'infezione ungueale simile a quella subungueale distale e laterale dei dermatofiti. Spesso è presente sofferenza periunguale. *Scytalidium dimidiatum* può determinare una pigmentazione brunastra dei tessuti molli e della lamina infetti. Lo stesso fungo, talora, può causare una forma molto simile a quella bianca superficiale dermatofitica, ma con presenza di melanonichia (forma nera superficiale). Anche *Alternaria tenuis* può determinare un parassitamento della lamina ungueale con presenza di strie che simulano una melanonichia longitudinale. Queste ultime due forme entrano in diagnosi differenziale con una rara forma di onicomicosi dermatofitica causata da ceppi di *Trichophyton rubrum* produttori di un pigmento melanico che colora di scuro la lamina ungueale (54). Anche *Pseudeurotium ovalis*, *Pyrenochaeta unguius hominis* (30), *Paecilomyces liliacinus* (32), *Curvularia lunata* ed alcune specie di funghi appartenenti ai generi *Aspergillus* (12) e *Cladosporium* possono causare onicomicosi.

Infezioni profonde da dermatofiti

Malattia dermatofitica

Raramente in pazienti immunodepressi (per deficit dei linfociti T) o defedati (da gravi stati carenziali o da disfunzioni ormonali gravi), portatori da lungo tempo di estese dermatofitosi croniche dall'aspetto morfologico vario (14), si è osservata l'invasione del sottocute da parte dei funghi attraverso le vie linfatiche, con formazione di granulomi che tendono a confluire in ampi piastroni, con linfedema, rammollimento, talora necrosi, ulcerazioni e tragitti fistolosi drenanti (3). Le dermatofitosi profonde possono, talora, estendersi raggiungendo i linfonodi drenanti e talora altri organi distanti, quali il cervello ed il fegato; in molti casi queste infezioni si sono rivelate fatali. Le specie fungine coinvolte in queste forme appartengono al genere *Trichophyton* (*Trichophyton schoenleinii, Trichophyton verrucosum, Trichophyton violaceum, Trichophyton tonsurans*); l'importante stato di anergia è dimostrabile mediante il test alla tricofitina che risulta essere costantemente negativo. Pare vi sia una particolare predisposizione genetica a sviluppare queste forme che spesso, hanno coinvolto soggetti di etnia nord-africana (13, 14); questi fattori genetici predisponenti non sono stati indagati però mediante metodi e metodiche moderni.

Granuloma tricofitico di Majocchi ed altre forme di granulo - ma tricofitico

Una forma particolare di infezione profonda dermatofitica è il granuloma tricofitico di Majocchi che colpisce soggetti defedati o con deficit immunologici. In questa dermatofitosi si ha l' interessamento del derma e del tessuto adiposo sottocutaneo con formazione di lesioni granulomatose nodulari perifollicolari (47, 60). In un primissima fase della malattia, il dermatofita parassita il pelo, si approfonda nell'unità pilo-sebacea e tramite la rottura della parete follicolare si dissemina nel derma. Dal punto di vista clinico si osservano, all'inizio, lesioni papulose in un contesto di una chiazza eritemato-desquamativa che tende a scomparire con gradualità, mentre le papule tendono ad aumentare nel numero e nel volume. Nella fase conclamata si osservano lesioni nudulari, talora anche molto grandi, isolate o riunite in placche, ricoperte da cute alopecica eritematosa o più scura, cianotica. L'agente etiologico più frequentemente riscontrato è *Trichophyton rubrum* ma sono stati descritti casi sostenuti da *Trichophyton violaceum, Trichophyton mentagrophytes* var. *mentagrophytes, Microsporum canis, Microsporum audouinii, Microsporum gypseum* e da *Microsporum ferrugineum*. Dal punto di vista istologico, accanto alle forme granulomatose tipiche, sono state descritte lesioni lievitiformi, forme ifali dall'aspetto bizzarro, forme dove era presenta il fenomeno di Splendore –Hoeppli (solitamente associato alle micosi profonde sostenute da altri funghi come, ad esempio, *Sporothrix schenckii).* La diagnosi differenziale si pone nella fase conclamata, quando sono scomparse le lesioni eritemato squamose, con alcune forme dermatologiche granulomatose, come quelle osservabili in alcune altre micosi profonde, con i linfomi e con gli pseudo – linfomi (51). Infine sono state descritte anche forme di granuloma tricofitico localizzate e disseminate (2).

Micetomi dermatofitici

Alcune specie quali *Microsporum canis* (66), *Trichophyton rubrum* (15), *Microsporum ferrugineum, Trichophyton mentagrophytes, Microsporum audouinii, Microsrorum langeronii* possono causare micetomi a grani bianchi di 100µ di diametro, circondati da cellule giganti ed istiociti. Clinicamente si osservano lesioni più o meno sopraelevate sul piano cutaneo con formazione di fistole. Si tratta di soggetti con presenza di una dermatofitosi superficiale da cui partono i dermatofiti per l'invasione del sottocute: in questa particolare forma di micetoma, non vi è, dunque, l'impianto microbico traumatico.

Le dermatofitidi

Le "dermatofitidi" (68) sono reazioni cutanee di vario tipo che insorgono a distanza da un focolaio primario micotico sostenuto dai dermatofiti. Tutte le specie dermatofitiche sono in grado di causare reazioni di questo tipo per cui si potrà parlare, all'occorrenza, anche di tricofitidi, di microsporidi e di epidermofitidi. Soprattutto responsabili di dette reazioni appaiono però essere *Trichophyton violaceum*, e specialmente *Trichophyton mentagrophytes* var. *mentagrophytes* e *Trichophyton tonsurans* (54). Il focolaio ha spesso carattere profondo, infiammatorio, suppurativo a localizzazione follicolare. L'episodio dermatofitidico si realizza dopo un periodo di latenza di 20-30 giorni almeno, in cui in tutto il tegumento si instaura uno stato di ipersensibilità allergica specifica verso gli antigeni dermatofitici. Le idi dermatofitiche sono quindi da considerarsi delle vere e proprie reazioni allergiche. Gli episodi possono insorgere all'acme del processo infettivo o all'inizio della fase di risoluzione, talora in seguito a situazioni che possono intervenire sul focolaio primario, come l'instaurarsi di una terapia antifungina o l'effettuazione di un test alla tricofitina. Colpiscono solitamente bambini di sesso maschile probabilmente perché, in questa età ed in questo sesso, sono più frequenti le dermatofitosi pilari a carattere infiammatorio. Si tratta di lesioni dermatologiche varie, solitamente simmetriche, diffuse soprattutto agli arti, specie alle parti prossimali ed al tronco; talora possono essere evidenti in aree fotoesposte. Esistono numerosi quadri clinici(24, 54). Il "tipo lichenoide" con papule eritematose raggruppate o isolate, talora associate a vescicole e pustole; spesso si nota una sola gittata eruttiva, talora però se ne osservano anche due o tre. L'evoluzione si compie in una –tre settimane e talora può residuare una lieve pigmentazione e raramente anche acromia. Il "tipo eczematoso-disidrosico", con vescicole, bolle e pustole spesso localizzate alle mani ed ai piedi; talora si osserva una forma simil eczematosa con lesioni di tipo vescicolo-squamoso. In queste forme, talora, si può osservare una desquamazione diffusa, a guanto, simile a quella osservabile in corso di scarlattina. Il "tipo eritema-nodoso" con localizzazione pre-tibiale caratteristica. Il "tipo eritema polimorfo" di rara osservazione. Il "tipo pityriasis rosea di Gibert", oppure lesioni che ricordano "l'eritema anulare centrifugo" con bordo desquamante. Il "tipo eritematoso" con lesioni eritemato-maculose morbilliformi o scarlattiniformi o forme con evoluzione purpurica. Una forma assai rara di dermatofitide è poi "l'alopecia parvimaculata" (54) osservabile in corso soprattutto di tigna tricofitica: in prossimità delle lesione tignosa, si osservano chiazzette alopeciche a contorni mal definiti, privi di fenomeni desquamanti o infiammatori e senza segni di parassitamento cutaneo o pilare.

Talora durante la reazione dermatofitidica si possono osservare cefalea,

febbre, splenomegalia, leucocitosi e linfoadeniti regionali reattive. Risolvono spontaneamente con la risoluzione del focolaio dermatofitico. Per porre diagnosi di dermatofitidi occorre che si realizzino le seguenti condizioni (44):

A) la presenza di una lesione micotica preesistente,
B) l'assenza di miceti dalle lesioni idiche,
C) la remissione spontanea senza trattamento in seguito alla guarigione del processo micotico primario.

Vi è infine positività al test intradermico alla tricofitina.

Prevenzione e terapia delle dermatofitosi

Prevenzione della dermatofitosi

Benchè le dermatofitosi non risultino essere patologie pericolose che possano mettere a rischio la vita dei soggetti infetti (tranne che, come già ricordato, in rare situazioni), sono pur tuttavia forme morbose che meritano di essere controllate, in quanto solitamente assai fastidiose ed anche per la tendenza, di alcune di esse, alla rapida diffusione.

Nella prevenzione delle dermatofitosi devono essere prese in considerazione la forma clinica, l'agente etiologico e la sorgente d'infezione.

Nella *tinea capitis* sostenuta da alcuni funghi antropofili, gli eventuali potenziali contatti infetti possono essere individuati mediante l'uso di lampade di Wood che emettono raggi ultravioletti con lunghezza d'onda di 365 nanometri. In effetti i capelli parassitati solo da alcuni dermatofiti antropofili, *Microsporum canis*, *Microsporum audouinii* e *Microsporum ferrugineum*, emettono *in vivo* e non *in vitro*, una fluorescenza verde brillante, quando osservati, in ambiente buio, con la lampada di Wood: questa scoperta fatta da Margarot e Deveze nel 1925 rappresentò un importante passo in avanti nella diagnosi clinica e nella prevenzione delle dermatofitosi (39). Anche le infezioni dei capelli sostenute da *Trichophyton schoenleinii* emettono fluorescenza di color verde pallido quando osservate con la luce di Wood.

In tutte le altre forme di *tinea capitis* causate da altri dermatofiti, la ricerca dei contatti infetti può risultare più difficile. In questi casi conviene visitare bene i soggetti, prelevando i capelli da piccole zone alopeciche o le squame dalle lesioni sospette. La tecnica dello spazzolamento dei capelli può risultare utile (41) per l'ottenimento di materiale per la coltura da infezioni subcliniche, in quanto sembra essere considerevole il numero di *carriers* con sintomatologia inpparente (28). In questi casi, sembrerebbe assai utile il trattamento con *shampoos* sporicidi (28, 49). In uno studio condotto da Autori statunitensi (6) si è dimostrato che anche gli adulti conviventi (genitori e nonni) di bambini affetti da forme conclamate di *tinea capitis*, potevano albergare i funghi sui capelli, pur senza manifestare segni obiettivi di infezione. Questa popolazione di *carriers* intrafamiliare, potrebbe, in tal modo, rappresentare un'importante sorgente di reinfezione dei bambini. L'ispezione routinaria dei capelli nei bambini dovrebbe essere effettuata sempre prima dell'inizio della scuola. I soggetti infetti dovrebbero essere istruiti circa una corretta igiene da seguire e circa la possibilità di trasmettere l'infezione ad altri mediante i pet-

tini o le spazzole di uso personale (64). Anche i cappelli possono trasmettere l'infezione, così come le spalliere delle poltrone dei cinematografi, dei teatri ecc. I pettini, le spazzole e le forbici infette dovrebbero poi essere disinfettati (64). Tutti i soggetti infetti dovrebbero essere trattati prontamente per evitare la rapida diffusione dell'infezione. A tal proposito, merita di essere citato il progetto di prevenzione delle dermatofitosi zoofile (la *tinea capitis* in Italia è quasi esclusivamente causata da funghi zoofili) che stiamo per intraprendere presso le scuole materne, elementari e medie della Provincia di Pescara (14).

Sebbene le infezioni dermatofitiche nosocomiali siano un evento raro, qualora ciò dovesse accadere, bisogna immediatamente provvedere a *screenare* il personale infermieristico e sanitario, a cercare di rinvenire la sorgente d'infezione e ad utilizzare dei materiali protettivi tipo guanti, copricapi ecc., utili a prevenire l'ulteriore diffusione dell'infezione (64).

Per evitare la diffusione di *tinea corporis* e di *tinea cruris* tramite gli indumenti infetti, bisognerebbe disinfettare (preferibilmente con l'ebollizione) quegli indumenti come le mutande, le canotte, le camice, le calze o gli asciugamani e le tovaglie da bagno che solitamente sono responsabili della diffusione interumana dell'infezione; bisognerebbe inoltre consigliare ai soggetti infetti a non permettere ad altri di utilizzarli. I soggetti adulti con *tinea cruris* dovrebbero astenersi dai rapporti sessuali se non dopo un'adeguata e completa terapia antimicotica. Analogamente, ai soggetti con *tinea corporis* che praticano sport come la lotta, dove è previsto il contato fisico, dovrebbe essere impedita temporaneamente la pratica sportiva.

La *tinea pedis*, come già detto, è una dermatofitosi estremamente frequente con una prevalenza che può raggiungere anche il 10% dei soggetti residenti nei paesi più sviluppati (31). La diversa prevalenza della *tinea pedis* esistente fra i paesi a più alto tenore di vita e fra quelli del terzo mondo, essenzialmente trova la causa nell'uso, spesso incongruo, di calzature e calzini da parte dei soggetti che vivono nei paesi industrializzati, mentre gli altri, anche per cause climatiche più favorevoli, non ne fanno eguale uso (40). Questa dermatofitosi tende a cronicizzare ed a presentarsi quindi in maniera subdola (7); i portatori "sani" sono dunque particolarmente numerosi, in grado di diffondere l'infezione nell'ambiente e fra i consimili. La prevenzione di questa dermatofitosi richiede dunque particolare attenzione da parte delle autorità sanitarie ed anche da parte dei soggetti che ne sono affetti. La prevenzione della *tinea pedis* può realizzarsi mediante una buona e corretta igiene dei piedi. E' particolarmente raccomandato il regolare lavaggio dei piedi ed un completo asciugamento degli stessi, specialmente a livello degli spazi interdigitali, utilizzando anche delle polveri aspersorie dopo il bagno o dopo le sudorazioni profuse (64). I piedi e soprattutto gli spazi interdigitali dovrebbero essere detersi ed asciugati con polveri aspersorie dopo ogni cambio di

calzino. Le scarpe ed i calzini dovrebbero essere cambiati frequentemente. Le calzature non indossate dovrebbero essere trattate con una polvere aspersoria. Per evitare l'eccessiva umidità cutanea e l'occlusione occorrerebbe utilizzare, soprattutto nei mesi caldi, calzature o sandali ben aerati o che consentano la fisiologica traspirazione cutanea; bisognerebbe limitare l'utilizzo delle scarpe da tennis esclusivamente ai momenti dell' attività sportiva, evitandone l'uso quale normale complemento vestiario, come si sta attualmente verificando, sempre più e soprattutto, fra le nuove generazioni dei paesi industrializzati.

Al pari dell'occlusione (che causerebbe l'aumento della tensione di CO2 (4, 35), a livelli necessari allo sviluppo fungino), della macerazione e delle modificazioni del pH cutaneo, un cofattore, importantissimo, nel determinismo della *tinea pedis* è rappresentato dal microtraumatismo cutaneo (64). Appare dunque evidente che, nella prevenzione della *tinea pedis,* sia importantissimo evitare i microtraumi dei piedi e soprattutto la formazione di vescicole e bolle provocate dall'uso prolungato, ad esempio, di scarpe da tennis. Bisogna poi raccomandare ai soggetti infetti di non far usare da altri i propri indumenti (scarpe e calzini) e le proprie tovaglie da bagno.

Per evitare, poi, il contagio indiretto a mezzo di scaglie cutanee infette, occorrerebbe consigliare ai portatori di *tinea pedis* ed ai soggetti indenni da tale dermatofitosi, di non camminare a piedi nudi in prossimità di piscine o nelle palestre o nei bagni pubblici e di utilizzare idonee calzature. Per evitare i contagi intrafamiliari occorrerebbe seguire lo stesso consiglio fra le mura domestiche, soprattutto in quegli ambienti, bagno (18) e camera da letto, dove teoricamente è massimo il rischio di contagio. Watanabe e coll. (62) hanno dimostrato che i fruitori dei bagni pubblici riescono a prevenire la *tinea pedis* seguendo alcuni semplici consigli pratici, anche se, a dire il vero, a nostro giudizio, difficili da attuare. Essi consigliano di: 1) asciugare i piedi con una tovaglia da bagno; 2) lavarli con acqua e sapone; 3) fare 100 passi su un'altra stuoia; 4) mantenere i piedi sollevati per un'ora. Gli stessi Autori giapponesi (63) hanno dimostrato che la possibilità di essere contagiati dai dermatofiti, varia a seconda del tipo di calzino indossato: facendo camminare alcuni volontari su superfici di un bagno pubblico ove, precedentemente, avevano deambulato soggetti affetti da *tinea pedis,* hanno dimostrato che i calzini di lana, costitutiti da trame di tessuto più fitte, riuscivano maggiormente ad evitare il passaggio dei dermatofiti dal pavimento alla cute del piede, rispetto ai calzini di cotone e di nylon che evidentemente venivano attraversate più facilmente dai funghi.

Per quanto riguarda le dermatofitosi zoofile che incidono enormemente, anche se in varia maniera, fra le diverse latitudini ed i differenti ambienti socio-economici, il momento più importante della prevenzione è l'individuazione dell'animale sorgente d'infezione. In Europa le specie zoofile inte-

ressate sono in ordine di importanza: *Microsporum canis*, *Trichophyton mentagrophytes* var. *mentagrophytes* e *Trichophyton verrucosum*.

L'infezione in un cane o in un gatto sostenuta da *Microsporum canis* può essere controllata mediante l'osservazione del pelo con luce di Wood (64). Il controllo dell'infezione dei bovini causata da *Trichophyton verrucosum* è più complessa, in quanto i peli infetti non emettono fluorescenza alla luce di Wood. Inoltre è stato dimostrato che questo fungo possa rimanere per anni vitale ed infettante nei peli e nelle scaglie cutanee eliminate, nell'ambiente, dall'animale infetto (54). Una corretta e buona igiene degli animali, l'uso di sostanze fungicide in *spray* o in lavaggi, sono stati utili, in alcuni paesi, a controllare la diffusione di queste infezioni (53). Inoltre, quando le condizioni economiche lo hanno permesso, l'uso di griseofulvina per via sistemica ha consentito di trattare i bovini infetti (64). Per la prevenzione delle dermatofitosi sostenute nei bovini da questo dermatofita zoofilo, vi è anche la possibilità di iniettare un vaccino vivo (LTF-130) che, quando utilizzato, ha notevolmente ridotto l'incidenza di tale micosi in alcuni allevamenti in Europa e nella ex Unione Sovietica (57); analoghe buone prospettive sembra garantire un vaccino prodotto nella Repubblica Ceca (55).

Le infezioni umane causate da *Trichophyton mentagrophytes* var. *mentagrophytes* sono particolarmente frequenti, al pari delle infezioni da *Microsporum canis*, fra il personale (veterinari, infermieri presso ambulatori veterinari, personale di laboratori di ricerca, soggetti addetti alla pulizia degli animali ecc.) che per lavoro maneggia quegli animali quali cani, gatti e roditori, in cui è frequente l'infezione causata da questi dermatofiti. Molte di queste infezioni si presentano in forma subclinica e quindi sono difficili da diagnosticare; questa situazione può comportare la possibilità della diffusione interumana. Per queste categorie professionali è perciò raccomandato l'uso di indumenti protettivi e particolarmente dei guanti monouso e/o l'uso di particolari sostanze fungicide (56). Questi consigli sono da estendere a quelle persone che possiedono animali da compagnia che perdano i peli o che presentino lesioni sospette di dermatofitosi. In questi casi, è sempre conveniente chiedere una consulenza veterinaria onde intraprendere, se necessario, una pronta terapia antifungina.

Infine il controllo delle infezioni dermatofitiche si realizza anche grazie alla notifica dei casi: nel nostro Paese le dermatofitosi sono patologie infettive inserite in "classe quarta", cioè nel gruppo di quelle malattie contagiose e diffusive "per le quali la segnalazione del singolo caso da parte del medico deve seguire la segnalazione dell'Unità Sanitaria Locale (Azienda Unità Sanitaria Locale: N.d.A.) solo quando si verificano focolai epidemici" (D.M. del 15/12/1990).

A tal proposito si ricorda che, nel nostro Paese, la notifica deve seguire il seguente flusso informativo: 1) dal medico alla Azienda Unità Sanitaria

Locale (AUSL) entro ventiquattro ore dall'osservazione del caso; 2) dalla AUSL alla Regione, 3) e da questa al Ministero della Sanità, all'Istituto Superiore di Sanità, all'ISTAT, mediante il Modello 15.

Purtroppo, per quanto obbligatoria per Legge, di fatto, la notifica viene spesso disattesa da parte dei medici. Onde evitare pericolose epidemie, evidentemente appare importante la notifica (per quanto, lo ricordiamo comunque obbligatoria) nei casi osservati (2): A) nei soggetti che frequentano, a qualsiasi titolo, gli asili, le scuole oppure che sono accolti nei convitti o nei collegi; B) negli asili di mendicità ed in generale negli istituti di ricovero; C) negli ospedali militari e civili oltre che nelle case di cura e negli ospizi; D) nel personale degli alberghi e nel personale addetto ai pubblici esercizi per l'igiene, la pulizia e l'estetica della persona; E) nei cantieri, negli opifici, nelle industrie ed in genere in tutti gli ambiti di lavoro; F) infine in qualsivoglia collettività di soggetti abitualmente conviventi.

Terapia delle dermatofitosi

In questo capitolo si enunceranno, brevemente, i presidi terapeutici più utilizzati nel trattamento delle dermatofitosi. Per una più dettagliata descrizione si rimanda a testi specifici.

La terapia può essere locale o generale; nelle forme con interessamento esclusivamente epidermico è solitamente sufficiente la sola terapia per uso topico, mentre nelle forme con interessamento dei peli e delle unghie, in quelle diffuse e nelle forme infiammatorie è necessario associare anche un farmaco per via sistemica. In effetti, la terapia sistemica è spesso irrinunciabile quando vi sia appunto il coinvolgimento degli annessi cutanei, o quando le lesioni siano molto ipercheratosiche, siano particolarmente estese o siano multiple, oppure si voglia ottenere la bonifica completa delle lesioni "minime" prevenendo così le eventuali recidive (1).

Molti prodotti galenici utilizzati fino agli anni '60 e '70 (jodio,zolfo, acido undecilenico, acido salicilico, unguento di Whitfield, permanganato di potassio, violetto di genziana, tintura *rubra* di Castellani) sono stati parzialmente abbandonati per la loro debole azione antimicotica, per la scomodità di utilizzazione, per la scarsa tollerabilità, per la difficoltà di approvvigionamento.

Farmaci per uso topico

Attualmente sono disponibili numerosi topici con spettro d'azione più o meno ampio.

- *Tiocarbammati*: *tolnaftato* e *tolciclato*. Sono molecole attive solo sui dermatofiti e di uso sempre meno frequente.

- *Derivati imidazolici*: esistono in commercio numerose molecole, alcune delle quali hanno avuto un indubbio successo: *econazolo, miconazolo, bifonazolo, fenticonazolo, clotrimazolo, isoconazolo, tioconazolo* ecc. (20, 22, 29, 59). Attivi anche su *Corynebacterium minutissimum*, *Staphylococcus aureus*, *Streptococcus pyogenes* che talvolta si associano all'infezione fungina. Esplicano un'azione fungistatica e, solo a concentrazione sufficientemente elevata, sono fungicidi: essi modificano le proprietà di barriera della membrana citoplasmatica del micete, determinando un blocco specifico degli enzimi micotici ed un blocco della sintesi dell'ergosterolo, componente essenziale della membrana della cellula fungina (8). Le applicazioni del topico vanno prolungate per qualche giorno dopo la scomparsa dei sintomi.

- *Ciclopiroxolamina* (50): appartiene alla classe dei piridoni. Il meccanismo d'azione della molecola si esplica con il blocco della respirazione cellulare e della sintesi dell'ATP, con l'inibizione dell'ingresso di alcuni aminoacidi, del potassio e del fosfato (9). Il meccanismo d'azione della *ciclopiroxolamina* non è legato agli enzimi citocromo P450 dipendenti e quindi non sussistono problemi di interferenza con il metabolismo degli ormoni steroidei, né di interazione farmacologica con quelle molecole la cui clearance plasmatica appare legata al sistema degli enzimi citocromo P450 dipendenti. La *ciclopiroxolamina* possiede oltre che un'azione fungicida esplicata su dermatofiti, lieviti e muffe (16), anche un'attività antibatterica, sia nei confronti dei Gram positivi (*Staphylococcus* spp, *Streptococcus* spp), che nei confronti dei Gram negativi (*Escherichia coli*, *Pseudomonas aeruginosa*). Per tali motivi la *ciclopiroxolamina* si è dimostrata utile, oltre che per la terapia delle infezioni dermatofitiche della cute glabra, anche e soprattutto nella terapia delle dermatofitosi delle pieghe (*tinea pedis, tinea cruris*) con sovrainfezione batterica e/o candidosica.(9, 67). La preparazione (lacca) (13) per la terapia delle onicomicosi da dermatofiti, garantisce buoni risultati nelle forme bianca superficiale e nella forma distale e laterale "minima" con coinvolgimento di poche unghie, ed anche nelle forme più importanti ove può essere associata alla terapia sistemica.

Farmaci per uso esclusivamente o prevalentemente sistemico

- *Fluconazolo*: supera la barriera emato-encefalica, viene eliminato per via renale (20). Presenta scarsa affinità per le proteine plasmatiche e massima concentrazione a livello tissutale. E' un triazolo inibitore della sintesi degli steroli fungini; interferisce con gli enzimi fungini dipendenti dal citocromo P450, ma solo in minima parte con gli enzimi dipendenti dal citocromo P450 delle cellule umane. Lievemente epatotossico, presenta effetti collaterali a

carico dell'apparato gastro-enterico e della cute con comparsa di *rash*. Interferisce con la tolbutamide, con gli anticoagulanti orali, con la ciclosporina A, con la fentoina (20). Esiste in commercio una formulazione per uso topico (gel). La dose usuale è di 50 mg / die con durata del trattamento variabile a seconda dei casi.

- *Chetoconazolo:* derivato imidazolico di seconda generazione; inibisce la sintesi dell'ergosterolo delle cellule fungine interferendo con gli enzimi fungini citocromo P450 dipendenti, con azione anche sugli enzimi delle cellule umane dipendenti da questo citocromo. In particolare, viene inibita la sintesi degli ormoni steroidei con blocco dell'asse ipotalamo-ipofisi-surrene (34). E' epatotossico; interferisce con la ciclosporina A e la rifampicina. Per tali motivi è una molecola attualmente assai poco utilizzata. Bisogna ricordare che il *chetoconazolo* è stato il primo antimicotico orale a largo spettro d'azione. Esistono in commercio anche formulazioni per uso topico (*shampoo* e crema). La dose giornaliera è di 200 mg; la durata del trattamento varia a seconda della forma morbosa.

- *Itraconazolo* (27): derivato azolico di terza generazione, ad ampio spettro con azione anche sulle muffe. Agisce sulla produzione degli steroli della parete fungina. Assorbito dal tubo gastro-enterico, viene trasportato dalle proteine plasmatiche e si distribuisce prevalentemente a livello tissutale, dove mantiene concentrazioni elevate e persistenti. E' presente nel sudore e nel sebo ma soprattutto a livello dello strato basale dell'epidermide; viene eliminato soprattutto mediante il processo di desquamazione cutanea. L'*itraconazolo* viene metabolizzato prevalentemente a livello epatico. Gli effetti collaterali sono a carico dell'apparto gastro-enterico e della cute (*rash*). Interferisce con la difenildantoina, la ciclosporina A, la rifampicina. La dose ottimale nelle dermatofitosi è di 100 mg / die. Nell'onicomicosi può esser utilizzato continuativamente per alcuni mesi oppure, a dosaggi / die superiori a quelli abituali, per qualche giono al mese per alcuni mesi (terapia discontinua o "pulsata") (51).

- *Terbinafina* (30): è un derivato dell'allilamina; possiede un'azione antimicotica nei confronti dei lieviti, dei dermatofiti e di alcuni funghi filamentosi. Agisce bloccando la sintesi dell'ergosterolo della parete fungina con inibizione selettiva dello squalene-epossidasi. Non interferisce con gli enzimi citocromo P450 dipendenti delle cellule umane. Ha un'azione fungicida perché l'accumulo dello squalene (per blocco) è tossico per il fungo. Nei dermatofiti, la concentrazione minima inibente viene a coincidere con la concentrazione minima fungicida. Per la sua lipofilia si accumula nella cute e nei follicoli pilo-sebacei dove permane per 2-3 settimane dopo la sospensione del trattamento. Viene metabolizzata a livello epatico. Gli effetti collaterali sono rari (nausea, diarrea, dolore addominale, alterazione del gusto) e si manifestano solo per terapie a lunga gittata. Non interferisce inoltre con altri farmaci.

Agisce in particolar modo sulle onicomicosi, in quanto diffonde rapidamente nelle unghie sane o malate, sia attraverso la matrice che il letto; nella terapia di questa particolare dermatofitosi può essere utilizzata sia in maniera continuativa per alcuni mesi, che in modo discontinuo per alcuni giorni al mese per alcuni mesi, sebbene con dosaggi / die superiori a quelli abituali. La dose giornaliera abituale per la terapia delle dermatofitosi è di 250 mg. Esiste in commercio anche una formulazione per uso topico (crema).

- *Griseofulvina:* (prodotto da *Penicillium griseofulvum* Dierckx) fungistatico, attivo solo sui dermatofiti, è il farmaco di prima scelta nel trattamento della *tinea capitis*. Per molti anni è stato l'antimicotico orale di riferimento per il trattamento di tutte le dermatofitosi sia umane che animali (1). Ciò ha determinato, inevitabilmente, la comparsa di fenomeni di resistenza fungina, peraltro relativamente poco studiati (38, 58). Il farmaco si deposita sui cheratinociti dello strato basale e legandosi alla cheratina di nuova sintesi, la rende inattaccabile dai funghi cheratinofili. Il meccanismo d'azione anti-dermatofitica di questa molecola non è completamente noto. Sembra che agisca interferendo sulla sintesi della parete cellulare, con azione sul fuso mitotico: l'interferenza sulla formazione dei microtubuli comporterebbe il conseguente blocco della duplicazione cellulare. Pare sia in grado di inibire, inoltre, la DNA polimerasi fungina (12). Viene assorbita per via orale, specie dopo un pasto ricco di lipidi ed in particolar modo se ridotta in particelle di piccole dimensioni (forme micronizzate). Viene metabolizzata dal fegato in 6-metil-griseofulvina che non possiede attività fungistatica e viene eliminata dalle feci (bile) e dalle urine. Interferisce con gli anticoagulanti orali, il fenobarbital (15) la ciclosporina A ed è controindicato nella porfiria. Gli effetti collaterali sono rappresentati da (31): fotosensibilità, sonnolenza, turbe digestive (peso epigastrico, nausea, diarrea), orticaria, leucopenia, trombocitopenia, ginecomastia, aumento delle transaminasi. E' anche per merito di questo farmaco che sono scomparsi dall'Italia il *Trichophyton megninii*, il *Trichophyton schoenleinii*, il *Microsporum audouinii* ed il *Trichophyton tonsurans*.

La dose abituale è di 10-20 mg / kg / die; la durata del trattamento è variabile a seconda della forma di dermatofitosi; è comunque conveniente evitare schemi terapeutici prolungati.

Infine, altri farmaci come il *voriconazolo* (molecola triazolica non ancora in commercio, ma che fra breve lo sarà) (65) potrebbero trovare impiego nella terapia delle dermatofitosi.

Lo studio *in vitro* della suscettibilità dei dermatofiti alle diverse molecole antifungine, si può realizzare mediante diverse metodiche quali: l'agar diffusione (25, 60), l'agar diluizione (25, 43, 45) la macrodiluizione in brodo (5, 32, 48), la microdiluizione in brodo (21,45,46) ed altre ancora diverse ed innovative quali lo studio della capacità penetrativa delle molecole antifungine nella cheratina (47), o il saggio di bioluminescenza dell'ATP per la determi-

nazuione rapida della suscettibilità dei dermatofiti al fluconazolo (66), o la modificazione del metodo dell'agar diluizione di Steers (11). Nessuno di questi tests è correttamente standardizzato, ed in effetti si è in attesa di un sicuro metodo di riferimento standardizzato, anche se qualche tentativo è stato recentemente compiuto in tal senso (21, 33, 46).

Gli sforzi per la standardizzazione delle metodiche dovrebbero essenzialmente essere indirizzati: 1) nella scelta dei terreni di coltura, 2) nella scelta delle temperature di incubazione 3) e della durata dell'incubazione, 4) nella scelta dell'inoculo, 5) nella determinazioene dell'*end-point* (33, 46).

Si tratta inoltre di tecniche di lunga e complessa esecuzione e dalla discutibile utilità, di fatto eseguite soli in pochi centri. Attualmente quindi, è ancora la valutazione clinica della risposta al trattamento empirico che guida, la maggior parte dei clinici, nella scelta degli antibiotici anti-dermatofiti (43). Questo atteggiamento da parte dei clinici, trova anche giustificazione nell'osservazione che, alcune molecole con alta attività anti-fungina *in vitro*, mostrano, di contro, scarsa attività *in vivo* (23, 52). Questa differente attività anti-dermatofitica esplicata, *in vitro* ed *in vivo*, dallo stesso agente anti-fungino, pare sia dovuta all'interazione che alcune molecole presentano *in vivo* con alcuni componenti tissutali (19, 52). In effetti, l'azione presentata *in vivo* da alcuni farmaci per uso topico, pare possa essere determinata, non solo dall'azione strettamente antibiotica, ma anche dalla capacità della molecola di penetrare nei tessuti cheratinizzati, sede dell'infezione (42).

Altre forme di terapia

Per il trattamento delle onicomicosi dermatofitiche, in alcune situazioni particolari (concomitanza di altre patologie dove è sconsigliabile una terapia sistemica, scarsa *compliance* da parte del paziente) o per l'eccessiva durata della terapia sistemica e/o locale, è consigliabile procedere ad altre forme di terapia, sicuramente più rapide. Talora si può consigliare l'avulsione chirurgica dell'unghia (onicectomia), oppure consigliarne l'avulsione chimica. In questo caso si utilizza l'urea al 40% in vaselina, in occlusione per 7 giorni dopo aver protetto i tessuti periungueali; se necessario può essere utile ripetere il trattamento per ulteriori 7 giorni (61).

Vale la pena segnalare che, in alcuni studi condotti *in vitro* e sperimentalmente sugli animali, è stata valutata l'attività anti-dermatofitica di numerose sostanze che, in un prossimo futuro, potrebbero anche trovare applicazione terapeutica nella cura delle dermatofitosi; fra queste segnaliamo: alcuni olii essenziali (36) come gli olii di menta e di chiodo di garofano (17), l'olio minerale sulfonato (37), alcuni acidi grassi (17, 24), l'acido azelaico (10), l'antibiotico antibatterico mupirocina (44), numerose piante utilizzate nella medicina folcloristica palestinese (3).

Diagnostica di laboratorio delle dermatofitosi

La diagnosi clinica di dermatofitosi, nei casi conclamati, non presenta particolari difficoltà. Talora, la presentazione clinica non è tipica od addirittura è modificata nell'aspetto dall'uso di terapie incongrue: in questi casi si impone l'indagine laboratoristica che è dirimente e che, di solito, non comporta eccessive difficoltà tecniche. In linea di massima è però consigliabile richiedere l'intervento del laboratorio microbiologico in tutti i casi di sospetta dermatofitosi, in quanto, solo un esame micologico compiutamente eseguito, può confermare il sospetto diagnostico e fornire informazioni utilissime dal punto di vista epidemiologico.

La diagnostica di laboratorio delle dermatofitosi si avvale dell'esame micologico diretto e dell'esame micologico colturale oltre che di alcuni altri tests supplementari.

Prelievo e trasporto del materiale

Gli esami micologici potranno essere eseguiti solo se il campione clinico venga raccolto in maniera adeguata, e come sempre accade in microbiologia clinica, il momento del prelievo rappresenta uno dei momenti più critici.

Innanzitutto il paziente non deve avere effettuato alcuna terapia antifungina locale; nel caso in cui il paziente sia sotto terapia ed il prelievo si renda proprio necessario, dovrà essere fatto precedere da un'attenta detersione e dovrà essere eseguito possibilmente dopo qualche giorno dall'ultimo trattamento medicamentoso (45). Prima di effettuare il prelievo si sgrassa la pelle o gli annessi con alcool etilico al 70% (anche per ridurre la carica batterica locale).

Il prelievo si deve effettuare nelle zone delle lesioni dove si possono rinvenire ife vive e cioè:

A) le squame periferiche dell'*herpes circinatus,*
B) il tetto delle vescicole,
C) le squame degli spazi interdigitali,
D) i capelli rotti e le squame della zona alopecica,
E) il pus del *kerion,*
F) i pezzi di unghia infetti, tagliati nella zona di contatto con la parte sana.

Più in dettaglio, i prelievi andrebbero eseguiti con le seguenti modalità.

Raccolta delle squame

In caso di lesioni cutanee secche si raccolgono le squame alla periferia delle lesioni, conducendo la scarificazione dal centro verso la periferia. In presenza di *tinea pedis* e di *tinea manuum* la scarificazione va condotta sull'intera superficie parassitata poiché, in questi casi, non è evidente un netto margine d'avanzamento dell'infezione. La raccolta può essere eseguita mediante un vaccinostilo od un bisturi a lama panciuta e le squame vanno lasciate cadere o su una scatola di Petri sterile, oppure su un pezzo di carta di colore nero forte, oppure fra due vetrini portaoggetto passati alla fiamma che, poi, vengono avvolti in un pezzo di carta dove è consigliabile riportare tutte le informazioni utili (dati anagrafici, quesito diagnostico, data).

La tecnica del "quadrato di panno" (33), consiste nello sfregare l'intera superficie da esaminare tramite un pezzetto di tessuto di *moquette* di forma quadrangolare, precedentemente lavato, asciugato e sterilizzato in autoclave. Il pezzetto di stoffa, una volta strisciato sulla cute, viene apposto per pochi secondi su un terreno agarizzato in piastra di Petri, idoneo alla coltura per i dermatofiti. Analogamente può essere utilizzata una compressa di garza sterile. Altra metodica simile è quella che prevede, al posto del pezzetto di panno, l'uso di un pezzetto di velluto di plastica autoadesivo che in microbiologia viene utilizzato nell'esecuzione di trapianti di colture (11). I pezzetti di velluto di plastica quadrangolare vengono sterilizzati mediante raggi ultravioletti e conservati in carta pergamenata; la superficie rugosa è quella utilizzata per la raccolta delle squame e viene, in secondo tempo, apposta sulle piastre di Petri con terreno agarizzato idoneo alla coltura dei funghi.

Una tecnica molto particolare per la raccolta di campioni clinici da casi di *tinea pedis* con interessamento plantare, è il cosiddetto "foot-press method": vengono fatte premere le regioni plantari infette, direttamente su terreni di coltura selettivi per dermatofiti in piastre di Petri di congruo diametro che, vengono poi immediatamente incubate a 25°C (35).

Raccolta dei capelli e dei peli

Bisogna raccogliere con una pinza fine i capelli rotti, quelli apparentemente malati in quanto opachi e fragili, quelli in prossimità delle lesioni desquamative della chierica. A tale scopo, ci si può far guidare dalla fluorescenza emessa dai capelli parassitati da alcuni dermatofiti appartenenti ai generi *Microsporum* e *Trichophyton* (*Microsporum canis*, *Microsporum audouinii* e *Microsporum ferrugineum* emettono fluorescenza di colore verde; *Trichophyton schoenleinii* emette fluorescenza di color verde pallido) quando esposti alla luce di Wood: in questo caso verranno prelevati proprio i capelli

fluorescenti. La tecnica di raccolta del materiale contaminato mediante l'uso del "quadrato di panno", può anche essere eseguita sul cuoio capelluto, soprattutto quando le lesioni sono poco evidenti.

Raccolta delle unghie

La raccolta dell'unghia per ricerche micologiche può rappresentare un problema, in quanto i funghi vivi e vitali si localizzano solitamente in sedi diverse, a seconda del tipo di parassitamento ungueale, e quasi sempre nel punto di contatto fra la porzione di unghia malata e quella sana, dunque in sedi non direttamente accessibili; inoltre l'unghia puo albergare con una certa frequenza funghi filamentosi saprofiti e quindi un prelievo eseguito in maniera non idonea, per i motivi suesposti, facilmente può dare risultati sia falsi negativi che falsi positivi. Il prelievo idoneo di questo annesso cutaneo per la ricerca di dermatofiti è sicuramente quello che comporta maggior difficoltà e quindi richiede manualità, competenza e pazienza. Nell'onicomicosi subungueale distale e laterale le ife vitali sono localizzate nello strato ventrale della lamina, in prossimità delle strutture cheratiniche sane: per tale motivo bisogna asportare, con la tronchese, tutta la porzione di lamina scollata che non va utilizzata per l'esame micologico in quanto solitamente ricca di funghi filamentosi saprofiti; utilizzando una *curette* tagliente, bisogna poi procedere al grattamento dell'unghia e dell'iponichio a contatto con la porzione sana: è questo il materiale cheratinico idoneo agli esami micologici. Talora, invece che asportare la lamina scollata, si può eseguire un piccolo foro, con una fresa, sulla porzione prossimale della lamina sovrastante la zona di onicolisi.

Nella onicomicosi bianca superficiale il prelievo si presenta di semplice esecuzione, dovendosi grattare con una *curette* le zone biancastre dello strato dorsale della lamina ungueale. Nell'onicomicosi subungueale prossimale il prelievo è più complicato in quanto bisogna raggiungere la porzione ventrale della lamina che, a questo livello, di solito non è scollata; a tal fine bisogna eseguire un'anestesia locale ed eseguire il prelievo della lamina affetta con un *punch* di 5 mm. Diversamente dalla *punch biopsy* si può utilizzare una fresa diamantata con la quale si possono rimuovere gli strati superiori della lamina ungueale (63); si guadagna, in questa maniera, l'accesso alla porzione ventrale della lamina dove sono presenti i funghi: con un bisturi sterile possono quindi essere asportati i frammenti cornei idonei per l'esame micologico.

Nell'onicomicosi *endonix* e nell'onicomicosi totale distrofica primaria è sufficiente asportare una qualsiasi porzione di lamina, essendo questa solitamente tutta parassitata (63).

Lesioni cutanee essudative o umide

Se le lesioni sono umide, si può utilizzare un tampone sterile imbevuto di soluzione fisiologica sterile.

Conservazione e trasporto del materiale clinico

Le squame e gli annessi cutanei possono essere conservati per molti giorni, senza pericolo di deterioramento, prima di essere inviati in laboratorio per gli esami micologici. La conservazione, in questi casi, va effettuata in contenitori sterili (ad esempio una provetta, due vetrini incartati) con l'accortezza di evitare la chiusura ermetica dei recipienti e l'aggiunta di liquidi, in quanto l'eccesso di umidità potrebbe favorire lo sviluppo di batteri e di funghi contaminanti (45). Anche per questo motivo, i prelievi di materiale biologico umido (pus ecc.), vanno invece processati possibilmente entro qualche ora dalla raccolta.

Esame micologico diretto

L'esame micologico diretto, rappresenta il primo esame da eseguire quando si ipotizza la presenza di un dermatofita nel materiale clinico e se ne consiglia fortemente l'esecuzione in ogni caso sospetto. E' un esame rapido ed assai poco costoso (il costo del materiale da usare è di qualche centinaia di lire!). Di contro, permette solo una diagnosi presuntiva di dermatofitosi (in attesa degli esami colturali che in parallelo vanno effettuati) ed è dotato di una sensibilità variabile, in relazione alle capacità dell'osservatore ed alla specie infettante in quanto, nelle forme croniche da dermatofiti antropofili, si possono rinvenire poche ife; in questi casi occorre aumentare il numero delle squame (o di altro materiale clinico) da esaminare ed il tempo dedicato dall'operatore all'osservazione che, deve essere attenta e meticolosa. Se l'esame non viene correttamente eseguito, può risultare negativa la ricerca di ife fungine mentre positivo potrà essere l'esito dell'esame colturale. Nella pratica ordinaria sembra comunque che le false negatività siano pari al 5-15% dei casi (49); nel 20% circa delle onicomicosi dermatofitiche invece, al contrario, si potrà avere un esame micologico diretto positivo con esame colturale negativo, poiché si potrebbero analizzare squame ungueali contenenti ife non vitali, visibili, dunque, solo all'esame diretto.

Il materiale da esaminare al test micologico diretto non può essere osser-

vato direttamente al microscopio, ma, richiede un artificio per rendere più visibili gli elementi micotici eventualemente presenti. Si ricorre così al processo della chiarificazione del materiale (squame, capelli, peli, unghie) mediante miscele chiarificanti. Quando le squame o i pezzetti di unghia sono troppo grandi, bisogna ulteriormente sminuzzarle; ottenuto del materiale idoneo all'esame, si pone una goccia di soluzione chiarificante su di un vetrino portaoggetto, vi si immergono i piccoli frammenti di materiale cheratinico e si ricopre con un vetrino coprioggetto.

Le sostanze chiarificanti da utilizzare sono numerose; di solito però è preferibile usare idrossido di potassio al 10-40% in soluzione acquosa o in acqua e glicerolo al 20%. La soluzione al 40% è consigliabile per la chiarificazione di materiale cheratinico duro e compatto come le unghie. Altro liquido utilizzabile è l' idrossido di sodio al 10-20% con o senza aggiunta di glicerolo al 5%, o il solfuro di sodio al 10%. Ai liquidi chiarificanti possono essere aggiunti coloranti (blu-Parker, cotton –bleu, bleu di toluidina) che fanno evidenziare meglio le strutture fungine. La sostanza chiarificante va lasciata agire da 30' ad alcune ore. Per la dissociazione del campione e per l'emulsione dei lipidi, può essere utile passare, per qualche secondo, il campione chiarificato sulla fiamma di un becco bunsen o lasciarlo in termostato a 51-54°C per 1 ora (66). In alternativa, può essere usata una soluzione di idrossido di potassio al 20% in dimetilsulfossido al 36% (49) che permette di ottenere una pronta macerazione senza usare il calore. Al posto dell'idrossido di potassio, può essere usato il cloral-lactofenolo che agisce meno rapidamente, ma permette di conservare i pezzi preparati. In effetti, quando si usa l'idrossido di potassio o sostanze similari, dopo qualche ora non è più possibile osservare i preparati in quanto vi è una macerazione eccessiva del materiale che, appare completamente disgregato.

Il preparato va osservato al microscopio ottico a 100X ed a 400X: i dermatofiti si riconoscono per la presenza di ife ialine settate (figura 13) e di artroconidi di varia grandezza. La presenza di artefatti o di strutture extrafungine (mosaico pseudofungino, gocce lipidiche, cristalli, fibre di tessuti ecc.) può complicare l'esame che richiede esperienza, attenzione e pazienza.

Un'ulteriore possibilità è quella che consente l'uso di sostanze chiarificanti con l'aggiunta di fluorocromi quali il calcofluor – white in idrossido di potassio al 10% (50) o l'arancio d'acridina (1:10.000) (5) o la tecnica con il rosso Congo (57) in idrossido di potassio al 20%: in questi casi l'osservazione va compiuta con il microscopio in fluorescenza (che però non è sempre disponibile nei laboratori) e raggiunge una sensibilità maggiore rispetto a tutte le tecniche precedentemente descritte.

L'osservazione dei capelli dopo chiarificazione permette di definire meglio la modalità di parassitamento delle strutture pilari da parte dei dermatofiti. I funghi dopo aver parassitato lo strato corneo del cuoio capelluto

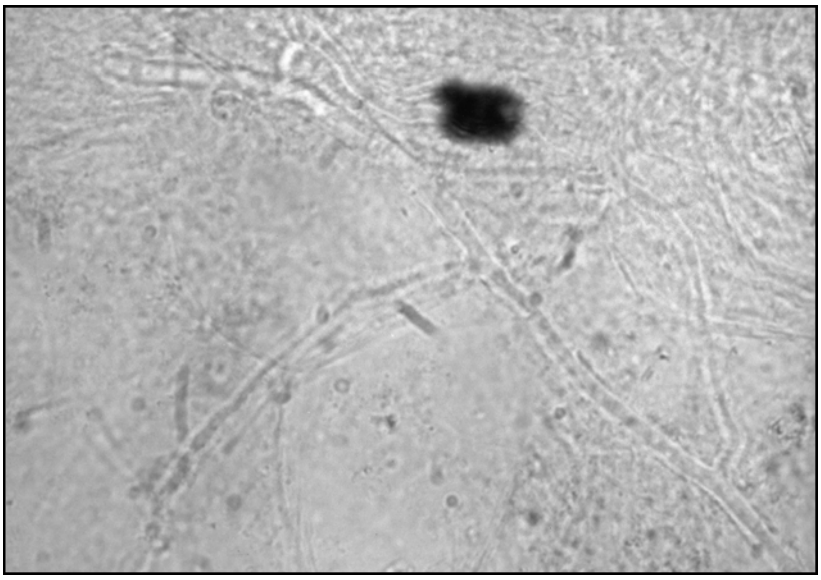

Figura 13. Esame micologico diretto eseguito dopo chiarificazione con KOH: presenza di ife ialine settate.

ed essere penetrati nell'ostio follicolare, inizialmente aggrediscono il tratto di pelo emergente; successivamente, tramite le lamelle della cuticola, penetrano all'interno dell'elemento pilare dirigendosi prossimalmente verso il bulbo. La crescita fungina si arresta però nel tratto in cui ha inizio la parte completamente cheratinizzata del pelo: qui si stabilisce un equilibrio fra proliferazione del micete ed accrescimento pilare (frangia di Adamson) (10); inizia allora la proliferazione del fungo in senso distale verso il tratto emergente dell'elemento pilare. A seconda delle specie dermatofitiche infettanti, si descrivono tre tipi fondamentali (ed alcune varianti) di parassitamento dei capelli e dei peli: *ectothrix*, *endothrix* e favico.

A) "Parassitamento tipo *ectothrix*": i funghi del genere *Microsporum*, una volta penetrati nel bulbo, perforano nuovamente la lamelle della cuticola del pelo proliferando attorno ad esso. Si osservano così catene o ammassi di spore all'esterno del fusto del capello; si conoscono tre varianti di parassitismo di questo tipo.

1) *Ectothrix* " tipo microsporico" o "a piccole spore": presenza di pochi filamenti intrapilari e presenza di spore peripilari di 2-3 µm di diametro disposti a mosaico attorno al pelo; il capello si rompe a pochi millimetri dall'ostio; è tipico delle tigne microsporiche (*Microsporum canis* soprattutto,

Microsporum langeronii, *Microsporum ferrugineum*, *Microsporum audouinii* (10,19)).

2) *Ectothrix* "tipo microide": presenza di pochi filamenti intrapilari e catene di spore di dimensioni più grandi (4-8 µm di diametro) all'esterno del pelo; i capelli sono precocemente espulsi a causa della notevole reazione infiammatoria (*kerion*); si osserva in corso di infezione da *Microsporum gypseum*, *Microsporum nanum* e *Microsporum fulvum* ma anche da alcune specie di dermatofiti appartenenti al genere *Trichophyton* come il *Trichophyton mentagrophytes* (10, 19);

3) *Ectothrix* "tipo megaspore" o "a grandi spore": presenza di scarsi filamenti intrapilari e catene di spore di grosse dimensioni (5-10 µm di diametro) all'esterno del capello. I capelli spesso si rompono prima di essere espulsi dal processo flogistico; si osserva in corso di infezione del dermatofita zoofilo *Trichophyton verrucosum*.

B) "Parassitamento tipo *endothrix*": i filamenti miceliali penetrati nel capello si dividono in catene di spore 5-8 µm di diametro (parassitamento *endothrix* a grandi spore) e lo riempiono completamente (aspetto a "sacco di noci"); il fusto è danneggiato più gravemente rispetto a quanto osservato nel parassitamento pilare "tipo *ectothrix*" e viene amputato proprio all'uscita dell'ostio. E' tipico delle tigne tricofitiche (da *Trichophyton violaceum*, *Trichophyton tonsurans*, *Trichophyton soudanense*(10, 19)). *Trichophyton rubrum* raramente invade il capello e quando ciò accade si osserva un parassitamento di tipo megasporico (5-10 µm di diametro) misto, *endo-ectothrix* (12, 19);

C) "Parassitamento tipo favico": quando il fungo (*Trichophyton schoenleinii* (10, 19)) invade l'infundibolo dell'unità pilo-sebacea, produce un grande numero di ife che, frammisti ai cheratinociti, si addensano attorno al capello divenendo visibili macroscopicamente: sono questi gli scutuli tipici di questo tipo di tigna. Quando poi il micete penetra nel pelo nella sua parte prossimale, produce ife senza spore, mentre nella parte distale si possono rinvenire i residui ifali vuoti contenenti aria. Il capello appare meno danneggiato, rispetto ai capelli parassitati con le modalità precedentemente descritte e può crescere normalmente senza spezzarsi. L'andamento cronico delle lesioni spesso può esitare in alopecia cicatriziale.

Esame colturale

L'esame colturale va sempre eseguito parallelamente all'effettuazione dell'esame micologico diretto. Tramite la coltura del materiale clinico, si può confermare il risultato dell'esame diretto e soprattutto mediante l'identifica-

zione della specie parassitante, si riescono ad avere informazioni utilissime dal punto di vista epidemiologico. Per la corretta esecuzione di un esame colturale per dermatofiti, occorre utilizzare degli idonei terreni di coltura che riescano a garantire un'eccellente crescita di questi funghi, limitando al massimo la possibilità di contaminazione da parte di agenti microbici (batteri e funghi filamentosi) che, sviluppandosi più rapidamente, potrebbero mascherare od inibire lo sviluppo dei dermatofiti.

Si possono utilizzare terreni agarizzati in piastra di Petri, in tubi di vetro o di plastica o in *slides*, sia allestiti direttamente in laboratorio a partire da formule standard, sia provenienti dal libero commercio, essendo numerosissime la ditte che propongono una vasta gamma di terreni per funghi e per dermatofiti

I terreni utilizzabili sono:

A*)* Sabouraud Destrosio Agar (SDA) (terreno formulato da Raymond Sabouraud ad inizio secolo, anche se, oggi si preferisce la formulazione di Emmons che ha abbassato la percentuale di destrosio del 50%). Questo terreno universalmente utilizzato per la crescita dei funghi, rappresenta ancora il terreno standard di riferimento per la coltura dei dermatofiti. Non è particolarmente selettivo in quanto su di esso possono svilupparsi sia i funghi filamentosi contaminanti, sia alcuni batteri (soprattutto alcune specie di *Staphylococcus* e di *Pseudomonas*) e sia i lieviti eventualmente presenti nel materiale clinico come saprofiti o come copatogeni (ad esempio nelle squame cutanee raccolte da lesioni di *tinea pedis* o nelle altre tinee intertriginose).

La maggior parte dei micologi ritiene che, per gli esami colturali dei dermatofiti, sarebbe conveniente sempre utilizzare questo *medium*, affiancandogli, all'occorrenza, un terreno più selettivo: in effetti la macro-morfologia delle colture dei dermatofiti subisce delle modificazioni consistenti in relazione al *medium* utilizzato per la crescita, ed è quindi preferibile utilizzare, per questo fine, un terreno di riferimento universalmente conosciuto ed utilizzato quale appunto l'SDA.

B) SDAaddizionato di cloramfenicolo e / o gentamicina(60). Anche questo terreno, per quanto riesca a limitare la crescita dei batteri, non garantisce dalla contaminazione da funghi filamentosi.

C) Patata Destrosio Agar (Beever e Bollard 1970) (7): il basso pH del medium inibisce la crescita della flora batterica saprofita ma non è selettivo per i dermatofiti.

D) "Malt Agar" (Reddish, 1919): anche questo *medium* acidificato inibisce la crescita dei batteri, permettendo la crescita di lieviti, muffe e dermatofiti.

E) SDA addizionato di cloramfenicolo e cycloheximide (actidione). Questo è il terreno selettivo per eccellenza per i dermatofiti. I batteri vengono inibiti dagli antibiotici mentre la cycloheximide, un antibiotico prodotto da un fungo, inibisce la crescita dei funghi filamentosi contaminanti, ma non quella dei dermatofiti. In realtà questo antibiotico inibisce lo sviluppo anche di alcune muffe patogene quali *Pseudoallescheria boydii*, *Aspergillus* spp, *Fusarium* spp, *Scopulariopsis brevicaulis* ecc., di *Cryptococcus neoformans* e di alcune specie di *Candida* (*Candida tropicalis, Candida krusei, Candida pelliculo - sa*). Per questi motivi è un terreno che non può essere usato da solo nell'esame colturale delle unghie provenienti da soggetti affetti da onissi di ignota origine, o nelle forme di tigna intertriginosa, dove possono essere presenti altri agenti biogeni come copatogeni (lieviti e batteri). I funghi dimorfi, al contrario, non vengono inibiti da questo antibiotico.

F) "Potato Flake" addizionato di cloramfenicolo e cycloheximide (actidione). Terreno non molto utilizzato che offre gli stessi vantaggi e svantaggi dell'SDA con aggiunta di cycloheximide.

G) Patata Destrosio Agar addizionato di cycloheximide e di antibiotici antibatterici.

H) "Dermatophyte Test Medium" (DTM)(Taplin 1969) (61) contenente clortetraciclina, gentamicina, cycloheximide e rosso fenolo come indicatore di pH. In questo terreno, la proteolisi causata dalla crescita dei dermatofiti, determina una liberazione di ioni ammonio che fanno innalzare il pH, con viraggio del colore del *medium* dal giallo al rosso per attivazione del rosso fenolo. Il viraggio del colore del terreno, presuntivamente fa ipotizzare una coltura positiva per dermatofiti; per questo motivo è un terreno utile per i sanitari poco esperti in micologia (fu utilizzato con successo, sfruttando questa sua prerogativa, dal personale medico non specialista durante la guerra del Vietnam, essendo particolarmente diffuse le dermatofitosi, soprattutto quella dei piedi, fra le truppe statunitensi di stanza in Indocina) (8).

In effetti oltre il 97% dei dermatofiti viene identificato con questo *medium* anche se, il rosso fenolo può creare problemi nell'osservazione macroscopica del *verso* (parte inferiore e posteriore rispettivamente della piastra e del tubo agarizzati) delle colonie, soprattutto di quelle specie dermatofitiche che producono pigmento. Inoltre alcuni ceppi di *Microsporum* (38) possono dare falsa reazione negativa, così come isolati contaminati da batteri (27) mentre, di contro, alcuni funghi cheratinofili non patogeni come *Trichophyton terrestre*, ed alcune muffe saprofitiche insensibili alla cycloheximide, possono dare viraggio del colore (4). La presenza di cycloheximide inibisce la crescita di alcune specie fungine patogene (vedi sopra). Ciononostante questo terreno ha avuto un grande successo sia fra i micologi che fra i non specialisti (47, 55,

56) ed anche secondo la nostra esperienza è da raccomandare sia per i buoni risultati che costo contenuto.

I) "Dermatophyte Identification Medium" (DIM). Terreno di recente formulazione proposto da Salkin e coll. nel 1997 (52) per l'identificazione presuntiva dei dermatofiti. Contiene: destrosio, neopeptone, cycloheximide, penicillina, streptomicina; la presenza di bromocresolo-porpora come indicatore di pH determina il viraggio del colore del *medium* dal verde-blu al porpora intenso, in presenza dello sviluppo di colonie di dermatofiti. L'utilizzo del DIM eviterebbe i falsi positivi del DTM: in effetti, l'uso di questo terreno può essere talora inficiato dallo sviluppo di funghi filamentosi patogeni e saprofiti (4, 53), non inibiti dalla concentrazione troppo bassa di antibiotici antifungini presenti nella formulazione originariamente proposta da Taplin; inoltre la crescita di alcune muffe causa, in questo *medium*, una rapida ed intensa modificazione del colore come quella causata dalle specie dermatofitiche. Ira Salkin ha dimostrato che il DIM, incubato a 37°C, piuttosto che a temperatura ambiente, sarebbe quindi ancora più selettivo del DTM (52). In effetti i ceppi di lieviti utilizzati nello studio non si sono sviluppati, e quando talora lo hanno fatto, non hanno modificato il colore del *medium*; solo 71 dei 349 ceppi di funghi filamentosi utilizzati nello studio sono cresciuti su questo terreno; di questi 71, solo 15 hanno modificato il colore del *medium*, ma apparteneveno tutti a specie demaziacee con macromorfologia tipica, facilmente distinguibile da quella dei dermatofiti; dei 223 ceppi di dermatofiti utilizzati nello studio, 222 hanno modificato il colore del *medium* entro le 48 ore; l'unico caso di falsa negatività è stato osservato in un ceppo di *Trichophyton verrucosum*. In base a questi dati, che comunque meritano conferme tramite studi multicentrici su numeri più elevati di ceppi fungini da testare, il DIM risulta avere una sensibilità del 99% ed una specificità del 95,7%: le alte sensibilità e specificità sarebbero dovute sia all'uso di concentrazioni più alte di cycloheximide che all'elevata temperatura di incubazione; in effetti le muffe che tollerano le alte temperature sono inibite dalle concentrazioni dell'antimicotico presenti nel *medium*, mentre quelle in grado di tollerare i livelli più elevati di cycloheximide, non si sviluppano alla temperatura di incubazione consigliata dagli Autori.

J) Lactrimel (terreno di Borelli (10)). Terreno la cui formulazione (farina di grano con latte scremato e miele) è merito del ricercatore italo-venezuelano Dante Borelli. Si tratta di un ottimo *medium* selettivo per i dermatofiti, perché consente un'eccellente conidiogenesi da parte dei ceppi fungini. Per tale motivo, il Lactrimel viene spesso utilizzato come *medium* per le "colture su vetrino".

K) “Rice agar” (22) “Pablum cereal” e L) “Oatmeal agar” (65): al pari del terreno Lactrimel sono utilizzati come *media* per ottenere una migliore sporulazione dei ceppi.

L) “Casamino Acids-Erithritol-Albumin Medium” (15): questo terreno che contiene antibatterici, cycloheximide, albumina d’uovo, rappresenta un *medium* altamente selettivo per i dermatofiti, utile per il loro isolamento da lesioni contaminate da batteri e soprattutto da lieviti appartenenti al genere *Candida* (inibiti nella crescita dall’albumina), come spesso si osserva nei pazienti immunodepressi o diabetici (14).

M) “BCP(bromo cresolo porpora) – casein – yeast extract – agar” (26): terreno su cui si sviluppano bene tutti i dermatofiti, ma che, di fatto, viene utilizzato per il rapido riconoscimento delle microcolonie di *Trichophyton verrucosum* (vedi dopo).

Le scaglie cutanee, le unghie o i peli vanno seminati in 4 o 5 punti del terreno, possibilmente a contatto con il vetro o la plastica in quanto il ceppo fungino, in queste sedi, si sviluppa meglio. Come già segnalato, si vuole ricordare che conviene sempre usare almeno due o tre terreni in piastra o in tubo ed è conveniente affiancare, ad un terreno selettivo per dermatofiti (ad esempio SDA con aggiunta di antibiotici e cycloheximide), un terreno dove possono svilupparsi bene anche lieviti e muffe, ad esempio per la coltura di materiale clinico proveniente da lesioni ungueali, palmari o plantari dove possono essere coinvolti *Scytalidium* spp o altri funghi diversi dai dermatofiti (37, 58). Bisogna precisare che però la coinfezione di dermatofiti e funghi filamentosi rappresenta un evento raro (40).

Tranne ove si sospetti un’infezione sostenuta da *Trichophyton verrucosum* (specie zoofila responsabile del maggior numero di casi di dermatofitosi dei bovini), che si sviluppa bene a 37°C, in tutti gli altri casi l’incubazione si effettua a 25-27°C o a temperatura ambiente per almeno 4 settimane. La stragrande maggioranza dei dermatofiti cresce entro questo lasso di tempo (per es. *Microsporum precox* cresce in tre giorni, *Trichophyton mentagrophytes* e *Microsporum gypseum* in 7 giorni), ma alcuni funghi come *Trichophyton ochraceum* richiedono sino a 2-3 mesi di incubazione. L’osservazione delle colture si effettua a partire già dal 2° giorno di incubazione e va condotta possibilmente almeno 2 o 3 volte a settimana; l’esame colturale verrà refertato negativo solamente se siano trascorse almeno quattro settimane dalla semina. Qualora, nel corso del periodo di incubazione, si dovessero evidenziare degli inquinamenti da parte di funghi contaminanti o da parte di batteri, occorre prelevare piccole porzioni di micelio aereo delle colonie dermatofitiche ed insemenzarle su nuove piastre o su nuovi tubi.

Se i tessuti infetti contengono dermatofiti maturi con miceli non vitali, come si osserva nel 20% dei casi di *tinea unguium*, l'esame colturale risulterà negativo, mentre l'esame micologico diretto potrebbe risultare positivo. In questi casi conviene ripetere l'esame colturale; se dovesse, di nuovo, risultare con esito negativo è consigliabile effettuare una biopsia ungueale per stabilire se le ife fungine sono rinvenibili all'interno della lamina ungueale: solo in questo caso possono assumere un significato di patogenicità (63). L'isolamento di un fungo filamentoso dall'esame colturale di un'unghia, deve sempre essere valutato criticamente. Molte delle muffe isolate, in effetti, si comportano solo come contaminanti dell'unghia e dei tessuti periungueali, non essendo in grado di esplicare alcun ruolo patogeno. Se, invece, l'esame colturale di un'unghia dovesse risultare positivo per un fungo filamentoso conosciuto come possibile agente etiologico di onicomicosi (vedi capitolo sulle manifestazioni cliniche), il suo ruolo patogeno dovrà essere confermato da esami micologici seriati, possibilmente integrati da una biopsia ungueale. False negatività all'esame colturale, si possono anche osservare in corso di dermatofitosi trattate di recente: in questo caso, però, risulterà positivo l'esame micologico diretto con l'evidenziazione di ife fungine non coltivabili.

Identificazione dei dermatofiti

L'identificazione dei dermatofiti si realizza mediante un esame macromicromorfologico delle colonie (1, 28). Molte volte i più comuni dermatofiti vengono identificati direttamente dal terreno di isolamento primario; talora invece bisogna ricorrere a dei tests speciali, supplementari, che possono venire incontro alle esigenze del microbiologo.

- *Esame macroscopico:* innanzitutto bisogna annotare il primo giorno di sviluppo della colonia; poi vanno osservati i seguenti caratteri macroscopici:

A) *la morfologia della colonia:*

cotonosa
lanuginosa
vellutata
farinosa
granulosa
gessosa
pulverulenta
rugosa
mammelonata

crateriforme
cerebriforme;
B) *la topografia della colonia:*
C) *il colore della colonia:*
D) *la produzione di pigmento* osservando il fondo della piastra *o la parte posteriore del tubo*(il *verso*)

- *Esame microscopico:* va sempre effettuato anche se i caratteri precedentemente descritti depongono per una specie nota; in effetti numerose sono le varianti macroscopiche di questo gruppo di funghi.

L'esame microscopico si effettua mediante le seguenti modalità.

A) *Prelievo di un frammento di colonia*: con un ansa a spatola per micologia o con altro materiale, si preleva un pezzo di colonia tagliando sia il micelio aereo che quello vegetativo. Non è conveniente prelevare la colonia né al centro né in periferia, in quanto le porzioni più centrali sono costituite da ife vecchie e talora sterili, quelle più periferiche sono invece costituite da ife giovani che potrebbero non avere ancora sviluppato gli organi di fruttificazione. Il pezzetto prelevato verrà depositato su un vetrino portaoggetto su cui sono presenti alcune gocce di blu-lattofenolo. Con l'aiuto di un ago o di altro materiale bisogna separare bene le ife, in modo da formare uno strato sottile. Si pone, sopra, un vetrino coprioggetto schiacciandolo lievemente contro il vetrino portaoggetto tramite, ad esempio, il manico di un'ansa; si riscalda leggermente il vetrino, così approntato, per sciogliere l'agar e si osserva al microscopio. Purtroppo, con questa metodica, non si riesce ad osservare, in maniera adeguata, la caratteristica disposizione delle spore e quindi assai spesso non è possibile eseguire un'identificazione di specie.

B*)* *Tecnica dello scotch*: questa tecnica permette una migliore conservazione delle delicate strutture dei miceti e, quindi, risulta essere molto spesso più utile della precedente. Si preleva parte del micelio aereo della colonia appoggiandovi sopra, dalla parte adesiva, un pezzo di nastro adesivo trasparente (*scotch*) di 2X2 cm, fissato ad un estremo ad un bastoncino di legno sterile, a mò di bandierina; si stacca con alcool lo *scotch* dal bastoncino; si attacca il pezzetto di plastica su un vetrino portaoggetto su cui preventivamente è stata depositata una goccia di blu-lattofenolo che colora in blu le ife. Si copre con un vetrino coprioggetto e si osserva al microscopio.

C*)* *Coltura su vetrino*. Questa tecnica è raccomandata nei casi in cui non sia stato possibile identificare una specie con una delle due metodiche precedenti, oppure si vogliano allestire preparati permanenti. In effetti, sebbene lunga e laboriosa, essa permette di ottenere preparati in cui le strutture fun-

gine e la loro disposizione siano preservate in maniera ottimale. Bisogna utilizzare terreni speciali (PDA, Lactrimel, Malt Agar) che permettano la fruttificazione di diverse specie di dermatofiti. Bisogna collocare al fondo di una piastra di Petri sterile due bastoncini di vetro (o di legno) sterili ripiegati a V; si dovrà passare sulla fiammella di un becco bunsen un vetrino portaoggettoche verrà collocato sui bastoncini di vetro. Si dovrà poi tagliare con un bisturi sterile un pezzo di terreno di forma quadrata (10X10 mm) che verrà depositato al centro del vetrino portaoggetto che, si è nel frattempo raffreddato. A questo punto bisogna inoculare, ai quattro lati del quadratino, piccoli porzioni della colonia del fungo da studiare, prelevando sia parti di micelio aereo che vegetativo nella zona intermedia della colonia. Bisogna quindi deporre un vetrino coprioggetto, passato alla fiamma, sul pezzetto di agar: il calore del vetrino permetterà l'adesione dello stesso all'agar, la cui superficie si scioglierà al contatto con il vetro caldo. Bisogna, a questo punto, aggiungere circa 5 mL di acqua distillata sterile sul fondo della piastra per garantire l'umidità necessaria alla crescita. Si chiude la piastra di Petri con il coperchio e si incuba a temperatura ambiente. Bisogna, nei giorni seguenti, controllare periodicamente il preparato al microscopio a piccolo ingrandimento per verificare l'eventuale crescita delle strutture fungine. Quando la maturazione appare evidente, bisogna staccare il vetrino coprioggetto e depositarlo su un vetrino portaoggetto su cui preventivamente sia stata lasciata cadere una goccia di blu-lattofenolo. Si osserva, così, al microscopio ottico. Anche il vetrino portaoggetto può essere allestito per l'osservazione microscopica, una volta rimosso il blocchetto di agar: in questo caso, si lascia cadere una goccia di blu-lattofenolo sul vetrino, si copre con un coprioggetto e si osserva al microscopio. Per conservare i preparati, così allestiti, è sufficiente chiudere i margini con dello smalto da unghie o con della paraffina.

L'identificazione di una specie dermatofitica si realizza, in prima battuta, con l'osservazione microscopica degli organi di riproduzione, i macroconidi, i microconidi e le clamidospore e/o degli organi ornamentali: ife a pettine, spirali, organi nodulari, candeliere faviche, ife a racchetta.

Più in dettaglio, nei vari generi dermatofitici, al microscopio ottico, dovranno essere ricercati (figura 14):

Epidermophyton spp (1, 28, 66): i microconidi sono assenti; i macroconidi sono clavati e lisci, le pareti cellulari sono fini o modicamente spesse con 1-9 setti; la lunghezza dei macrococnidi è di 20 - 60µm, la larghezza di 4 - 13µm; possono essere presenti le clamidospore; delle due specie *Epidermophyton stockdalae* ed *Epidermophyton floccosum*, solo quest'ultima è patogena per l'uomo.

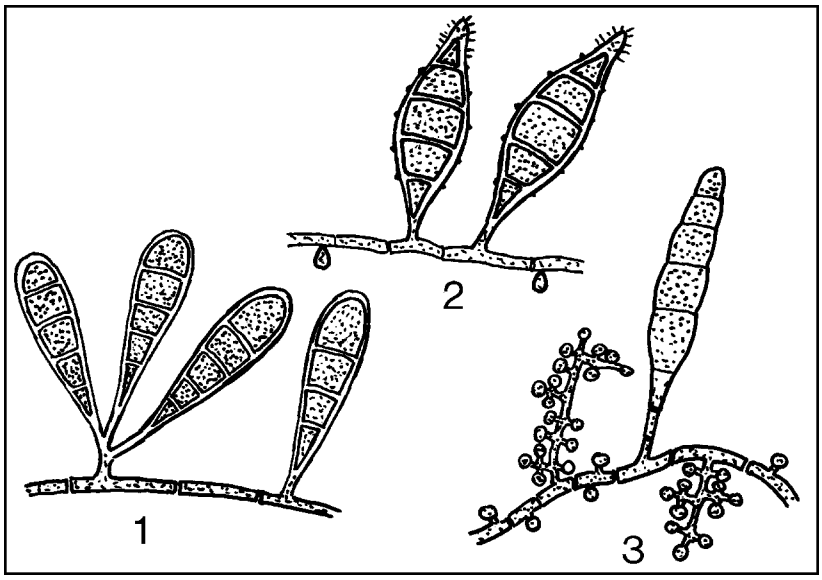

Figura 14. Aspetti particolari dei diversi generi anamorfi dei dermatofiti: 1) **Epidermophyton*; 2)* Microsporum*; 3)* Trichophyton.**

Microsporum spp (1, 28, 66): i microconidi solitamente scarsi o assenti sono sessili o peduncolati e clavati, singoli o riuniti in rami come in *Microsporum racemosum*. I macroconidi hanno pareti rugose che possono essere asperulate, echinulate o verrucose; possono essere fusiformi o ovoidali (come in *Microsporum nanum*) o cilindriformi (come in *Microsporum vanbreu - seghemii*); i setti possono essere da 1 a 15; le dimensioni dei macroconidi sono di 6-160 µm (lunghezza) per 6 - 25 µm (larghezza). Possono essere presenti le clamidospore, le ife a pettine e le ife a racchetta (in alcune specie).

Trichophyton spp (1, 28, 66): i microconidi sono numerosi, globosi, piriformi o clavati, sessili o peduncolati, singoli o riuniti in grappoli. I macroconidi, quando presenti, sono lisci, solitamente a parete sottile da 1 a 12 setti, singoli o in clusters e possono essere allungati a forma di matita, clavati, fusiformi o cilindrici; la lunghezza dei macroconidi va da 8 a 86 µm, la larghezza da 4 a 14 µm. Possono essere presenti le clamidospore. In alcune specie possono essere presenti gli organi ornamentali quali: le ife a spirale, le ife a candeliera, le ife a racchetta, gli organi nodulari.

Se gli esami precedenti non hanno evidenziato le strutture necessarie per la speciazione, si deve procedere all'identificazione mediante tests speciali (supplementari).

A) *Trichophyton agars* ("test delle esigenze nutritive per la differenziazione di *Trichophyton* spp", Georg e Camp, 1957 (16)). Quando si sospetta un dermatofita del genere *Trichophyton* si possono utilizzare dei terreni formulati in maniera diversa, in base alle esigenze nutritive, in termini di apporto di vitamine e aminoacidi essenziali o parzialmente necessari allo sviluppo delle diverse specie (16):

1) Casein Agar Base (controllo negativo senza vitamine);
2) Casein Agar Base + inositolo (necessità di inositolo);
3) Casein Agar Base + inositolo + tiamina (per la crescita di *Trichophyton verrucosum*);
4) Casein Agar Base + tiamina (necessità di tiamina per la crescita di *Trichophyton tonsurans* e di *Trichophyton violaceum*);
5) Casein Agar Base + acido nicotinico (necessità di acido nicotinico per la crescita di *Trichophyton equinum*);
6) Nitrato di ammonio Agar Base (controllo negativo);
7) Nitrato di ammonio Agar Base + istidina (necessità di istidina per la crescita di *Trichophyton megninii*).

B) *Test all'ureasi*: con questa metodica si testa l'eventuale produzione di ureasi da parte di alcune specie di dermatofiti. Si inocula il campione fungino in Agar Urea di Christiansen e si osserva quotidianamente per evidenziare l'eventuale cambio di colore dal giallo al rosso, causato da una reazione alcalina prodotta da alcuni microrganismi; questo test viene utilizzato nell'identificazione di alcune specie di dermatofiti appartenenti al genere *Trichophyton*. *Trichophyton mentagrophytes* e *Trichophyton tonsurans* sono positivi in 7 giorni; *Trichophyton rubrum* non è ureasi positivo. Può tuttavia accadere che vi siano colonie contaminate da batteri, resistenti agli antibiotici, responsabili di una falsa reazione positiva (66). Inoltre, alcuni ceppi africani di *Trichophyton rubrum* (13) ureasi positivi, sono attualmente considerati da molti micologi, come appartenenti alla specie segregata *Trichophyton raubit - schekii* (25). Ancora, secondo alcuni micologi, la forma morfologica granulare di *Trichophyton rubrum* sarebbe ureasi positiva (12). Questo test non viene normalmente utilizzato nello studio di specie a lenta crescita come *Trichophyton verrucosum*, *Trichophyton violaceum* e *Trichophyton schoenleinii*, che, peraltro, possono dare risultati variabili (66).

C) *Test con " BCP- milk solids- glucose – agar"*: alcuni dermatofiti, su questo *medium*, possono o meno far rilasciare ioni ammonio dalla caseina; in pratica, in qualche laboratorio, viene utilizzato per la differenziazione fra *Trichophyton rubrum* e *Trichophyton mentagrophytes* (14, 59). Il colore del *medium* varia dal blu al violetto (grazie all'indicatore di pH BCP=bromo cresolo porpora) in 4-7 giorni, facendo denotare un viraggio del pH verso l'al-

calinità, in presenza di colonie di *Trichophyton mentagrophytes*, mentre rimane di colore blu, sino ad almeno 10-14 giorni per la presenza di pH neutro, quando il ceppo studiato appartiene alla specie *Trichophyton rubrum*.

D) *"Test di perforazione dei capelli in vitro"* (test di Ajello e Georg (2)): molti dermatofiti geofili e zoofili riescono a perforare i capelli *in vitro* mediante gli "organi perforanti", specie di *tunnels* perpendicolari alla superficie del capello; altre specie erodono la cuticola senza formare queste strutture; la capacità di perforare o di non perforare i capelli *in vitro* è una caratteristica specie –specifica anche se l'eccezione è rappresentata da *Trichophyton tonsurans* var. *sulfureum* subvar.*perforans* (36); è una metodica che di solito viene utilizzata per differenziare *Trichophyton mentagrophytes* (perfora il capello) da *Trichophyton rubrum* (non lo perfora) (2), ma viene talora utilizzata per differenziare colonie atipiche di *Microsporum canis* (test positivo) da colonie di *Micropsorum audouinii* (test negativo) o da quelle di *Microsporum equinum* (test negativo) (41, 42). I capelli parassitati *in vitro* non presentano fluorescenza alla luce di Wood.

Metodica:

- Sterilizzare in autoclave pezzi di capelli umani (possibilmente biondi) sani, non tinti, o peli di cavallo, di circa 1 cm di lunghezza.
- In una piastra di Petri, mescolare 25 mL di acqua distillata sterile con a 0,1 mL di estratto di lievito al 10%, sterilizzato mediante filtrazione.
- Inoculare i capelli con frammenti di colonia del micete in studio.
- Coprire la piastra ed incubare a temperatura ambiente per 4 settimane.
- Ogni 2-3 giorni rimuovere un capello, collocarlo su un vetrino portaoggetto frammisto ad un goccia di blu-lattofenolo ed osservare in microscopia ottica, cercando di evidenziare la presenza di organi perforanti.

Dermatofiti che perforano il capello *in vitro*: *Microsporum canis, M.canis* var. *distortum, M.cookei, M.fulvum, M.gypseum, M.nanum, M.persicolor, M.racemosum, M.vanbreuseghemii, Trichophyton mentagrophytes, T.simii, T.tonsurans* var. *sulfureum* subvar.*perforans.*

Dermatofiti che non perforano il capello *in vitro*: *Epidermophhyton floccosum, Microsporum audouinii(=M.langeronii, M.rivalieri), M.ferrugineum, M.gallinae, M.precox, Trichophyton concentricum, T.equinum, T.gourvilii, T.megninii, T.rubrum, T.schoenleinii, T.soudanense, T.tonsurans, T.verrucosum, T.violaceum, T.yaoundei.*

E) *Test di pigmentazione in " patata destrosio agar".*

Questa metodica si utilizza essenzialmente per confermare la presenza di isolati appartenenti alla specie *Trichophyton rubrum* che produce un colore rosso caratteristico, molto evidente in questo terreno.

F) *Test con "terreno ai grani di riso"*: questo test permette di differenziare *Microsporum audouinii* da *Microsporum canis.* Bisogna utilizzare grani di riso brillato, sterilizzati in autoclave, su cui inoculare i ceppi in studio. Bisogna poi incubare a temperatura ambiente. *Microsporum audouinii* cresce stentatamente sui grani di riso e li colora in marrone, senza produrre i conidi. *Microsporum canis* cresce bene su questo terreno, colora di giallo i grani di riso e produce i conidi tipici (47).

G) *Test con terreno "BCP –casein - yeast extract –agar"*. Questo *medium* viene utilizzato per l'evidenziazione rapida di microcolonie di *Trichophyton verru - cosum.* Questa specie elabora una particolare proteasi (18) capace di diffondere nel *medium* e di determinare un' ampia zona chiara attorno alle microcolonie. L'alone così prodotto è ben distinguibile rispetto al colore opaco della caseina solida, costituente del terreno. Questo terreno viene utilizzato per la semina di campioni provenienti da zone rurali.

H) *Test per lo sviluppo dei macroconidi.* In alcune circostanze può essere utile indurre la formazione di macroconidi da parte del ceppo in studio. *Microsporum canis* produce macroconidi su terreni depauperati come il terreno ai grani di riso (47); *Trichophyton mentagrophytes* e *Microsporum persicolor* producono macroconidi su Sabouraud agar con cloruro di sodio al 3-5% (24); infine *Microsporum equinum* viene indotto alla produzione di macroconidi se seminato su "*niger seed medium*" (21).

I) *Studio della forma perfetta o sessuata.*

Rappresenta il metodo più sicuro per l'identificazione della specie dermatofitica (62). Questa metodica ha infatti permesso di dimostrare che alcuni dermatofiti che, nella loro forma asessuata, si presentano identici sia dal punto di vista morfologico che fisiologico e quindi inquadrabili come unica specie, nella forma perfetta sono classificabili in specie diverse. Oggigiorno però si conosce la forma perfetta solo di alcuni dermatofiti (1). Per ottenere la forma sessuata dei dermatofiti si utilizzano particolari terreni di coltura, come quello contenente agar, terreno, capelli e peptone, lo stesso necessario ad isolare le specie geofile dal terreno, oppure terreno di Sabouraud diluito o quello ai fiocchi di avena.

Atlante

Si ritiene opportuno descrivere, anche con l'aiuto di schemi grafici, le caratteristiche principali delle specie dermatofitiche di più frequente riscon-

tro in Europa, di quelle che abbiano un'importanza (come *Trichophyton schoenleinii*) nella storia della micologia ed infine di quelle che, per un particolare motivo, siano state citate nel testo.

La descrizione micro-macromorfologica del micete è relativa alla sola forma anamorfa.

Epidermophyton floccosum

Ubiquitario. Antropofilo. Responsabile di *tinea cruris* (chiamata anche epidermofizia inguinale), *tinea pedis*, *tinea unguium* e più raramente di *tinea corporis*. Non è conosciuta la forma teleomorfa.

Macromorfologia: crescita lenta, con maturazione completa in dieci giorni. All'inizio le colonie sono piccole, poi diventano relativamente grandi, cerebriformi, pulverulente, di colore giallo-verdastro (figure 15 e 16).



***Figura 15. Epidermophyton floccosum*. Aspetto macromorfologico (*recto*).**



***Figura 16. Epidermophyton floccosum*. Aspetto macromorfologico (*verso*).**

Il *verso* presenta colore arancione. Talora, in seguito a ripetute subcolture, si nota la comparsa di zone di aspetto cotonoso e di colore bianco che rapidamente invadono la colonia (segno di pleomofismo).

Micromorfologia (figure 17 e 18). I microconidi sono assenti. I macroconidi, numerosi, sono a forma di mazza di *baseball*, talora raggruppati a "casco di banana", di forma liscia e dalla parete sottile; sono presenti da 2 a 5 setti divisori. Nelle colture vecchie, i macroconidi ed i filamenti miceliali possono trasformarsi in clamidospore ed in vescicole. Talora possono essere osservati i corpi nodulari, le ife a spirale, le ife a racchetta.

Tests speciali: la perforazione del capello *in vitro* è negativa.

Microsporum audouinii

Antropofilo. Ubiquitario ma particolarmente diffuso in Africa. Responsabile di *tinea capitis* e di *tinea corporis*, assai raramente di *tinea unguium*. I capelli parassitati, osservati all luce di Wood, presentano una fluorescenza verde. Sconosciuto è lo stato perfetto.

Macromorfologia. Le colonie si sviluppano con lentezza, maturando in due o tre settimane. La colonia è piatta con poche plicature raggiate, la superficie è lanuginosa-vellutata; il colore è bianco-brunastro; il *verso* è rosso-brunastro.

Micromorfologia (figura 19). I microconidi sono normalmente assenti.

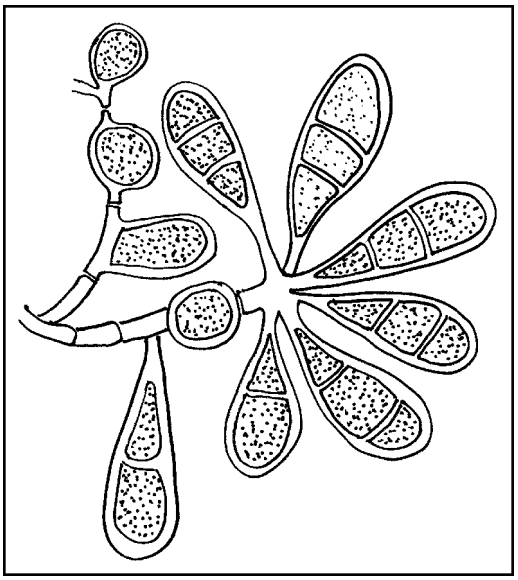

Figura 17. Epidermophyton floccosum.

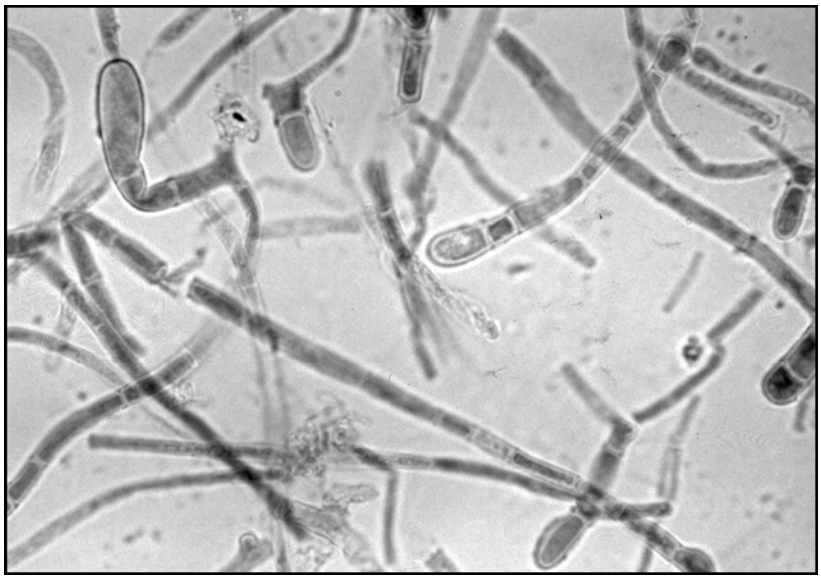

Figura 18. **Epidermophyton floccosum.** ***Aspetti micromorfologici: presenza di numerosi macroconidi "a mazza di baseball".***

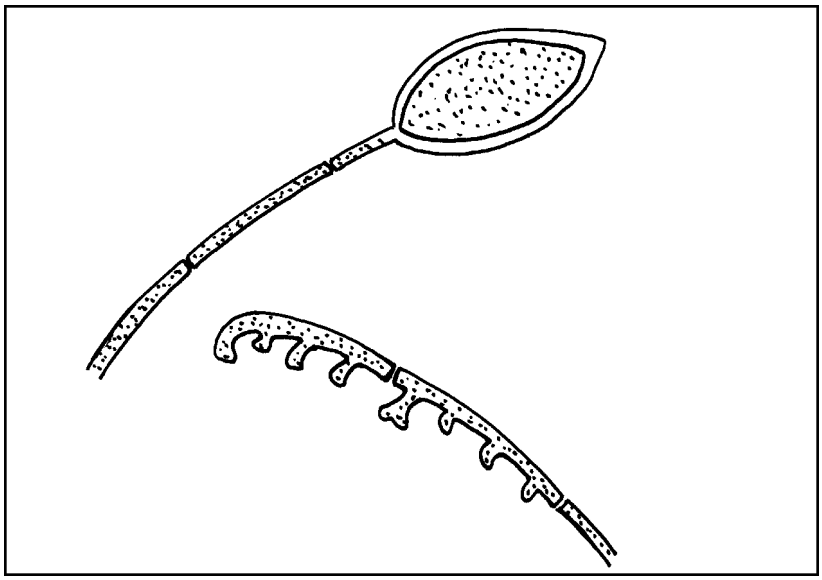

Figura 19. Microsporum audouinii.

Quando presenti sono piriformi. I macroconidi sono rari o assenti. La loro forma è fusata con parete spessa e verrucosa. Caratteristiche sono invece le

clamidospore appuntite terminali. Si possono anche osservare gli organi nodulari, le ife a pettine, le ife a racchetta.

Tests speciali: la perforazione del capello *in vitro* è negativa.

Microsporum canis

Ubiquitario. Zoofilo, è associato al cane ed al gatto. Responsabile di *tinea capitis*, di *tinea barbae* e di *tinea corporis*. I capelli parassitati presentano, alla luce di Wood, una fluorescenza verde. Lo stato perfetto è conosciuto e prende il nome di *Arthroderma otae.*

Macromorfologia. La crescita è relativamente rapida con maturazione in una settimana. La colonia si presenta piatta, a contorni sfrangiati; la superficie è vellutata-granulosa o pulverulenta, di colore bianco-giallastro (figura 20). Il *verso* è di colore giallo o arancione con produzione di un pigmento giallo-arancione (figura 21).



Figura 20. Microsporum canis. Aspetto macromorfologico (recto).



Figura 21. Microsporum canis. Aspetto macromorfologico (verso).

Micromorfologia (figure 22 e 23). I microconidi, piriformi, sono scarsi. I macroconidi sono numerosi e grandi, fusiformi, con parete spessa ed echinulata, con numerose cellule (da 6 a 15) (figure 22 e 23). Talora vengono rinvenute clamidospore ed ife pettinate.

Tests speciali: la perforazione del capello *in vitro* è positiva.

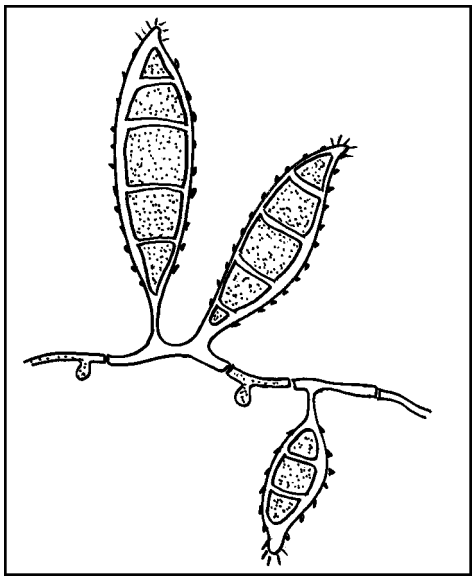

Figura 22. Microsporum canis.

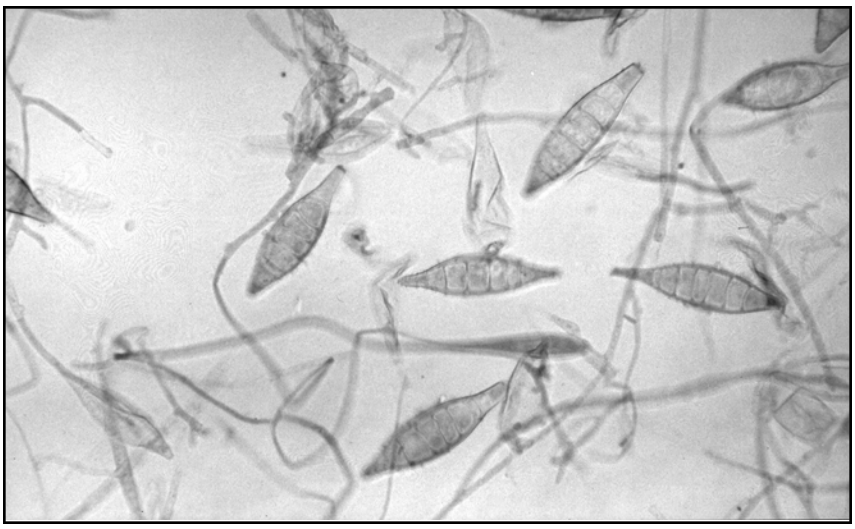

Figura 23. Microsporum canis. Aspetti micromorfologici: presenza di numerosi macroconidi fusati ed echinulati.

Microsporum gypseum

Ubiquitario. Geofilo. Stato perfetto: *Arthoderma gypsea*. Agente patogeno di *tinea corporis*, *tinea barbae*, *tinea capitis*; può, raramente, anche essere agente causale di una forma molto simile alla *tinea capitis favosa*.

Macromorfologia. La crescita è rapida e si completa in una settimana. La colonia presenta superficie piatta, granulare-pulverulenta, talora proprio di aspetto gessoso, con raggi periferici sinuosi. Il colore è bruno-camoscio. Il *verso* può presentare varie tonalità, spesso simili a quelle osservate sul *recto*.

Micromorfologia (figura 24). I microconidi non sono particolarmente abbondanti e si presentano piriformi. I macroconidi sono abbondanti e sono responsabili dell'aspetto pulverulento della colonia. Sono di forma ellissoidale ("a seme di cetriolo") con 4-6 cellule, con parete sottile ed echinulata; talora i macroconidi sono riuniti in gruppi.

Tests speciali: la perforazione del capello *in vitro* è positiva.

Trichophyton mentagrophytes var. *mentagrophytes*

Ubiquitario. Zoofilo. Responsabile di *tinea capitis, tinea barbae, tinea corporis, tinea cruris, tinea pedis, tinea unguium*. Un'altra varietà zoofila di *Trichophyton mentagrophytes* associata al topo, *Trichophyton mentagrophyres* var.

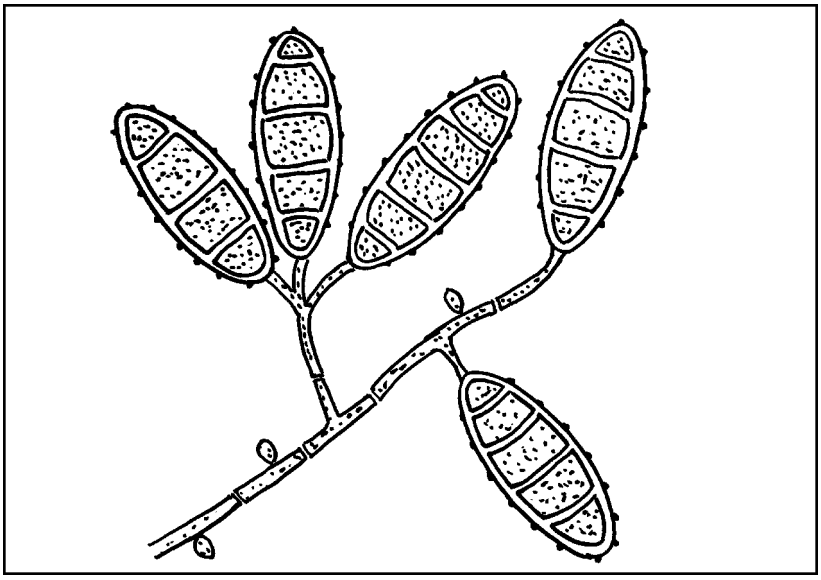

Figura 24. Microsporum gypseum.

quinckeanum, responsabile del favo in questo roditore, può raramente essere causa di una forma di tigna pseudo-favosa nell'uomo. Stato perfetto: *Arthroderma benhamiae.*

Macromorfologia. Lo sviluppo completo si realizza in 7-10 giorni. Le colonie presentano aspetto pulverulento per la grande produzione di microconidi. Il colore delle stesse è biancastro o crema. Il *verso* è di colore variabile: talora è possibile osservare la presenza di pigmento giallo-brunastro oppure di colore rossastro che, quando assume tonalità vinacee, ricorda quello prodotto da *Trichophyton rubrum*, specie con la quale viene, anche per questo motivo, spesso confusa.

Micromorfologia (figura 25). I microconidi sono abbondantissimi, di forma varia: globosa, allungati, arrotondati; talora sono a grappoli che originano da ife disposte a "croce di Lorena". I macroconidi possono essere anche numerosi in questa varietà, di forma allungata "a matita", con la parte prossimale dell'ifa "a coda di topo", con parete liscia e sottile, con 1-6 cellule. Si osservano ife a spirale ed organi nodulari.

Tests speciali: la perforazione del capello in vitro è positiva. L'ureasi test è positivo. Non produce pigmento rosso su *Corn Meal Agar* e su PDA. Per differenziare questa specie da *Trichophyton rubrum* talora è necessario eseguire tutti e tre i tests.

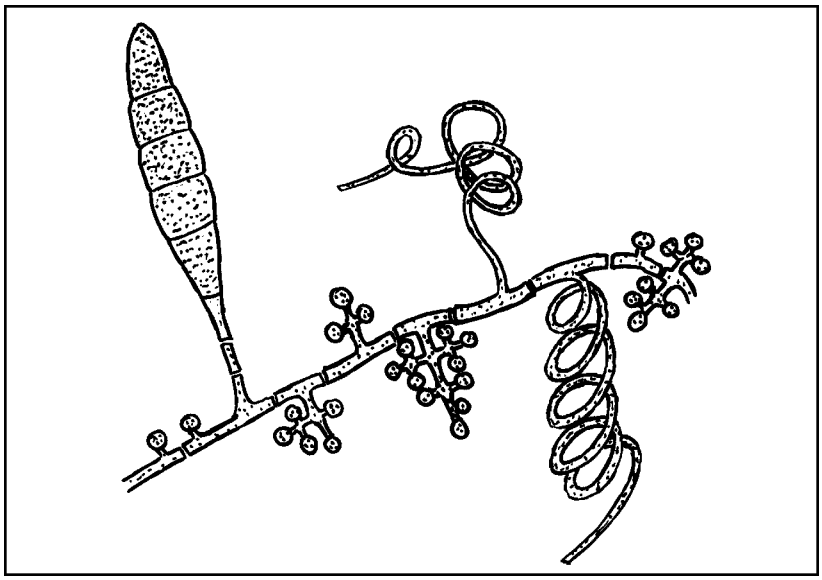

Figura 25. Trichophyton mentagrophytes.

Trichophyton mentagrophytes var. *interdigitale*

Ubiquitario. Antropofilo. Stato perfetto*: Arthroderma benhamiae.* Responsabile di *tinea corporis, tinea cruris, tinea pedis, tinea unguium*.

Macromorfologia. Colonie piatte di aspetto vellutato, cotonoso, di colore bianco-crema, l'aspetto è pulverulento. Il *verso* presenta caratteristiche simili a quelle descritte per *Trichophyton mentagrophytes* var. *mentagrophytes.*

Micromorfologia. I microconidi presentano le stesse caratteristiche descritte per *Trichophyton mentagrophytes* var. *mentagrophytes,* mentre i macroconidi sono rari o assenti in questa varietà. Si osservano le ife a spirale e gli organi nodulari.

Tests speciali: vale quanto detto per *Trichophyton mentagrophyres* var. *menta - grophytes.*

Microsporum nanum

Ubiquitario. Geofilo anche se per molto tempo è stato considerato un dermatofita zoofilo responsabile delle dermatofitosi del maiale (12). Stato perfetto: *Arthroderma obtusa.* Responsabile di *tinea corporis* e di *tinea capitis.*

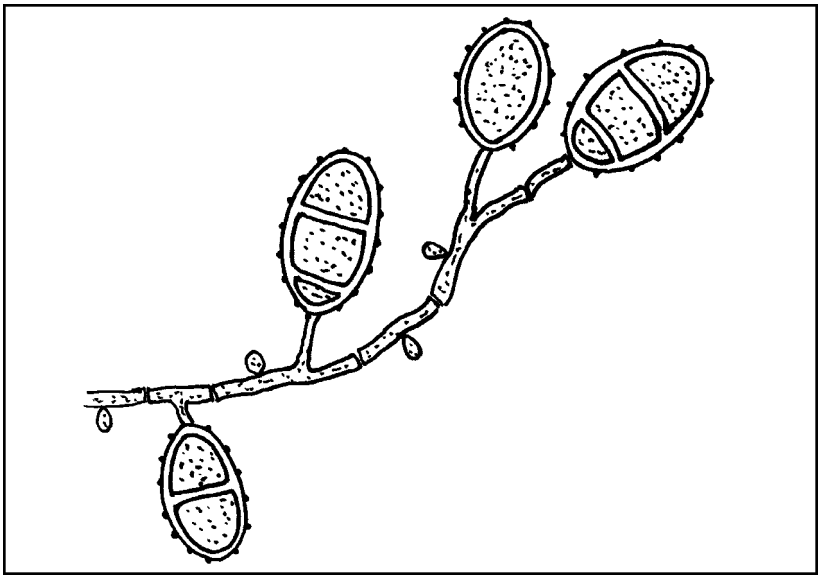

Figura 26. Microsporum nanum.

Macromorfologia. Le colonie completano la maturazione in circa una settimana. Esse sono bianche e vellutate all'inizio, successivamente diventano, in seguito alla grande produzione di macroconidi, di aspetto granulare e di colore più intenso acquisendo le tonalità del marrone. Il *verso* può assumere colore giallo, arancione o rosso scuro.

Micromorfologia (figura 26). I microconidi, piriformi, si osservano raramente. I macroconidi sono prodotti incostantemente su SDA: la semina su *Soil Noir Agar* ne aumenta notevolmente la produzione. I macroconidi sono piccoli, rodondi od ovali con 1 -3 cellule, a parete spessa ed echinulata.

Tests speciali: la perforazione del capello in *vitro* è positiva.

Ttichophyton rubrum

Ubiquitario. Antropofilo. Stato perfetto: sconosciuto. Agente causale di *tinea corporis*, *tinea cruris*, *tinea pedis*, *tinea unguium*, *tinea manuum*, *tinea barbae*, raramente di *tinea capitis*, di forme granulomatose e profonde.

Macromorfologia. Le colonie crescono lentamente: la maturazione completa si realizza in 2 settimane. Le colonie sono cotonose o granulari, di colore bianco all'inizio, più scuro con periferia rosata successivamente (vedi figura 27). Il *verso* si presenta di colore rosso cupo, simile a quello del vino porto ("port wine"); il pigmento prodotto tende a diffondere nel *medium* formando un anello attorno alla colonia (vedi figura 28). Alcuni ceppi, provenienti da forme cliniche croniche, non presentano il classico pigmento rosso che ha dato il nome (*rubrum* appunto) alla specie, producendo, invece, un pigmento di colore giallo che diventa successivamente marroncino; molte volte que-

Figura 27. Trichophyton rubrum. Aspetto macromorfologico (recto).



Figura 28. Trichophyton rubrum. Aspetto macromorfologico (verso).

sti ceppi, spesso trattati con griseofulvina, si presentano addirittura apigmentati. Alcuni ceppi, infine, possono produrre un pigmento nero o verde-nero che si diffonde a tutto il terreno.

Micromorfologia (figure 29 e 30). I microconidi scarsi su SDA, si presentano numerosi quando il ceppo venga seminato su PDA; sono piriformi o cilin-

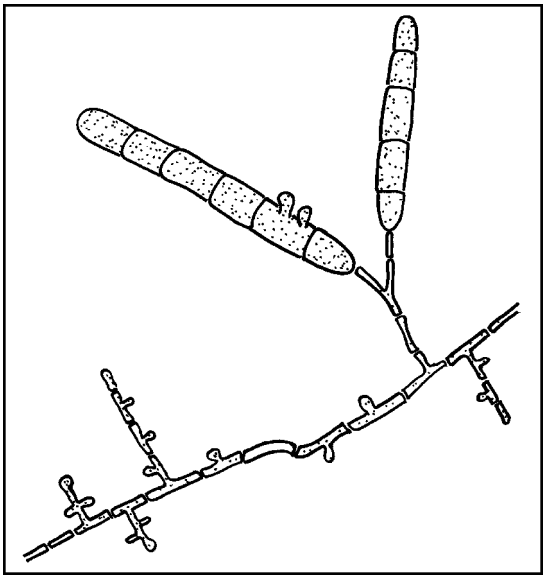

Figura 29. Trichophyton rubrum.

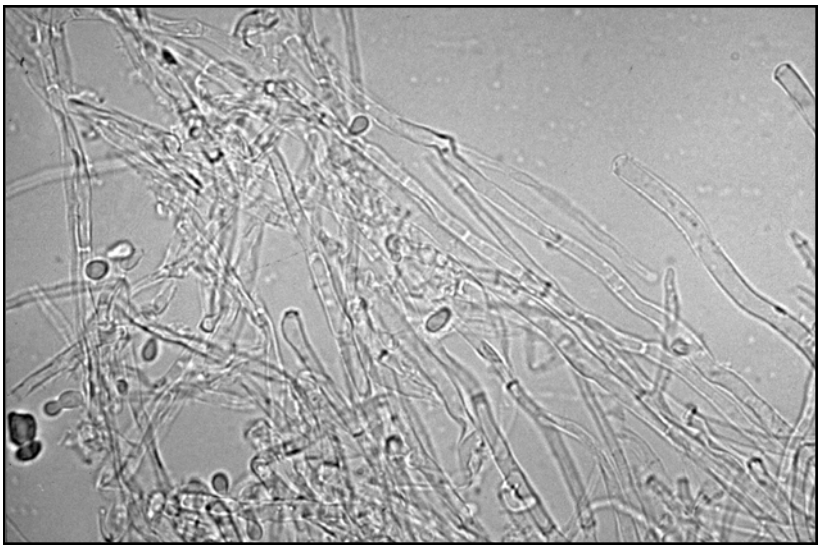

Figura 30. Trichophyton rubrum. Aspetti micromorfologici: presenza di numerosi microconidi piriformi.

drico-clavati, talora formano delle figure ad "albero di pino"; qualche volta si staccano anche dalle pareti dei macroconidi. I macroconidi si osservano raramente da colture in SDA; sono prodotti in grande copia quando il ceppo venga passato su PDA o su *Meat Infusion Agar*. Sono di forma allungata "a matita", con parete liscia e sottile; le cellule sono in numero vario, da 3 ad 8. Nella varietà morfologica granulare si osservano quasi esclusivamente macroconidi. Talora possono essere presenti le clamidospore, le ife a racchetta ed i corpi nodulari.

Tests speciali: il test della perforazione dei capelli *in vitro* è negativo; l'ureasi test è parimenti negativo. Se i ceppi vengono seminati su PDAo su *Corn Meal Agar* producono intensamente il pigmento rosso che caratterizza questa specie. Non richiede l'aggiunta di vitamine o di aminoacidi per svilupparsi.

Trichophyton schoenleinii

Attualmente è relativamente frequente in Nord-Africa ed in alcuni paesi euro-asiatici. Antropofilo. Stato perfetto: sconosciuto. E' l'agente causale della *tinea capitis favosa*; più raramente è responsabile di casi di *tinea corporis favosa* e di *tinea unguium*. Raramente è stato responsabile della malattia dermatofitica. Alla luce di Wood, i capelli parassitati emettono una fluorescenza di colore verde-pallido.

Macromorfologia. Le colonie maturano compiutamente in 3-4 settimane. Le colonie si presentano irregolarmente plicate, cerebriformi, con superficie prima glabra, liscia, poi vellutata, di colore cera all'inizio, bianco-brunastro successivamente. Il *verso* è di colore bruno chiaro.

Micromorfologia (figura 31). I micro- ed i macroconidi sono normalmente assenti. Su terreno ai grani di riso si possono osservare microconidi di forma distorta e clavata. Le ife presentano ramificazioni terminali a candeliere (candelabri favici), o con rigonfiamenti terminali a testa di chiodo. Si osservano anche frequentemente clamidospore di forma globosa, in posizione terminale od intercalare.

Tests speciali: non perfora il capello *in vitro*. Cresce bene anche a 37°C. Non richiede l'aggiunta di vitamine o di aminoacidi per svilupparsi.

Trichophyton soudanense

Antropofilo. Stato perfetto: sconosciuto. Si rinviene in Africa, specie nelle regioni occidentali. In Europa è frequentemente riscontrato in soggetti di razza negra emigrata. Agente causale di *tinea capitis*, di *tinea corporis* e di *tinea unguium*.

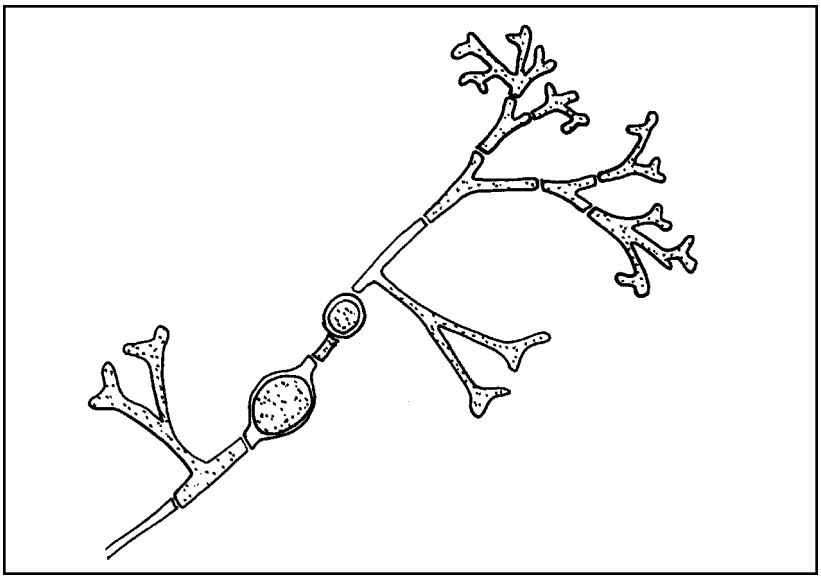

Figura 31. Trichophyton schoenleinii.

Macromorfologia. Lo sviluppo si completa in circa 10-12 giorni. Le colonie sono piatte, lievemente solcate, a margini sfrangiati, vellutate, di colore giallastro. Il *verso* presenta un pigmento giallo, anche se alcuni ceppi producono un pigmento color violetto.

Micromorfologia (figura 32). I microconidi sono cilindrico-clavati e sono prodotti in grande copia su PDA o su *Dubos Medium*. I macroconidi sono assenti. Presenti invece gli artroconidi e le clamidospore. Caratteristiche di questa specie sono le " ife retrograde" che ne consentono una rapida identificazione.

Tests speciali: il test di perforazione del capello *in vitro* è negativo. I ceppi di *Trichophyton soudanense* non crescono su *Trichophyton Agars* 6 e 7. Su *Dubos Medium* producono un pigmento nero.

Trichophyton tonsurans

Ubiquitario. Antropofilo. Stato perfetto: sconosciuto. Agente causale di *tinea capitis*, di *tinea corporis*, raramente di *tinea pedis* e di *tinea unguium*.

Macromorfologia. La crescita si realizza in 10-12 giorni. Notevole è il polimorfismo colturale. Esistono diverse varianti morfologiche:1) var. *plicatile*, si caratterizza per la presenza di plicature convergenti verso il centro che può essere piatto; 2) var. *acuminatum*: in questi casi la parte centrale delle colonie presenta una protuberanza conica; 3) var. *crateriforme*: il centro delle colonie

presenta una zona a mo' di cratere vulcanico; 4) var. *cerebriforme*: l'aspetto complessivo è quello di un cumulo cerebriforme; il colore di questa varietà varia dal giallo al camoscio o marrone; la superficie è granulare o pulverulenta; 5) var. *sulfureum*: all'inizio la colonia è poco pulverulenta, dal colore chiaro o giallo zolfo; successivamente diviene vellutata di vario colore, dal giallo, al grigio, al bianco. Il *verso,* simile in tutte le varianti morfologiche, presenta un pigmento che varia dal giallo, al bruno, al rosso- bruno.

Micromorfologia (figura 33). I microconidi sono abbastanza numerosi, clavati o a forma di goccia, isolati o riuniti in gruppi. I macroconidi sono raramente presenti e sono di forma cilindrico – clavare, sottili, con parete liscia e sottile. Sono inoltre presenti clamidospore in posizione intercalare o terminale ed artroconidi.

Tests speciali: la perforazione del capello in *vitro* è negativa, tranne che nella variante *T.tonsurans* var. *sulfureum* subvar. *perforans*. La crescita è stentata o assente sui terreni senza tiamina.

Trichophyton verrucosum

Ubiquitario. Zoofilo. Stato perfetto: sconosciuto. Agente causale di *tinea capitis,* di *tinea barbae* e di *tinea corporis.*

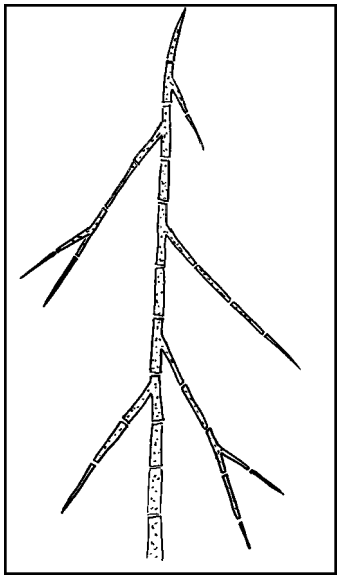

Figura 32. Trichophyton souda - nense.

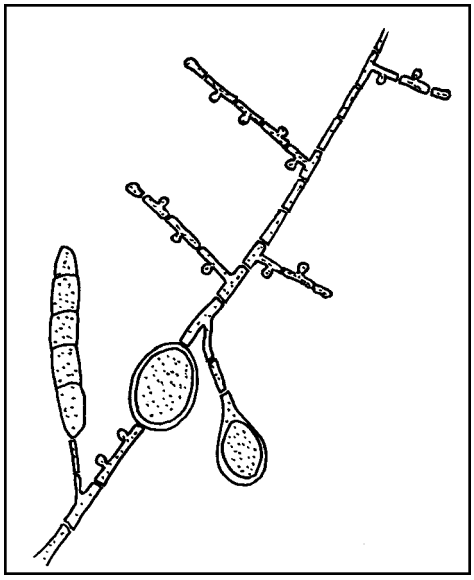

Figura 33. Trichophyton tonsurans.

Macromorfologia. La crescita è lenta e si realizza con una maturazione completa delle colonie in 3 o 4 settimane. La crescita del fungo è migliore se le piastre vengono incubate a 37°C. Le colonie sono piccole, di diametro assai ridotto; si presentano più grandi se il micete viene inoculato su agar sangue a cui siano stati aggiunti tiamina ed inositolo. La superficie è sempre glabra, cerosa e lucida, oppure lievemente pulverulenta. Esistono tre varianti morfologiche: 1) *T.verrucosum* var. *album* che si presenta glabra e di colore bianco o giallo; 2) *T.verrucosum* var. *discoides* che appare piatta, finemente lanuginosa, di colore bianco-grigiastro*; 3) T.verrucosum* var. *ochraceum* di aspetto faviforme, di colore giallo ocra. Il *verso* di tutte e tre le varianti è incolore.

Micromorfologia (figura 34). I microconidi ed i macroconidi sono normalmente assenti e compaiono solo se si utilizzano terreni con tiamina ed inositolo. I microconidi sono piriformi, dislocati lungo le ife; i macroconidi sono a forma di "fagiolino" con l'estremo prossimale "a coda di topo" e presentano da 3 a 5 cellule. Il micelio è tortuoso con presenza di ramificazioni terminali "a candeliere" (dette anche "a corna di cervo"), di numerose clamidospore intercalari e terminali, mentre caratteristiche sono le catene di clamidospore che si osservano particolarmente quando l'incubazione viene condotta a 37° C.

Tests speciali: la perforazione del capello in *vitro* è negativa. Tutti i ceppi abbisognano di tiamina per crescere e circa il 16% dei ceppi necessitano anche di inositolo. *Trichophyton verrucosum* riesce a svilupparsi anche a 45°C: questa prerogativa può talora essere utile per differenziare questo fungo dagli altri dermatofiti.

Trichophyton violaceum

Cosmopolita ma particolarmente diffuso nella regione del Mediterraneo. Antropofilo. Stato perfetto: non conosciuto. Agente causale di *tinea capitis*, di *tinea corporis*, raramente di *tinea pedis* e di *tinea unguium*.

Macromorfologia. La crescita è lenta con maturazione completa in 2-3 settimane. La colonia si presenta finemente od irregolarmente pieghettata con scarsi solchi radiali; la superficie è glabra, liscia o leggermante granulosa, di colore violaceo variante dal rosa malva all'indaco-violetto intenso. La variante *Trichophyton glabrum* non è pigmentata. Il *verso* della colonia presenta un colore violaceo che diffonde nel terreno. Frequente è il pleomorfismo nelle subcolture che determina una perdita a settori del colore e la comparsa di ciuffi lanuginosi biancastri.

Micromorfologia (figura 35). Assenza di micro- e macroconidi nei terreni normalmente utilizzati. Presenza di un micelio aggrovigliato con clamidospore globose e rigonfiamenti intercalari. Quando si usano terreni di coltura ai quali sia stata aggiunta la tiamina, si osservano microconidi piriformi e macroconidi di forma clavata.

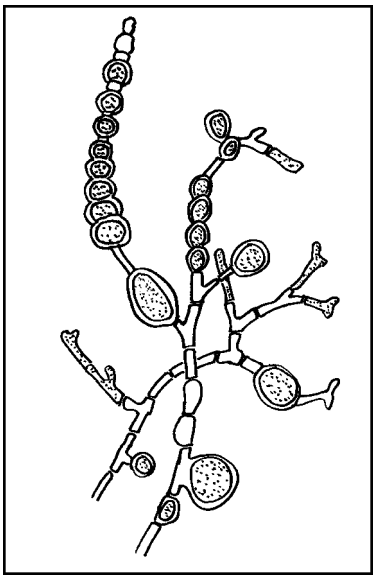

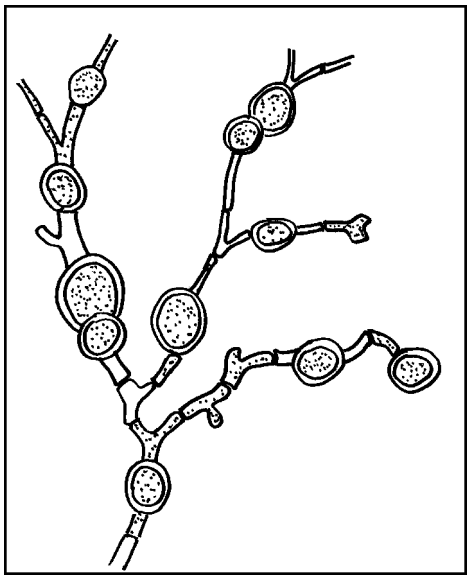

Figura 34. Trichophyton verrucosum. ***Figura 35. Trichophyton violaceum.***

Tests speciali: il test di perforazione del capello in *vitro* risulta negativo. Questo fungo riesce a svilupparsi con l'aggiunta di piccole quantità di tiamina.

Tecniche per la conservazione dei ceppi fungini

In molte situazioni (rarità di isolamento del dermatofita, ceppo particolare, conservazione dei ceppi per successivi studi di biologia molecolare, costituzione di una "ceppoteca", conservazione dei ceppi dei controlli di qualità da usare per studio e per confronto o anche per testare i lotti dei reagenti e dei terreni, ecc.) può essere utile conservare il ceppo del dermatofita isolato. Numerose sono le tecniche utilizzabili e tutte presentano egualmente vantaggi e svantaggi. La metodica classica, attualissima anche ai nostri giorni, è quella di Castellani che prevede di conservare i ceppi in acqua distillata sterile: bisogna asportare solo piccole parti della colonia fungina, senza prelevare porzioni di terreno colturale, deponendole in circa 2 mL di acqua sterile, contenuta in provette con tappo a vite. La sospensione, così ottenuta, dovrà apparire solo lievemente torbida poiché un inoculo eccessivo potrebbe determinare uno sviluppo esuberante del fungo cui potrebbe seguire una repentina perdita di vitalità (32). Le colture, così ottenute, possono essere mantenute anche per molti anni (20, 46). Fra le altre metodiche di conservazione, che sicuramente possono mantenere preservati più a lungo i ceppi fungini ma che, di contro, sono più costose ed indaginose, ricordiamo la liofiliz-

zazione (46,51), le tecniche che prevedono il congelamento dei ceppi a – 70°C, la conservazione sotto olio di paraffina sterile (54) ecc.

Altre metodiche diagnostiche

Polymerase Chain Reaction (PCR): vi sono tecniche di biologia molecolare che riescono ad identificare le specie di dermatofiti, sia dalla coltura (30,39) che direttamente dal materiale clinico (6, 9, 64). Si tratta di metodiche di uso sperimentale e non standardizzate, che però sicuramente, in un prossimo futuro, troveranno spazio anche nella pratica diagnostica routinaria essendo, di base, sicuramente più sensibili (9, 64) e più rapide (31, 64) di tutte le tecniche micologiche convenzionali. Potrebbero, ad esempio, essere utilizzate soprattutto per la diagnosi delle onicomicosi dermatofitiche (6), considerando la non eccessiva sensibilità delle tecniche diagnostiche attualmente disponibili. Le tecniche di amplificazione genica sono inoltre di grande utilità negli studi concernenti gli aspetti di tassonomia micologica e di filogenesi (17): grazie a queste metodiche è facile prevedere, in un prossimo futuro, una "rivoluzione" della tassonomia di questo particolare gruppo di miceti, con l'elaborazione di nuove classificazioni. Permettono, inoltre, di caratterizzare meglio questi funghi a livello molecolare con la precisa definizione dei geni responsabili dell'espessione fenotipica di alcune loro peculiariatità (48). Queste metodiche potrebbero permettere, infine, la differenziazione delle varianti di alcune specie come il *Trichophyton mentagrophytes*, con grande risparmio di tempo e di mezzi; in questi casi, inoltre, diventerebbe non necessaria la presenza di micologi di alta competenza.

Metodi immunologici: già si è detto della possibilità futura di diagnosticare le dermatofitosi mediante tests sierologici che permettano di riconoscere gli anticorpi diretti verso gli epitopi specifici dei diversi dermatofiti. Oggigiorno l'unico test imunologico utilizzabile è l' intradermoreazione con la tricofitina che è un estratto idrosolubile derivato dalla coltura di diversi dermatofiti; la metodica è la stessa impiegata per il test alla tubercolina. L'uso di questo test è sempre meno frequente per lo scarso ausilio che dà nell'interpretazione del quadro clinico e potrebbe essere utile solo a fini epidemiologici. Talora viene utilizzato per meglio definire un quadro clinico di dermatofitide (45).

Esame istologico: raramente usato a fini diagnostici; può però accadere che si debba praticare nel dubbio diagnostico o in caso di lesioni granulomatose o profonde. In corso di *tinea corporis* si possono osservare (con la colorazione

PAS o con altre tecniche quali l'impregnazione argentica) ife fungine localizzate sullo strato corneo; talora, soprattutto nelle infezioni causate da funghi zoofili, si possono osservare papule e vescicole con importante infiltrato dermico. Nelle infezioni croniche, causate dai dermatofiti antropofili, si può osservare una marcata ipercheratosi; si può spesso osservare anche una paracheratosi (presenza di strutture nucleari nei corneociti che, in tal modo, non sono totalmente cheratinizzati): la paracheratosi può essere interpretata come un meccanismo di difesa messo in atto nei confronti dei dermatofiti. La paracheratosi, infatti, è segno di aumentato *turnover* cellulare, meccanismo con cui si cerca di eliminare gli agenti infettanti. Inoltre con la paracheratosi si cerca di fornire al parassita materiale non idoneo al parassitamento, in quanto i dermatofiti, di solito, non sono in grado di parassitare i tessuti non perfettamente cheratinizzati (3). Nel *kerion* si osservano infiltrati dermici (29) di linfociti, plasmacellule, eosinofili e neutrofili. Talora si osserva la penetrazione di ife nel derma ed i segni di flogosi perifollicolare e perivascolare. Nella follicolite da *Trichophyton rubrum* si notano elementi fungini nei follicoli e segni di reazione da corpo estraneo, con cellule giganti nell'infiltrato dermico; talora, si possono sviluppare veri e propri granulomi. Nelle forme cliniche profonde, compreso il granuloma tricofitico di Majocchi, aspetti flogistici di carattere granulomatoso dominano il quadro istologico (45). Secondo alcuni Autori (43), l'esame istologico della lamina ungueale in corso di onicomicosi, potrebbe superare in sensibilità l'efficienza diagnostica delle indagini micologiche convenzionali; inoltre, l'esame istologico delle unghie infette, sembra utile soprattutto in presenza di infezioni miste sostenute da dermatofiti e muffe o lieviti (43, 44). Per quanto riguarda la descrizione di aspetti più particolari, si rimanda alla consultazione di testi specifici.

Luce di Wood: le lampade di Wood emettono raggi ultravioletti con lunghezza d'onda di 365 nanometri.

Alcuni dermatofiti emettono *in vivo* e non *in vitro* una fluorescenza verde brillante (34) (*Microsporum canis*, *Microsporum audouinii*, *Microsporum ferrugineum*) o verde pallida (*Trichophyton schoenleinii*), osservabile in ambienti bui. E' utile nel controllo delle epidemie e delle infezioni subcliniche, specie in casi di *tinea capitis* microsporica e *favosa* e nel controllo della risposta individuale al trattamento. In base ai dati segnalati da uno studio condotto in Germania, c'è però da sottolineare che l'esaminazione mediante lampada di Wood dei capelli parassitati da *Microsporum canis* è dotata di bassa sensibilità (23).

Molti illustri micologi, negli anni, hanno proposto algoritmi, schedule, protocolli diagnostici, i più vari, nell'intento di pervenire, più o meno velocemente, alla diagnosi microbiologica di dermatofitosi, completa di speciazione. A conclusione di questa breve trattazione, derivando degli utili consi-

gli dai suddetti Autori, si vuole brevemente suggerire il percorso da seguire (derivabile, peraltro, da quanto precedentemente esposto nel presente capitolo) quando ci si imbatta in una coltura sospetta per dermatofiti, cercando di semplificare il più possibile l'iter di approfondimento diagnostico. Si vuole comunque sottolineare che, prima del processamento del campione clinico, sarebbe sempre consigliabile una valutazione preanalitica meditata della sede anatomica di provenienza del campione clinico stesso ed anche dell'età, del sesso, dell'etnia e delle condizioni cliniche generali del paziente, senza trascurare, ovviamente, la raccolta di un' accurata anamnesi.

L' iter diagnostico consigliato è il seguente:

1) valutazione delle caratteristiche macromorfologiche delle eventuali colonie cresciute sui terreni utilizzati che, è doveroso ricordarlo, devono essere il SDA ed almeno un terreno selettivo per dermatofiti;

2) valutazione degli aspetti micromorfologici (caratteristiche dei micro- e dei macroconidi oltrechè degli eventuali organi ornamentali) con le tecniche più semplici usate in micologia (prelievo di un frammento della colonia, tecnica dello *scotch*);

3) se non si è addivenuti ad una diagnosi, allestire una coltura su vetrino;

4) se la diagnosi non è stata posta, utilizzare, a questo punto, una o più delle metodiche diagnostiche supplementari, precedentemente descritte (test all'ureasi, valutazione delle esigenze nutritive mediante i *Trichophyton* agars, test di perforazione dei capelli *in vitro* ecc.);

5) se ancora non si è stati capaci di formulare una diagnosi microbiologica corretta, nonostante l'utilizzo delle diverse metodiche e se si è in possesso di una congrua disponibilità finanziaria, si potrà, a questo punto, inviare il ceppo isolato, in un laboratorio in grado di eseguire le tecniche di biologia molecolare; si vuole però sottolineare che, seppur probabilmente, queste metodiche rappresenteranno il futuro prossimo anche della diagnostica dei dermatofiti, bisognerà però intenderle come utile ed ultima integrazione delle tecniche micologiche convenzionali, insostituibili primi *steps* di tutti gli iter diagnostici seguiti.

RINGRAZIAMENTI

Un ringraziamento particolare è rivolto al mio Primario, Prof. Giuseppe Riario Sforza, che mi ha dato la possibilità di coltivare, negli anni, l'interesse per la microbiologia, ed in particolare per la micologia e la parassitologia.

Un ulteriore ringraziamento è rivolto all'Arch. Alfonso Fazii, che è stato fine e cortese autore di gran parte dei disegni presenti nel testo.

Bibliografia

Cenni storici

1. Ajello L. Contributo italiano alla Storia della Micologia. In: L. Ajello, C. Farina, A. Mazzoni, G. Picerno (eds).: "Fondamenti di Micologia Clinica", AMCLI Editore Milano 1993, pag. 13 – 28.
2. Castellani A. Observations on a new species of *Epidermophyton* found in *tinea cru - ris.* Brit J Derm Syphilis 1910; 22: 147-150.
3. Emmons C.W. Dermatophytes: natural groupings based on the form of the spores and accessory organs. Arch Dermatol Syphilol 1934; 30: 337-362.
4. Griffin D.M The rediscovery of *Gymnoascus gypseum*, the perfect state of *Microsporum gypseum*, and a note on *Trichophyton terrestre*. Trans Brit Mycol Soc 1960; 43: 637-642.
5. Gruby D. Mémoire sur une végètation qui constituent la vraie teigne. C R Acad Sci 1841; 13: 72-75.
6. Gruby D. Sur le mycodermes qui costituent la teigne faveuse. C R Acad Sci 1841; 13: 309-312.
7. Gruby D. Recherches sur la nature, le siége et le developpement du porrigo decalvans ou phytoalpécie. C R Acad Sci 1843; 17: 301-302.
8. Gruby D. Recherches sur laes cryptogames qui constituent la maladie contagieuse du cuir chevelu décrite sous le nom de Teigne tondante (Mahon), *Herpes tonsu - rans* (Cazenave).C R Acad Sci 1844; 18: 583-585.
9. Kwon-Chung K.J, Bennett J.E. Medical Mycology. Lea & Febinger, Philadelphia, 1992.
10. Langeron M., Milochevitch S. Morphologie des dermatophytes sur milieux à base de polysaccharides. Essai de classification (Deuxième Mémorie). Ann Parasit Hum Comp 1930; 8. 465-508. Planches 17-26.
11. Nannizzi A. Ricerche sull'origine saprofitica dei funghi delle tigne. Il *Gymnoascus gypseum* sp. n., forma ascofora del *Sabouratides (Achorion) gypseum* (Bodin) Ota et Langeron (Nota preventiva). Atti R Acad Fissiocritici Siena Ser X, 1927; 2:89-97;
12. Pinetti P. *In memoriam* Arturo Nannizzi (1887 – 1961). Mycopathologia et Mycologia Applicata 1962; 18: 234- 239.
13. Pinetti P. Le dermatofizie. Piccin Editore, Padova, 1977.
14. Remak R. Diagnostische und pathogenetische Unterschungen in der Klinik des Herrn Geh. Raths Dr. Schoenlein auf dessen Veranlassung angestell und mit Benutzung anderweitiger Beoabcthtungen veröffentlicth. A. Hirschwald, Berlin. 1845;
15. Sabouraud R. Les teignes. Ed. Masson, Paris, 1910.
16. Schoenlein J.L. Zur pathogenie der Impetigines. Arch Anat Physiol Wiss Med 1839; pag. 82.
17. Seeliger H.P.R. The discovery of *Achorion schoenleinii*: facts and "stories". Mykosen 1985; 28: 161-182.

18. Stockdale P.M. *Nannizzia incurvata* gen. nov., sp. nov., a perfect state of *Microsporum gypseum* (Bodin) Guiart et Grigoris. Sabouraudia 1961; 1: 41-48.
19. Weitzman I., Summerbell R.C. The dermatophytes. Clin Microbiol Rev 1995; 8: 240-259.

Biologia

1. Apodaca G., Mc Kerrow J.H. Purification and characterization of a 27,000 – Mr extracellular proteinase from *Trichophyton rubrum*. Infect Immun 1989; 57: 3072-3080.
2. Apodaca G., Mc Kerrow J.H. Regulation of *Trichophyton rubrum* proteolytic activity. Infect Immun 1989; 57: 3081-3090.
3. Brasch J., Zaldua M. Enzyme patterns of dermatophytes. Mycoses 1994; 37.11-16.
4. Georg L.K., Camp L.B. Routine nutritional tests for the identification of dermatophytes. J Bacteriol 1957; 74: 113-221.
5. Guarro J., Canop J., Leal J.A, Gomez-Miranda B., Bernabe M. Composition of the cell wall polysaccharides in some geophilic dermatophytes. Mycopathologia 1993; 122: 69-77.
6. Jedd G., Chua N.H. Anew self-assembled peroxisomal vesicle required for efficient resealing of the plasma membrane. Nat Cell Biol 2000; 2: 226-231.
7. Kitajima Y., Nozawa Y. Isolation, ultrastructure and chemical composition of the outermost layer ("exo-layer") of the *Epidermophyton floccosum* cell wall. Biochim Biophys Acta 1975; 18: 558-568.
8. Mangiarotti A.M., Caretta G. Attività enzimatica extracellulare di dermatofiti e altri funghi cheratinofili. 1° Congresso Nazionale Federazione Italiana Micopatologia Umana e Animale, AIMP-SIMUA, Firenze, 26-28 novembre 1992;
9. Manso E., Ajello L. La riproduzione dei miceti. In: L.Ajello, C. Farina, A. Mazzoni, G. Picerno (eds.): "Fondamenti di Micologia Clinica", AMCLI Editore Milano 1993, pag. 43-53.
10. Nannizzi A. Ricerche sul'origine saprofitica dei funghi delle tigne. Il *Gymnoascus gypseum* sp. n., forma ascofora del *Sabouratides (Achorion) gypseum* (Bodin) Ota et Langeron (Nota preventiva). Atti R Acad Fissiocritici Siena Ser X, 1927; 2:89-97.
11. Paveia M.H. Culture medium alkalinization by dermatophytes: influence of time and temperature of incubation. Mycophatologia. 1975; 55: 35-40.
12. Pinetti P. Le dermatofizie. Piccin Editore, Padova, 1977.
13. Polonelli L., Ajello L., Morace G. Micologia Medica. 1993, Società Editrice Esculapio, Bologna.
14. Rippon J.W. Elastase production by ringworm fungi. Science 1967; 157: 947.
15. Rippon J.W. Medical Mycology. The pathogenic fungi and the pathogenic actinomyces, 3rd ed. WB Sauders, Philadelphia.
16. Rippon J.W., Garber E.D. Dermatophyte pathogenicity as a function of mating type and associated enzymes. J Invest Dermatol 1969; 53: 445-448.
17. Shimmura Y. Isolation of dermathophytes from human cases of dermathophytosis and from house dust. Jpn J Med Mycol, 1985; 26: 74-80.
18. Sinski J.T., Moore T.M., Kelley M.L. Effect of moderately elevated temperatures on dermatophyte survival in clinical and laboratory infected specimens. Mycopathologia 1980; 71: 31-35.

19. Stockdale P.M. Nutritional requeriments of dermatophytes. Biol Rev 1953; 28: 84-104.
20. Stockdale P.M. *Nannizzia incurvata* gen. nov., sp. nov., a perfect state of *Microsporum gypseum* (Bodin) Guiart et Grigoris. Sabouraudia 1961; 1: 41-48.
21. Swenson F.J., Ulrich J.A. Fatty acids of dermatophytes. Sabouraudia, 1980; 18: 1-9.
22. Tanaka S.R., Summerbell R.C., Tsuboi R., Kaaman T., Sohnle P.G., Matsumoto T., Ray T.L. Advances in dermatophytes and dermatophytosis. J Med Vet Mycol. 1992; 30 (Suppl. 1): 29-39.
23. Turner W.B. Fungal metabolites. Academic Press, New York, 1971.
24. Vannini G.L, Mares D. Fine structural characterization of microbodies and Woronin bodies in *Trichophyton mentagrophytes.* Experientia 1975; 31: 949-951.
25. Wallerstrom A. Production of antibiotics by *Epidermophyton floccosum* 1. The antibiotic spectrum of crude filtrates. Acta Pathol Microbiol Scand 1967; 71: 287-295.
26. Weitzman I., Summerbell R.C. The dermatophytes. Clin Microbiol Rev 1995; 8: 240-259.
27. Wirth J., Obrien P.J., Schmitt L., Sohler A. The isolation in crystalline form of some of the pigments of *Trichophyton rubrum.* 1957; J Invest Dermatol 29: 47-53.
28. Youssef N,. Wyborn C.H.E., Holt G., Noble W.C., Clayton Y.M. Ecological effects of antibiotic production by dermatophyte fungi. J Hyg 1979; 82: 301-307.

Aspetti tassonomici

1. Carmichael J.W., Sekhon A.S., Sigler L. Classification of some dermatophytes by pyrolysis-gas-liquid chromatography. Can J Microbiol 1973; 15: 403-407.
2. Chmel L. Zoophilic dermatophytes and infections in man. Med Mycol, 1980; 8 (Suppl.):61-66.
3. Currah RS. Taxonomy of the *Onygenales: Arthrodermataceae, Gymnoascaceae, Myxotrichaceae,* and *Onygenaceae.* Mycotaxon 1985; 24: 1-216.
4. Davidson F.D., Mackenzie D.W.R., Owen R.J. Deoxyribonucleic acid base compositions of dermatophytes. J Gen Microbiol 1980; 118: 465-470.
5. De Brieve C., Dauguet C., Nguyen V.H., Ibrahim-Granet O. Polymorphism in mitochondria DNA of several *Trichophyton rubrum* isolates from clinical specimens. Ann Inst Pasteur Microbiol 1987; 138: 719-727.
6. Emmons C.W. Dermatophytes: natural groupings based on the form of the spores and accessory organs. Arch Dermatol Syphilol 1934; 30: 337-362.
7. Faggi E, Gargani G. Miceti cheratinofili causa di affezioni superficiali nell'uomo: inquadramento tassonomico-epidemiologico. Micologia Dermatologica, 1992; 6:3-11.
8. Jeffries C.D., Reiss E., Ajello L. Analitycal isoelectric focusing of selected dermatophyte proteins applied to taxonomic differentiation of *Microsporum* and selected *Trichophyton* species (preliminary studies). J Med Vet Mycol 1984; 22:369-379.
9. Jones M.G., Noble W.C. An electrophoretic study of enzymes as a tool in the taxonomy of the dermatophyte. Gen Microbiol, 1982; 128. 1101-1107;
10. Kawasaki M.H., Ishizaki H., Aoki M., Watanabe S. Phylogeny of *Nannizzia incurvata, N.gypsea, N.fulva,* and *N. ota* by restriction enzyme analysis of mitochondrial DNA. Mycopathologia, 1990; 112: 173-177.

11. Ishizaki H. Fungal taxonomy based on mitochondria DNA analysis. Jpn J Med Mycol. 1993; 34:243-251.
12. Langeron M, Milochevitch S. Morphologie des dermatophytes. Ann Parasitol Hum Comp 1930; 8: 465-508.
13. Nishio K., Kawasaki M., Ishizaki H. Phylogeny of the genera *Trichophyton* using mitochondrial DNAanalysis. Mycopathologia 1992; 117: 127-132.
14. Picerno G., Lombardi G., Farina C, Ajello L. Criteri tassonomici. In: L. Ajello, C. Farina, A. Mazzoni, G. Picerno (eds.): "Fondamenti di Micologia Clinica", AMCLI Editore Milano 1993, pag. 31-42.
15. Rivalier E. Sur la taxonomie des dermatophites. Ann Inst Pasteur 1966; 110: 877-887.
16. Sabouraud R. Les teignes. Ed. Masson, Paris, 1910
17. Sabouraud R. Nouvelle pratique dermatologique, T. II, Maladies cryptogamiques du cuir cheveleu. In: "Les teignes", pag 99-211. Ed. Masson, Paris, 1936.
18. Schechter Y., Landau J.W., Dabrowa N., Newcomer V.D. Biochemical taxonomy of the dermatophytes. Comparative disc electrophoresis of culture filtrate proteins. J Invest Dermatol, 1968; 51:165-169.
19. Weitzman I., McGinnis M.R., Padhye A.A., Ajello L. The genus *Arthroderma* and its later synonym *Nannizzia*. Mycotaxon. 1986; 25: 505-518;
20. Weitzman I., Summerbell R.C. The dermatophytes. Clin Microbiol Rev 1995; 8: 240-259.

Epidemiologia

1. Albanese G.C. Miceti e Micosi emergenti. In "Dermatologia di importazione", S.Veraldi, R.Caputo (eds.), pag.112- 114, Poletto Editore, Gaggiano (MI), 2000.
2. Albanese G.C., Aste N., Biggio P., Difonzo E.M., Di Silverio A., Lasagni A., Pau M., Terragni L., Tosti A. *Tinea capitis*: manifestazioni cliniche e diagnosi differenziale. G Ital Dermatol Venereol 2000; 135:71- 77.
3. Al Fouzan A.S., Nanda A. Dermatophytosis of children in Kuwait. Pediatr Dermatol 1992; 9:27-30.
4. Alteras I, Cojocaru I. *Microsporum* spp. in *tinea pedis*. Sabouraudia 1971, 9:126-128.
5. Arnow P.M., Houchins S.G., Pugliese G. An outbreak of *tinea corporis* in hospital personnel caused by a patient with *Trichophyton tonsurans* infection. Pediatr Infect Dis J. 1991; 10:355-359.
6. Auger P, Marquis G, Joly J, Attye A.Epidemiology of *tinea pedis* in marathon runners. Prevalence of occult athletès foot. Mycoses 1993; 36:35-41.
7. Badillet G. Dermatophytes et immigration. Ann Biol Clin, 1988; 46: 37-43.
8. Barile F., Loconsole F., Mastrolonardo M., Rantuccio F. Rilievi epidemiologici sulla patologia da dermatofiti in provincia di Bari dal 1985 al 1992. Micologia Dermatologica 1993; 7: 115-119.
9. Biggio P., Aste N., Zucca M. *Tinea capitis* dell'adulto. Studio della casistica osservata nella provincia di Cagliari dal 1973 al 1987. Derm Clin 1989; 2: 77-82;
10. Calabrò G., Parisi A., De Natale F., Schettino A. Sei casi di micosi familiari. Micologia Dermatologica, 1994; 8:41-47.
11. Calabrò G, Sarracco G, Scalvenzi M. Micosi cutanee:epidemiologia in Campania e frequenza delle specie di miceti isolate. Micologia Dermatologica. 1991; 5:145-150.

12. Cabrita J., Esteves J., Sequeira H. Dermatophytes in Portugal (1972-1981). Mycopathologia 1984; 84:159-164.
13. Caprilli F., Mercantini R., Palamara G., Belardi M., Crescimbeni E. Distribution and frequency of dermatophytes in the city of Rome between 1978 and 1983. Mykosen, 30, 86-93, 1987.
14. Casal M., Fernandez J.C., Solis F. Dermatofitos y dermatofitosis en Cordoba (Espana). Enferm Infecc Microbiol Clin 1991; 9:491-4.
15. Catanzaro C., Borda G., D'Antuono A, Negosanti M. Un caso di *tinea capitis* dell'adulto. Micologia Dermatologica, 1996; 10: 29-32.
16. Cremer G., Bousseloua N., Roudot-Thoraval F., Houin R., Revuz J. Teignes du cuir chevelu à Cretéil. Evolution sur 10 ans. Ann Dermatol Venereol 1998;125:167-170.
17. D'Antuono A., Calderoni O., Negosanti M. *Tinea capitis* da *Trichophyton violaceum*. Descrizione di un caso. Micologia Dermatologica 1996; 10:93-97.
18. Datandt M., Nolard N. Fungal contamination of the floors of swimming pools, particularly subtropical swimming paradises. Mycoses 1995, 38: 509-513.
19. Davel G., Perrota D., Canteros C., Cordoba S., Rodero L., Brudny M., Abrantes R. Estudio multicentrico de micosis superficiales en Argentina. Grupo EMMS. Rev Argent Microbiol 1999; 31: 173-181.
20. Difonzo E.M., Palleschi G.M., Guadagni R., Vannini P., Battini M.L. Epidemiology of the dermatophytes in the Florence area: 1982-1984. I. *Microsporum canis* infections. Mykosen 1986; 29, 519-525.
21. Di Silverio A., Borelli D. Malattie cutanee da miceti. In F. Serri (ed.), "Trattato di Dermatologia",Cap.37, Vol. II, Editore Piccin Padova, 1987.
22. Di Silverio A., Mosca M., Gatti M., Brandozzi G. Superficial mycoses observed at the Department of Dermatology of the University of Pavia. A 13-year survey. Mycopathologia 1989; 105: 11-17.
23. Di Silverio A., Mosca M., Brandozzi G, Gatti M. Rilievi sulle dermatomicosi osservate nella Clinica Dermatologica, Università di Pavia 2) Patologia da "*Microspo - rum gypseum*". G Ital Dermatol Venereol 1990; 125: 15-18.
24. Faggi E., Gargani G. Miceti cheratinofili causa di affezioni superficiali nell'uomo: inquadramento tassonomico-epidemiologico. Micologia Dermatologica, 1992; 6: 3-11.
25. Farella V., Agostini G., Knöpfel B., Vannini P., Difonzo E.M. Epidemiologia delle dermatofitosi nell'area fiorentina (1985-1990): infezioni da *Microsporum gypseum*. Micologia Dermatologica, 1993; 7: 125-131.
26. Filipello Marchisio V., Cassinelli C., Tullio V, Piscozzi A. Outdoor airborne dermatophytes and related fungi: a survey in Turin (Italy). Mycoses 1992, 35:251-257.
27. Filipello Marchisio V., Preve L., Tullio V. Fungi responsible for skin mycoses in Turin (Italy). Mycoses 1996; 39: 141-150.
28. Gentles J.C., Evans E.G.V. Foot infections in swimming baths. B Med J, 1973; 3: 260-262.
29. Griseta V., Lerario A., Angeroso F., Ventura M., Cancellara D. Un caso di *tinea favosa* nell'adulto. Micologia Dermatologica, 1996; 10: 21-27.
30. Guzzo R., Curatolo P., Mascatelli P., Calvieri S. Osservazioni su due casi di *tinea capitis* dell'adulto. Micologia Dermatologica 1992; 6: 151-155.
31. Hay R.J. Dermatofitosi e altre micosi superficiali. In: G.L. Mandell, R.G. Douglas Jr., J.E. Bennett (eds.), "Malattie infettive. Principi e pratica" Vol.II cap.245, pag. 2546-2558, Piccin Nuova Libraria, Padova, 1993;

32. Hengesbach B., Tuschewitzki G.J. Ubertragung der “bartflechte” beim Baden. Zentralbl Hyg Umweltmed 1990; 190: 110-116.
33. Hiruma M., Kukita A. *Tinea faciei* caused by *Microsporum canis* in a newborn. Dermatologica; 1988; 176:130-132.
34. Hope Y.M., Clayton Y.M., Hay R.Y., Noble W.C., Elder-Smith J.G. Foot infection in coal miners: a reassessment. Br J Dermatol 1985, 112: 405-413.
35. Hradil E., Hersle K., Nordin P., Faergemann J. An epidemic of *tinea corporis* caused by *Trichophyton tonsurans* among wrestlers in Sweden. Acta Derm Venereol 1995; 75:305-306.
36. Lim J.T., Goh C.L., Chua H.C. Pattern of dermatophyte infection in Singapore. Ann Acad Med Singapore, 1992; 21: 781-784.
37. Lostia A. La flora dermatofitica attuale della provincia di Cagliari. Mycopat Appl, 1965; 27.26-28.
38. Jacobs A.H., Jacobs P.H., Moore N. *Tinea faciei* due to *Microsporum canis* in an eight day old infant. JAMA1972; 13: 1476.
39. KatohT., Maruyama R., Nishioka K., Sano T. *Tinea corporis* due to *Microsporum canis* from an asymptomatic dog. J Dermatol 1991; 18: 356-359.
40. Kane J., Leavitt E., Summerbell R.C., Krajden S., Kasatiya S.S. An outbreak of *Trichophyton tonsurans* dermatophytosis in a chronic care institution for the elderly. Eur J Epidemiol 1988; 4:144-149;
41. Kohl T.D., Lisney M. *Tinea gladiatorum*: wrestling’s emerging foe. Sports Med 2000; 29:439-447.
42. Khosravi A.R, Aghamirian M.R, Mahmoudi M. Dermatophytoses in Iran. Mycoses 1994; 37:43-48.
43. Knoll R, Reinel D. Die Dermatophytenflora in Einzugsgebiet des Bundeswehrkrankenhauses Hamburg. Z Hautkr 1989; 64: 675-676.
44. Maraki S, Tselentis Y. Dermatophytoses in Crete, Greece, between 1992 and 1996. Mycoses 1998; 41:175-178.
45. Mercantini R., Ingordo V., Gigantesco M., Liumbruno G., Didonna A., Fuga G.C. Indagine micologica ambientale su una nave della marina militare. Chron Derm 1990; n° 2: 243-250;
46. Mercantini R., Marsella R., Lambiase L, Belardi M. Isolation of keratinophilic fungi from floors in Roman kindergarten and secondary schools. Mycopathologia 1986; 94: 109-115.
47. Mercantini R., Marsella R., Moretto D, Finotti E. Keratinophilic fungi in the antarctic environment. Mycopathologia 1993; 122: 169-175.
48. Mercantini R., Moretto D., Palamara G., Mercantini P., Marsella R. Epidemiology of dermatophytoses observed in Rome, Italy, between 1985 and 1993. Mycoses 1995; 38: 415-419.
49. Nasti R., Camarda A., Di Modugno G. La dermatomicosi del coniglio: un problema di sanità pubblica. 5° Congresso Nazionale Federazione Italiana Micopatologia Umana e Animale (FIMUA), Bari, 7-9 settembre 2000.
50. Peachey R.D.G, English M.P. An outbreak of *Trichophyton rubrum* infection in a geriatric hospital. Br J Dermatol 1974; 4: 389-398.
51. Pereiro Miguens M., Pereiro M., Pereiro M. JR. Review of dermatophytoses in Galicia from 1951 to 1987, and comparison with other areas of Spain. Mycopathologia 1991; 113: 65-78.

52. Pinetti P. Le dermatofizie. Piccin Editore, Padova, 1977.
53. Pistis P., Mulas P., Aste N., Biggio P. Considerazioni sula patologia cutanea da miceti osservata negli anni 1986-1989 nella popolazione adulta della Provincia di Cagliari. Micologia Dermatologica 1991; 5: 135-139.
54. Ponnighaus J.M., Clayton Y., Warndorff D. The spectrum of dermatophytes in northern Malawi (Africa). Mycoses 1996; 39: 293-297.
55. Rippon J.W. Medical Mycology. The pathogenic fungi and the pathogenic actinomycetes, 3rd ed. W.B. Sauders, Philadelphia, 1988.
56. Romano C., Casini L., Alessandrini C., Fimiani M. Un caso di follicolite diffusa da *Trichophyton verrucosum.* Micologia Dermatologica 1995; 9: 57-61;
57. Romano C., Valenti L., Barbara R. Dermatophytes isolated from asymptomatic stray cats. Mycoses 1997; 40: 471-472.
58. Sberna F., Farella V., Geti V., Taviti F., Agostini G., Vannini P., Knöpfel B., Difonzo E.M. Epidemiology of the dermatophytes in the Florence area of Italy:1985-1990. *Trichophyton mentagrophytes, Epidermophyton floccosum* and *Microsporum gypseum* infections. Mycopathologia 1993; 122: 153-162.
59. Shah P.C., Krajden S., Kane J., Summerbell R.C. *Tinea corporis* caused by *Microsporum canis*: report of a nosocomial outbreak. Eur J Epidemiol 1985; 4: 33- 38.
60. Sinski J.T., Flouras K. A survey of dermatophytes isolated from human patients in the United States from 1979 to 1981 with chronological listing of worldwide incidence of five dermatophytes often isolated in the United States. Mycopathologia. 1984; 71: 31-35.
61. Snider R., Landers S., Levy M.L. The ringworm riddle. An outbreak of *Microsporum canis* in the nursery. Pediatr Infect Dis J. 1993; 12: 145-148.
62. Spada C., Zonchello S.A. Studio delle variazioni determinatesi nella flora dermatomicetica di Cagliari nell'ultimo quinquennio. Rass Med Sarda 1952; 54.149-155.
63. Stockdale P.M. Nutritional requirements of dermatophytes.Biol Rev 1953; 28: 84-104.
64. Terragni L, Lasagni A,. Oriani A. Dermatophytes and dermatophytoses in the Milan area between 1970 and 1989. Mycoses 1993; 36: 313-317.
65. Thomas P., Korting H.C., Straal W., Ruzicka T. *Micropsorum canis* infection in a 5 year old boy: transmission from the interior of a second hand car. Mycoses 1994; 37: 141-142.
66. Vidotto V., Moiraghi Ruggerini A., Cervetti O. Epidemiology of dermatophytosis in the metropolitan area of Turin. Mycopathologia 1982; 80: 21-26.
67. Weitzman I., Summerbell R.C. The dermatophytes. Clin Microbiol Rev 1995; 8: 240-259.
68. Zaror L. Moreno M.I., Bilbao M.T. *Tinea* por *Microsporum canis* en ninos menores de treinta dias. Sabouraudia 1985, 23: 1-5.
69. Zienecke H.C., Korting H.C., Lukacs A., Braun-Falco O. Dermatophytosis in children and adolescents: epidemiological, clinical, and microbiological aspects changing with age. J Dermatol 1991; 18: 438:446.

Patogenesi

1. Akiba H., Motoki Y., Satoh M., Iwatsucki K., Kaneko F. Recalcitrant trichophytic granuloma associated with NK-cell deficiency in a SLE patient treated with cortocosteroid. Eur J Dermatol 2001; 11: 58-62.

2. Auger P., Marquis G., Joly J., Attye A. Epidemiology of *tinea pedis* in marathon runners. Prevalence of occult athlete's foot. Mycoses 1993; 36: 35-41.
3. Baer R.L., Rosenthal S.A., Furnari D. Survival of dermatophytes applied on the feet. J Invest Dermatol, 1955; 24: 619-662.
4. Balajee S.A., Menon T., Ranganathan S. ABO blood groups in relation to the infection rate of dermatophytosis. Mycoses 1996, 39: 475-478.
5. Belsito D.V., Sanchez M.R., Baer R.L., Valentine F., Thorbecke G.J. Reduced Langerhans cell Ia antigen and ATPase activity in patients with the acquired immunodeficiency syndrome. N Engl J Med 1984; 310; 1279-1282,
6. Berck S.H., Penneys N.S., Weinstein G.D. Epidermal activity in anular dermatophytosis. Arch Dermatol 1976; 112: 485-488.
7. Bibel D.J., Aly R., Shah S., Shinefield H.R. Sphingosines: antimicrobial barriers of the skin. Acta Derm Venereol 1993; 73: 407-411.
8. Blank H., Taplin D., Zaias N. Cutaneous *Trichophyton mentagrophytes* infections in Vietnam. Arch Dermatol 1969; 99: 135-144.
9. Bonk A.F., Friedman L., Derbes V.J. Experimental dermatophytosis. J Invest Dermatol 1962; 39: 281-286.
10. Brasch J., Flader S. Human androgenic steroids affect growth of dermatophytes *in vitro*. Mycoses 1996; 39: 387-392.
11. Brasch J., Sterry W. Immunophenotypical characterization of inflammatory cellular infiltrates in *tinea*. Acta Derm Venereol 1992; 72: 345-347.
12. Calderon R.A. Immunoregulation of dermatophytosis. Crit Rev Microbiol 1989; 16: 339-368.
13. Calderon R.A, Hay R.J, Shennan G.I. Circulating antigens and antibodies in human and mouse dermatophytosis: use of monoclonal antibody reactive to phosphorylcholine-like epitopes. J Gen Microbiol 1987; 133: 2699-2705.
14. Canizares O., Shatin H., Kellert A.J. Cushing's syndrome and dermatomycosis. Arch Dermatol 1959; 80: 705-712;
15. Dahl M.V. Immunological resistence to dermatophyte infections. Adv Dermatol 1987; 2. 305-320.
16. Dahl M.V. Suppression of immunity and inflammation by products produced by dermatophytes. J Am Acad Dermatol 1993; 28: s19-23.
17. D'Antuono A., Curto B., Borda G., Negosanti M. Dermatofitosi diffusa da *Micro - sporum gypseum* in paziente con AIDS. 1° Congresso Nazionale Federazione Italiana Micopatologia Umana e Animale, AIMP-SIMUA, Firenze, 26-28 novembre 1992.
18. Di Silverio A., Brazzelli V., Brandozzi G., Barbarini G., Maccabruni A., Sacchi S. Prevalence of dermatophytes and yeasts (*Candida* spp., *Malassezia furfur*) in HIV patients. A study of former frug addicts. Mycopathologia 1991; 114: 103-107.
19. Dompmartin D., Dompmartin A., Deluol A.M., Coulaud J.P. Onychomycosis and AIDS. Clinical and laboratory findings in 62 patients. Int J Dermatol 1990; 29: 337-340.
20. Emtestam L., Kaaman T., Hovmark A., Åsbrink E. An immunohistochemical staining of epidermal Langerhans' cells in *tinea cruris*. Acta Derm Venereol (Stockh) 1985; 65: 240-243.
21. Fabbri P., Difonzo E.M. Aspetti immunologici delle dermatofitosi. 1° Congresso Nazionale Federazione Italiana Micopatologia Umana e Animale, AIMP-SIMUA, Firenze, 26-28 novembre 1992.

22. Gilchrest B.A. Some gerontologic considerations in the practice of dermatology. Arch Dermatol 1979, 155: 1343-1346.
23. Grappel S.F., Blank F. Role of keratinases in dermatophytosis. I. Immune responses of guinea pigs infected with *Trichophyton mentagrophytes* and guinea pigs immunzed with keratinases. Dermatologica 1972; 145: 245-255.
24. Greemberg J.H., King R.D., Krebs S., Field R. A quantitative dermatophyte infection model in the guinea pig: a parallel to the quantitated human infection model. J Invest Dermatol 1976; 67: 704-708.
25. Gupta A.K., Konnikov N., Mc Donald P., Rich P., Rodger N.W., Edmond M.W., Mc Manus R., Summerbell R.C. Prevalence and epidemiology of toenail onychomycosis in diabetic subjects: a multicentre survey. Br J Dermatol 1998; 139: 665-671.
26. Hadacek B.M., Nassif A., Roux A., Desplaces N., Huerre M., De Bievre C., Aerts J., Raguin G. *Trichophyton tonsurans* dermatophyte granuloma in HIV –1 infected patient. Br J Dermatol 1999; 140: 762-763;
27. Hamouda T., Jeffries C.D., Ekladios E.M., El-Mishad A.M., El-Koomy M., Saleh N. Class-specific antibody in human dermatophytosis reactive with *Trichophyton rubrum* derived antigen. Mycopathologia 1994; 127: 83-88.
28. Hanifin J.M., Ray L.F., Lobitz W.C. Jr. Immunological reactivity in dermatophytosis. Br J Dermatol 1974; 90: 1-8.
29. Hay R.J. Chronic dermatophyte infections. I. Clinical and mycological features. Br J Dermatol 1982; 106: 1-7.
30. Hay RJ. Genetic susceptibility to dermatophytosis. Eur J Epidemiol 1992; 8: 346-349.
31. Hay R.J. Dermatofitosi e altre micosi superficiali. In: GLMandell, RG Douglas Jr, JE Bennett Eds. “Malattie infettive. Principi e pratica. Cap. 245 pag. 2546-2558; Piccin Nuova Libraria S.p.A. Padova, 1993.
32. Hay R.J, Brostoff J. Immune responses in patients with chronic *Trichophyton rubrum* infection.Clin Exp Dermatol. 1977; 2:373-380;
33. Hay R.J., Roberts S.O.B., McKenzie D.W.R. In: Rook / Wilkinson / Ebling’s Textbook of Dermatology. R.H. Champion, J.L. Burton, F.J.G. Ebling (eds.) Blackwell Scientific Publications, Oxford, 1998 – 6th edition, Cap 27, pag. 1163-1170.
34. Hay R.J., Shennan G. Antibody responses in *tinea imbricata*: the role of immunoglobulin E. Trans R Soc Trop Med Hyg 1984; 78: 653-655.
35. Helander I. The lymphocyte transformation test in dermatophytosis. Mykosen 1978; 21: 71-80.
36. Hradil E, Hersle K, Nordin P, Faergemann J. An epidemic of *tinea corporis* caused by *Trichophyton tonsurans* among wrestlers in Sweden. Acta Derm Venereol 1995; 75:305-306.
37. Jones H.E. Immune response and host resistence to human dermatophyte infection. J Am Acad Dermatol 1993; 28 S12-18.
38. Jones H.E., Reinhardt J.H., Rinaldi M.G. Model dermatophytosis in naturally-infected subjects. Arch Dermatol 1974; 110: 369-374;
39. Kaplan M.H., Sadick N., McNutt N.S., Meltzer M., Sarnagadharan M.G., Pahwa S. Dermatologic findings and manifestations of acquired immunodeficiency syndrome (AIDS). J Am Acad Dermatol 1987; 16: 485-506.
40. King R.D., Cunico R.L., Maibach H.I., Greenberg J.H., West M.L., Jeppsen J.C. The

effect of occlusion on carbon dioxide emission from human skin. Acta Dermato Venereol 1978; 58: 135-138.
41. King R.D., Khan H.A., Foye J.C., Greenberg J.H., Jones H.E. Transferrin, iron, and dermatophytes. I. Serum dermatophyte inhibitory component definitively identified as unsaturated transferrin. J Lab Clin Med 1975; 86: 204-212;
42. Kivity S, Schwarz Y, Fireman E. The association of perennial rhinitis with *Tricho - phyton* infection. Clin Exp Allergy 1992; 22: 498-500.
43. Lowinger-Seoane M., Torres-Rodriguez J.M., Madrenys-Brunet N., Aregall-Fuste S., Seballs P. Extensive dermatophytoses caused by *Trichophyton mentagrophytes* and *Microsporum canis* in a patient with AIDS. Mycopathologia 1992; 120: 143-146.
44. Mangiarotti A.M., Caretta G. Attività enzimatica extracellulare di dermatofiti e altri funghi cheratinofili. 1° Congresso Nazionale Federazione Italiana Micopatologia Umana e Animale, AIMP-SIMUA, Firenze, 26-28 novembre 1992.
45. Nelson M., McNiece K.J. Recurrent Cushing's syndrome with *Trichophyton ru - brum* infection. Arch Dermatol 1959; 80:700-704.
46. Nielsen P.G. Hereditary palmoplantar keratoderma and dermatophytosis. Int J Dermatol. 1988; 27:223-231;
47. Peachey R.D.G., English M.P. An outbreak of *Trichophyton rubrum* infection in a geriatric hospital. Br J Dermatol 1974; 4: 389-398.
48. Perniciaro C., Peters M.S. *Tinea faciale* mimicking seborrheic dermatitis in a patient with AIDS. N Engl J Med, 1986; 314: 315-316.
49. Polonelli L., Ajello L., Morace G. Micologia medica. Società Editrice Esculapio, Bologna, 1993.
50. Polonelli L., Morace G. Serological procedures to detect dermatophyte antigens, pag. 419-457. In E.Kurstak (ed.), "Immunology of funfal diseases". Marcel Dekker, Inc., New York, 1989.
51. Rippon J.W. Elastase production by ringworm fungi. Science 1967; 157: 947.
52. Romano C., Casini L., Alessandrini C., Fimiani M. Un caso di follicolite diffusa da *Trichophyton verrucosum*. Micologia Dermatologica 1995; 9: 57-61.
53. Sberna F., Farella V., Geti V., Taviti F., Agostini G., Vannini P., Knöpfel B., Difonzo E.M. Epidemiology of the dermatophytes in the Florence area of Italy:1985-1990. *Trichophyton mentagrophytes, Epidermophyton floccosum* and *Microsporum gypseum* infections. Mycopathologia 1993; 122: 153-162.
54. Segal E., Vaccines for the management of dermatophyte and superficial yeast infections. Curr Top Med Mycol 1989; 3: 36-49.
55. Serjeantson S., Lawrence G. Autosomal recessive inheritance of susceptibility to *tinea imbricata*. Lancet i: 1977; 13-15.
56. Sorensen G.W., Jones H.E. Immediate and delayed hypersensitivity in chronic dermatophytosis. Arch Dermatol 1976; 112: 40-42.
57. Strauss J.S., Kligman A.M. An experimental study of the *tinea pedis* and onychomycosis of the foot. Arch Dermatol 1957; 76: 70-79.
58. Streilein J.W. Lymphocyte traffic, T cell malignancies and the skin. J Invest Dermatol 1978; 71: 167-171.
59. Svejgaard E. Humoral antibody responses in the immunopathogenesis of dermatophytosis. Acta Derm Venereol Suppl (Stockh) 1986: 121: 85-91.
60. Torssander J., Karlson A., Morfeld-Manson L., Putkonen P.O., Wasserman J. Dermatophytosis and HIV infection. Acta Derm Venereol (Stockh) 1988; 68: 53-56.

61. Wagner D.K., Sohnle P.G. Cutaneous defenses against dermatophytes and yeasts. Clin Microbiol Rev 1995; 8: 317-335.
62. Walters B.A.J., Beardmore G.L., Halliday W.J. Specific cell-mediated imunity in laboratory diagnosis of dermatophytic infections. Br J Dermatol. 1976; 94: 55-61.
63. Wanke N.C., Wanke B., Gomes D.N., Gomes C.L., Perez M.A. Dermatofitose e atopia. Med Cutan Ibero Lat Am 1988; 16: 373-375;
64. Wheeland R.G., Donaldson M.C., Bulmer G.S. Localized Darier's disease of the scalp complicated by *Trichophyton tonsurans* infection. Arch Dermatol 1985; 121: 905-907.
65. Wright D.C., Lennox J.L., James W.D., Oster C.N., Tramont E.C. Generalized chronic dermatophytosis in patients with human immunodefiency virus type I infection and CD4 depletion. Arch Dermatol 1991; 127; 265-26.
66. Yu R.J., Grappel S.F., Blank F. Inhibition of keratinases by α2-macroglobulin. Experientia 1972; 28: 886.

Manifestazioni cliniche

1. Agostini G, Knöpfel B, Difonzo EM. Universelle dermatophytose (*Tinea incogni - to*)durch *Trichophyton rubrum*. Hautarzt 1995; 46:190-193.
2. Akiba H., Motoki Y., Satoh M., Iwatsucki K., Kaneko F. Recalcitrant trichophytic granuloma associated with NK-cell deficiency in a SLE patient treated with cortocosteroid. Eur J Dermatol 2001; 11:58-62;
3. Araviysky A.N., Araviysky R.A., Esxchokov G.A. Deep generalized trichophytosis. Mycopathologia 1975; 56: 47-65.
4. Auger P., Marquis G., Joly J., Attye A. Epidemiology of *tinea pedis* in marathon runners. Prevalence of occult athletès foot. Mycoses 1993; 36: 35-41.
5. Baer R.J., Rosenthal S.A., Furnari D. Survival of dermatophytes applied on the feet. JAMA, 1955; 24: 619-622.
6. Baran R., Tosti A., Piraccini B.M. Uncommon clinical patterns of *Fusarium* nail infection: report of three cases. Br J Dermatol. 1997; 136: 424-427.
7. Barile F., Loconsole F., Mastrolonardo M., Rantuccio F. Rilievi epidemiologici sulla patologia da dermatofiti in provincia di Bari dal 1985 al 1992. Micologia Dermatologica 1993; 7: 115-119.
8. Beare J.M. *Tinea capitis* due to *Trichophyton sulphureum*. Br J Dermatol 1956, 68:193-199.
9. Blank F. Human favus in Quebec. Dermatologica. 1962; 125:369-381.
10. Blank H., Taplin D., Zaias N. Cutaneous *Trichophyton mentagrophytes* infections in Vietnam. Arch Dermatol 1969; 99:135-144.
11. Bona R., Quadri G., Tagliapietra G., Farris A., Massetti L. Osservazioni su 68 casi di onicomicosi diagnosticate nella provincia di Savona. Micologia Dermatologica. 1994; 8: 127-130.
12. Botter A.A. Durch *Aspergillus terreus* Thom hervorgerufene Dermatoonychomykose. Mykosen 1968; 11: 385- 390.
13. Boudghene-Stambouli O., Merad-Boudia A., Bouali O. Maladie dermatophytique a *Trichophyton violaceum*. A propos d'un noveau cas. Ann Dermatol Venereol 1988; 115: 933-935.
14. Boudghene-Stambouli O., Merad-Boudia A. Maladie dermatophytique: hyperke-

ratose exuberante avec cornes cutanees. Ann Dermatol Venereol 1998; 125: 705-707.
15. Burgoon C.F. Jr, Blank F., Johhson W.C., Grappel S.F. Mycetoma formation in *Trichophyton rubrum* infection. Br J Dermatol. 1974; 90: 155-162.
16. Calabrò G., Sarracco G., Scalvenzi M. Micosi cutanee:epidemiologia in Campania e frequenza delle specie di miceti isolate. Micologia Dermatologica. 1991; 5: 145-150.
17. Caputo R., Ackerman A.B., Sison-Torre E.Q. Pediatric Dermatology and Dermatopatghology. Vol II, Cap. 36, pag. 83-104, Lea & Febiger, Philadelphia-London, 1993.
18. Creach P., Auffret N., Buot G., Binet O. Teigne tondante ciliaire et blepharite a *Mi - crosporum canis.* Ann Dermatol Venereol 1995; 122: 773-774.
19. Cremer R.G, Bousseloua N., Roudot-Thoraval F., Houin R., Revuz J. Teignes du cuir chevelu à Cretéil. Evolution sur 10 ans. Ann Dermatol Venereol 1998; 125: 167-170.
20. D'Antuono A., Calderoni O., Negosanti M. *Tinea capitis* da *Trichophyton violaceum*. Descrizione di un caso. Micologia Dermatologica 1996; 10: 93-97.
21. D'Antuono A., Cocci C., Carlà E., Bardazzi F., Varotti C. Balaniti e balanopostitti infettive. G Ital Dermatol Venereol, 2000; 135: 585-592.
22. Dekio S., Imaoka C., Jidoi J. Corticosteroid modified *tinea faciei* simulating rosacea. J Dermatol. 1987; 14: 509-511.
23. Dekio S, Sidoi J. *Tinea* of the glans penis. Dermatologica 1989; 178: 112-124.
24. Di Silverio A., Borelli D. Malattie cutanee da miceti. In F.Serri (ed.), "Trattato di Dermatolgia"cap 37, Vol.II, Editore Piccin, Padova 1988.
25. Dvoretzky I., Fisher B.K., Movshovitz M., Schewach–Miller M. Favus. Int J Dermatol 1980; 19 :89-92.
26. Elewski B.E., Hazen P.G. The superficial mycoses and the dermatophytes. J Am Acad Dermatol 1989; 2 655-673.
27. Elmros S.T., Liden S. Hereditary palmo-plantar keratoderma: incidence of dermatophyte infections and the results of topical treatment with retinoic acid. Acta Derm Venereol (Stockh). 1983; 63: 254-257.
28. Ena P., Mazzarello V. *Tinea* infiammatoria del pube (*M.canis*). G Ital Dermatol Venereol 1992; 127: 641-644.
29. English M.P. *Tinea pedis* as a public health problem. Br J Dermatol 1969; 81: 705-707.
30. English M.P. Infection of the finger nail by *Pyrenochaeta unguis-hominis.* Br J Dermatol 1980; 103: 91-93.
31. Fazii P., Riario Sforza G. Descrizione di tre casi di *tinea incognito* di lunga durata sostenuti da *Trichophyon rubrum*. 5° Congresso Nazionale Federazione Italiana Micopatologia Umana e Animale (FIMUA), Bari, 7-9 settembre 2000.
32. Fletcher C.L., Hay R.J., Midgley G., Moore M. Onychomycosis caused by infection with *Paecilomyces liliacinus*. Br J Dermatol. 1998: 139: 1133-1135.
33. Frankel D.H., Soltani K., Medenica M.M., Rippon J.W. *Tinea* of the face caused by *Trichophyton rubrum* with histologic changes of granuloma faciale. J Am Acad Dermatol 1988; 18: 403-406.
34. Garcia-Sanchez M.S., Pereiro M. Jr, Pereiro M.M., Toribio O.J. Favus due to *Trichophyton mentagrophytes* var. *quinckeanum*. Dermatology 1997; 194: 177-179.

35. Gatti M., Cespa M., Mocci L., Di Silverio A. *Tinea incognita*. Un caso. G Ital Dermatol Venereol 1994, 129: 225-227.
36. Gupta A.K., Summerbell R.C. *Tinea capitis*. Med Mycol 2000; 38:255-87.
37. HAY RJ. *Tinea imbricata.* In: Current Topics in Medical Mycology 2. New York: Springer – Verlag, 1987; pag 72.
38. Hay R.J. Dermatofitosi e altre micosi superficiali. In: G.L. Mandell, R.G. Douglas Jr, J.E. Bennett (eds.) "Malattie infettive. Principi e pratica." Cap.245 pag. 2546-2558; Piccin Nuova Libraria S.p.A. Padova, 1993.
39. Hay R.J., Moore M.K. Clinical features of superficial fungal infections caused by *Hendersonula toruloidea* and *Scytalidium hyalinum*. Br J Dermatol 1984; 110: 677-683.
40. Hay R.J., Reid S, Taiwat E, Macnamara K. Endemic *tinea imbricata* a study on Goodenough Island, Papua New Guinea. Trans R Soc Trop Med Hyg 1984; 78: 246-251.
41. Hay R.J., Roberts S.O.B., McKenzie D.W.R. In: Rook / Wilkinson / Ebling's Textbook of Dermatology. R.H. Champion, J.L. Burton, F.J.G. Ebling (eds.). Blackwell Scientific Publications, Oxford, 1998 – 6th edition, Cap 27, pag. 1163-1170.
42. Herpay Y.Z., Pintye I., Rieth H. Favusahnliche Polzerkrankung des behaaeten Kopfes *Microsporum fulvum*, Uriburu 1909 (*Nannizzia fulva*, Stockdale 1963), bei einem dreijahrigen Madchen. Mykosen 1973; 16: 333-334.
43. Ive A.F., Marks R. *Tinea incognito*. Br Med J 1968; 3: 149-152.
44. Kaaman T., Torssander J. Dermatophytid, a misdiagnosed entity. Acta Derm Venereol 1983; 63: 404-408;
45. Korting H.C., Zienecke H. Cultural evidence for a bullous type of *tinea pedis*. Mycoses 1991; 34: 419-422.
46. Lerario A., Angerosa F., Cancellara D., Ventura M., Griseta V. Epidemiologia e clinica delle dermatofitosi osservate nel periodo 1993-1995 presso la Divisione di Dermatologia di Acquaviva delle Fonti. Micologia Dermatologica. 1996; 10: 73-81.
47. Majocchi D. Sopra una nuova tricofizia (granuloma tricofitico). Studi clinici e micologici. Boll R Accad Medica di Roma. 1883; 9:220-224.
48. McBride A., Cohen B.A. *Tinea pedis* in children. Am J Dis Child 1992:146: 844-847.
49. Mercantini R., Moretto D. L'epidemiologia della *tinea capitis* nella città di Roma. Micologia Dermatologica. 1994; 8:83-88.
50. Onsberg P. *Scopulariopsis brevicaulis* in nails. Dermatologica 1980; 161: 259-264;
51. Panconesi E., Difonzo E.M. Tranelli di una facile diagnosi: le micosi superficiali. Micologia Dermatologica 1993; 7: 3-13.
52. Perrin C., Baran R. Longitudinal melanonychia caused by *Trichophyton rubrum*. J Am Acad Dermatol. 1994; 31: 311-316.
53. Philpot C.M., Shuttleworth D. Dermatophyte onychomycosis in children. Clin Exp Dermatol 1989; 14: 203-205;
54. Pinetti P. Le dermatofizie. Piccin Editore, Padova, 1977.
55. Pinto V., Marinaccio M., Serratì A. *Kerion* a localizzazione vulvare. Minerva Ginecol 1993; 45: 501-505.
56. Pistis P., Mulas P., Aste N., Biggio P. Considerazioni sula patologia cutanea da miceti osservata negli anni 1986-1989 nella popolazione adulta della Provincia di Cagliari. Micologia Dermatologica 1991; 5: 135-139.
57. Romano C., Casini L., Fimiani M., Alessandrini C. Onicomicosi da *Acremonium* spp. in immigrata nigeriana. Micologia Dermatologica. 1996; 10 :87-92.

58. Rotoli M., Capizzi R., Landi F.L., Guerriero G., Rauco M., Cavalieri S. *Tinea inco - gnito*. Report of five cases. G Ital Dermatol Venereol. 1992; 127: 377-380.
59. Sberna F., Farella V., Geti V., Taviti F., Agostini G., Vannini P., Knöpfel B., Difonzo E.M. Epidemiology of the dermatophytes in the Florence area of Italy:1985-1990. *Trichophyton mentagrophytes, Epidermophyton floccosum* and *Microsporum gypseum* infections. Mycopathologia 1993; 122:153-162.
60. Smith K.J., Neafie R.C., Skelton H.G. 3RD, Barrett T.L., Graham J.H., Lupton G.P. Majocchi's granuloma. J Cutan Pathol 1991; 18: 28-35.
61. Tosti A., Baran R., Piraccini B.M., Fanti P.A. "*Endonix* onychomycosis": a new modality of nail invasion by dermatophytes. Acta Derm Venereol 1999; 79:52-53.
62. Schiavon S., Gallenda F. *Kerion* a localizzazione vulvare: descrizione di un caso. Micologia Dermatologica 1995; 9: 75-79.
63. Schwinn A., Ebert J., Muller I., Brocker E.B. *Trichophyton rubrum* as the causative agent of *tinea capitis* in three children. Mycoses 1995; 38: 9-11.
64. Shapiro L., Cohen J. *Tinea faciei* simulating other dermatoses. JAMA. 1971; 215: 2106-2107.
65. Strauss J.S., Kligman A.M. An experimental study of the *tinea pedis* and onychomycosis of the foot. Arch Dermatol 1957; 76: 70-79.
66. Vezon G., Desbois N., Boisseau-Garsaud A., Helenon R., Jouannelle A., Saint-Cyr I., Cales-Quist D. Mycetome a *Microsporum canis* du cuir chevalu. Ann Dermatol Venereol 2000, 127: 729-731.
67. Weitzman I, Summerbell R.C. The dermatophytes. Clin Microbiol Rev 1995; 8: 240-259.
68. Williams C.M. Dermatophytid: complicating dermatophytosis of the glabrous skin. Arch Derm Syph. 1926; 13: 661.
69. Wilson J.W., Plunkett D.A. Nodular granulomatous perifolliculitis due to *Tricho - phyton rubrum*. Arch Dermatol 1964: 64:258-277.
70. Zaias N. Superficial white onychomycosis. Sabouraudia 1966; 5: 99-103.
71. Zienecke H.C., Korting H.C., Lukacs A., Braun-Falco O. Dermatophytosis in children and adolescents: epidemiological, clinical, and microbiological aspects changing with age. J Dermatol 1991; 18: 438:446.

Prevenzione e terapia delle dermatotitosi

1. Albanese G. Dermatofizie: approccio terapeutico. 1° Congresso Nazionale Federazione Italiana Micopatologia Umana e Animale, AIMP-SIMUA, Firenze, 26-28 novembre 1992.
2. Albano A, Salvaggio L. Manuale di igiene. Piccin Editore, Padova, 1980.
3. Ali-Shtayem M.S., Abu Ghdeib S.I. Antifungal activity of plant extracts against-dermatophytes. Mycoses 1999; 42: 665-672.
4. Allen A.M., King R.D. Occlusion, carbon dioxide, and fungal skin infections. Lancet 1978; 1(8060): 360-362.
5. Arzeni D., Barchiesi F., Compagnucci P., Cellini A., Simonetti O., Offidani A.M., Scalise G. In vitro activity of terbinafine against clinical isolates of dermatophytes. Med Mycol 1998; 36: 235-237.
6. Babel D.E., Baughman S.A. Evaluation of the adult state in juvenile *tinea capitis* caused by *Trichophyton tonsurans.* J Am Acad Dermatol 1989; 21: 1209-1212.

7. Baer R.J., Rosenthal S.A., Furnari D. Survival of dermatophytes applied on the feet. JAMA, 1955; 24: 619-622.
8. Biggio P. Terapia sistemica delle dermatofizie. Ann Ital Dermatol Clin Sper 1996; 50: 97-104.
9. Biggio P. Un antimicotico da non dimenticare: la ciclopiroxolamina. G Ital Dermatol Venereol 2000; 135 (Suppl): 1-3.
10. Brasch J, Christophers E. Azelaic acid has antimycotic properties in vitro. Dermatology 1993; 186: 55-58.
11. Butty P., Lebecq J.C., Mallie M., Bastide J.M. Evaluation of the susceptibility of dermatophytes to antifunal drugs: a new technique. J Med Vet Mycol 1995; 33. 403-409.
12. Cainelli T., Marchesi L. La terapia medica delle malattie dermatologiche e veneree. Ferro Editore Milano 1988.
13. Ceschin-Roques C., Hänel H., Pruja–Bougaret S.M., Luc J., Vandermander J., Michel G. Ciclopirox nail laquer 8%: *in vivo* penetration into and through nails and *in vitro* effect on pig skin. Skin Pharmacol. 1991; 4: 89-94.
14. Dalla Villa P., Fazii P. "Amici per la pelle". Progetto di educazione alla salute per la prevenzione delle dermatofitosi zoofile. Microbiologia Medica 2000; 15: 437-441.
15. Davies R.R. Griseofulvin. In: Speller DCE, (ed.) Antifungal Chemotherapy. Chichester: John Wiley & Sons, pag. 149-182, 1980.
16. Dittmar W., Loahus G. HOE296, a new antimycotic compound with a broad antimicrobial spectrum. Arzneim-Forsch / Drug Res 1973; 23: 670-674.
17. El-Naghy M.A., Maghazy S.N., Fadl-Allah E.M., El-Gendy Z.K. Fungistatic action of natural oils and fatty acids on dermatophytic and saprophytic fungi. Zentralbl Mikrobiol 1992; 147: 214-220.
18. English M.P. *Trichophyton rubrum* infection in families. Br Med J 1959; i: 744-746.
19. Espinel-Ingroff A., Kerkering T.M., Goldson P.R., Shadomy S. Comparison of broth macrodilution and microdilution antifungal susceptibility tests. J Clin Microbiol 1991; 29:1089-1094.
20. Farina C., Concia E., Sorio O. Molecole antifungine e modalità terapeutiche. In: L. Ajello, C. Farina, A. Mazzoni, G. Picerno (eds.): "Fondamenti di Micologia Clinica", AMCLI Editore Milano 1993, Cap. 26, pag. 469–509.
21. Fernandez-Torres B., Vazques-Veiga H., Llovo X., Pereiro M., Guaro J. *In vitro* susceptibility to itraconazole, clotrimazole, ketoconazole and terbinafine of 100 isolates of *Trichophyton rubrum*. Chemotherapy 2000; 46: 390-394.
22. Fromtling R.A. Imidazoles as medically important antifungal agents: an overview. Drugs Today 1984; 20: 325-349.
23. Galgiani J.N. Antifungal susceptibility tests. Antimicrob Agents Chemother 1987; 31: 1867-1870.
24. Garg A.P., Muller J. Fungitoxicity of fatty acids against dermatophytes. Mycoses 1993, 36.51-63.
25. Georgii A., Korting H.C. Antifungal susceptibility testing with dermatophytes. Mycoses 1991;34:193-199.
26. Grant S.M, Clissold S.P. Itraconazole: a review of its pharmacodynamic and pharmacokinetic properties and therapeutic use in superficiale and systemic mycoses. Drugs 1989; 37: 310-344.

27. Gupta A.K., Nolting S., De Prost Y., Delescluse J., Degreeef H., Theissen U., Wallace R., Marynissen G., De Doncker P. The use of itraconazole to treat cutaneous fungal infections in children. Dermatology 1999; 199: 248-252;
28. Gupta A.K., Summerbell R.C. *Tinea capitis*. Med Mycol 2000; 38: 255-287.
29. Hay R.J. Antifungal drugs in Dermatology. Semin Dermatol 1990; 9: 309-317.
30. Hay R.J, Del Palacio Hernanz (eds.) First Symposium on Terbinafine. Clin Exp Dermatol 1989; 14: 97-127.
31. Hay R.J, Roberts S.O.B., McKenzie D.W.R. In: Rook/Wilkinson/Ebling's Textbook of Dermatology. R.H. Champion, J.L. Burton, F.J.G. Ebling (eds.) Blackwell Scientific Publications, Oxford, 1998 – 6th edition, Cap 27, pag. 1163-1170.
32. Hazen K.C. Fungicidal versus funguisttic activity of terbinafine and itraconazole: an *in vitro* comparison. J Am Acad Dermatol 1998; 38: S37-41.
33. Jessup C.J., Warner J., Isham N., Hasan I., Ghannoum M.A. Antifungal susceptibility testing of dermatophytes: establishing a medium for inducing conidial growth and evaluation od susceptibility of clinical isolates. J Clin Microbiol 2000; 38: 341-344.
34. Jones H.E., (ed.). Ketoconazole Today. A review of clinical experience. Manchester: ADIS Press, 1987.
35. Kings R.D., Cunico R.L., Maibach H.I., Greenberg J.H., West M.L., Jeppsen J.C. The effect of occlusion on carbon dioxide emission from human skin. Acta Derm Venereol 1978; 58: 135-138.
36. Kishore N., Mishra A.K., Chansouria J.P. Fungitoxicity of essential oils against dermatophytes. Mycoses 1993, 36: 211-215.
37. Listemann H., Scholermann A., Meigel W. Antimyzetische Aktivitat von sulfonierten Schieferolen. Arzneimittelforschung 1993; 43: 784-788.
38. Lukacs A., Korting H.C., Lindner A. Successful treatment of griseofulvin-resistant *tinea capitis* in infants. Mycoses 1994; 37: 451-453.
39. Margarot J., Deveze P. Aspect de quelques dermatoses en lumière ultraparaviolette: notre prèliminaire. Bull Soc Sci méd biol Montpellier et Languedoc Méditerranéen 1924 – 25; 6: 375-378.
40. McBride A., Cohen B.A. *Tinea pedis* in children. AJDC 1992:146: 844-847.
41. McKenzie D.W.R. "Hairbrush diagnosis" in detection and eradication of non-fluorescent scalp ringworm. Br J Med 1963; 2: 363-365.
42. Mertin D., Lippold B.C. In vitro permeability of the human nail and of a keratin membrane from bovine hooves: prediction of the penetration rate of antimycotics through the nail plate and their efficacy. J Pharm Pharmacol 1997; 49: 866-872.
43. Mock M., Monod M., Bandraz-Rosselet F., Panizzon R.G. *Tinea capitis* dermatophytosis: susceptibility to antifungal drugs tested *in vitro* and *in vivo*. Dermatology 1998; 197: 361-367.
44. Nicholas R.O., Berry V., Hunter P.A., Kelly J.A. The antifungal activity of mupirocin. J Antimicrob Chemother 1999; 43:579-582.
45. Niewerth M., Splanemann V., Korting H.C., Ring J., Abeck D. Antimicrobial susceptibility of dermatophytes comparison of the agar macrodilution and broth microdilution tests. Chemotherapy 1998, 44: 31-35.
46. Norris H.A., Elewski B.E., Ghannoum M.A. Optimal growth conditions for the determination of the antifungal susceptibility of three species of dermatophytes with the use of a microdilution method. J Am Acad Dermatol 1999; 40: S9-13.

47. Okake C.N., Tsuboi R., Kawai M., Ogawe H. Fluorometric assessment of i*n vitro* antidermatophytic activities of antimycotics based on their keratin-penetrating power. J Clin Microbiol 2000; 38: 489-491.
48. Perea S., Fothergill A.W., Sutton D.A., Rinaldi M.G. Comparison *in vitro* activities of voriconazole with five established antufungal agents against different species of dermatophytes using a broth macrodilution method. J Clin Microbiol 2001; 39: 385-388;
49. Pomeranz A.J., Sabnis S.S., Mc Grath G.J., Esterly N.B. Asymptomatic dermatophyte carriers in the households of children with *tinea capitis*. Arch Pediatr Adolesc Med 1999; 153: 483-486.
50. Radovic–Kovacevic V., Ratkovic R., Milenkovic A. Obytin in the treatment of superficial skin Mycoses. Med Pregl 1990; 43: 319-331.
51. Reisberger E.M., Szeimies R.M. Therapie der onychomykose. Med Klin 2000; 95: 618-628;
52. Rex J.H., Pfaller M.A., Rinaldi M.G., Polak A., Galgiani J.N. Antifungal susceptibility testing. Clin Microbiol Rev 1993; 6: 367-381.
53. Rippon J.W. Medical Mycology. The pathogenic fungi and the pathogenic actinomycetes, 2rd ed. WB Sauders, Co, 1982, Philadelphia.
54. Rippon J.W. The changing epidemiology and emerging patterns of dermatophyte species. Curr Top Med Mycol 1985; 1: 209-234.
55. Rybnikar A., Chumela J., Vrzal V., Krupka V. Immunity in cattle vaccinated against ringworm. Mycoses 1991; 34: 433-436.
56. Rybnikar A, Vrzal V., Chumela J., Harnach R. Dezinfekce pri dermatomykozach ve veterinarni praxi.Vet Med (Praha) 1985; 30: 119-128.
57. Segal E., Vaccines for the management of dermatophyte and superficial yeast infections. Curr Top Med Mycol 1989; 3: 36-49.
58. Simpanya M.F. The sensitivity of dermatophytes to griseofulvin. Trop Geogr Med 1990; 42: 100-102.
59. Speller D.C.E. The imidazoles. In: Speller D.C.E., (ed.), Antifungal Chemotherapy. Chichester: John Wiley & Sons, pag. 225-283, 1980.
60. Steiman R., Seigle-Murandi F., Sage L. L'antifongigramme des dermatophytes. Ann Inst Pasteur Microbiol. 1988; 139: 485-491.
61. Tosti A., Piraccini B.M. Le onicomicosi. Atlante a colori. Medhoc Editore Milano, cap. 8 pag. 89-106, 1996.
62. Watanabe K., Taniguchi H., Katoh T. Adhesion of dermatophytes to healthy feet and its simple treatment. Mycoses 2000; 43: 54-50.
63. Watanabe K., Taniguchi H., Nishioka K, Maruyama R, Katoh T. [Preventive effects of various socks against adhesion of dermatophytes to healthy feet] (N.B. Articolo in giapponese) Nippon Ishinkin Gakkai Zasshi 2000; 41: 183-186.
64. Weitzman I., Summerbell R.C. The dermatophytes. Clin Microbiol Rev 1995; 8: 240-259.
65. Wildfeur A., Seidl H.P., Pule I., Haberreiter A. *In vitro* activity of voriconazole against yeasts, moulds and dermatophytes in comparison with fluconazole, amphotericin b and griseofulvin. Arzneimittelforschung 1997; 47: 1257-1263.
66. Yoshida T., Uchida K., Yamaguchi H. An ATP bioluminescence assay applicable to rapid fluconazole susceptibility testing of dermatophytes. Microbiol Immunol 1997; 41: 377-386.

67. Zucca M., Pau M., Aste N., Biggio P. Intertrigine dei piedi da Gram-negativi. Ann Ital Dermatol Clin Sper 1996; 50: 39-42.

Diagnostica di laboratorio delle dermatofitosi

1. Ajello L, Farina C, Mazzoni A, Picerno G. "Fondamenti di Micologia Clinica", AMCLI Editore Milano 1993.
2. Ajello L., Georg K. In vitro hair cultures for differentiating between atypical isolates of *Trichophyton mentagrophytes* and *Trichophyton rubrum*. Mycopathol Mycol Appl 1957; 8: 3-17.
3. Caputo R., Ackerman A.B., Sison-Torre E.Q. Pediatric Dermatology and Dermatopatghology. Vol II, Cap. 36, pag. 83-104, Lea & Febiger, Philadelphia-London, 1993.
4. Carroll H.F., Evaluation of dermatophyte test medium for diagnosis of dermatophytes. J Am Vet Med Assoc 1974; 165: 192-195.
5. Chick E.W., Behar V.S.. A simple fluorescent method for the detection of superficial fungi in skin and hair. A combined stain with acridine orange and potassium hydroxide. J Invest Dermatol 1961; 37: 103-106.
6. Baeck S.C., Chae H.J., Houh D., Byun D.G., Cho B.K. Detection and differentiation of causative fungi of onychomycosis using PCR amplification and restriction enzyme analysis. Int J Dermatol 1998; 37: 682-686.
7. Beever RE, Bollard EG. The nature of the stimulation of fungal growth by potato extract. J Gen Microbiol 1970; 60: 273-279.
8. Blank H, Taplin D, Zaias N. Cutaneous *Trichophyton mentagrophytes* infections in Vietnam. Arch Dermatol 1969; 99: 135-144.
9. Bock M., Nickel P., Maiwald M., Kappe R., Naher H. Diagnostik von Dermatomykosen mit Polymerase-Kettenreaktion. Hautarzt 1997; 48: 175-180.
10. Di Silverio A., Borelli D. Malattie cutanee da miceti. In F. Serri (ed.) "Trattato di Dermatologia"cap 37, Vol.II, Editore Piccin, Padova 1988.
11. Drouhet E., Boiron P. Metodi e tecniche per la diagnosi di laboratorio in micologia medica. In: Trattato Italiano di Medicina di Laboratorio fondato da A. Burlina, Vol III/2: Microbiologia Clinica, A. Eyquem, J. Alouf, L. Montagnier (eds.) (Traduzione Italiana di O. Zangaglia); Cap 115, pag 1079-1109, Piccin Nuova Libraria S.p.A., Padova 1999.
12. Elewski B.E., Hazen PG. The superficial mycoses and the dermatophytes. J Am Acad Dermatol 1989; 21: 655:673.
13. English M.P. Ecological aspects of dermatophytes regarded essentially as anthropophilic. Med Mycol 1980; 8: (Suppl.): 53-59.
14. Fisher J.B., Kane J. The detection of contamination in *Trichophyton rubrum* and *Trichophyton mentagrophytes*. Mycopathol Mycol Appl 1971; 43: 169-180.
15. Fisher J.B., Kane J. The laboratory diagnosis of dermatophytes complicated by *Candida albicans*. Can J Microbiol 1974; 20: 167-182.
16. Georg L.K., Camp L.B. Routine nutritional tests for the identification of dermatophytes. J Bacteriol 1957; 74: 113-121.
17. Graser Y., El Fari M., Vilgalys R., Kuijpers A.F., De Hoog G.S., Presber W., Tietz H. Phylogeny and taxonomy of the family *Arthrodermataceae* (dermatophytes) using sequence analysis of the ribosomal ITS region. Med Mycol 1999; 37: 105-114.

18. Grzywnowicz G., Lobarzewsky J., Wawrziewicz K., Wolski T. Comparative charachterization of proteolytic enzymes from *Trichophyon gallinae* and *Trichophyton verrucosum*. J Med Vet Mycol 1989; 27: 319- 328.
19. Hay R.J., Roberts S.O.B., McKenzie D.W.R. In: Rook/Wilkinson/Ebling's Textbook of Dermatology. R.H. Champion, J.L. Burton, F.J.G. Ebling (eds.) Blackwell Scientific Publications, Oxford, 1998 – 6th edition, Cap 27, pag. 1163-1170.
20. Hartung De Capriles C., Mata S., Middelveen M. Preservation of fungi in water (Castellani): 20 years. Mycopathologia 1989; 106: 73-79.
21. Hironaga M., Nozaki K., Watanabe S. Ascocarp prodution by *Nannizzia otae* on keratinous and non-keratinous agar media and mating behaviour of *N.otae* and 123 japanese isolates of *Microsporum canis*. Mycopathologia 1980; 72: 135-141.
22. Jessup C.J., Warner J., Isham N., Hasan I., Ghannoum M.A. Antifungal susceptibility testing of dermatophytes: establishing a medium for inducing conidial growth and evaluation od susceptibility of clinical isolates. J Clin Microbiol 2000; 38: 341-344.
23. Kafalidou S., Odia S., Gruseck E., Schmidt T., Ring J., Abeck D. Wood's light in *Microsporum canis* positive patients. Mycoses 1997; 40: 461-463.
24. Kane J., Fisher J.B. The influence of sodium chloride on the growth and production of macroconidia of *Trichophyton mentagrophytes*. Mycopathol Mycol Appl 1973; 50: 127-143;
25. Kane J., Salkin I.F., Weitzman I., Smitka C.M. *Trichophyton raubtischekii* sp. nov. Mycotaxon 1981; 13: 259-266.
26. Kane J., Smitka C.M. Early detection and identification of *Trichophyton verruco - sum*. J Clin Microbiol 1978; 8: 740-747.
27. Kane J., Summerbell R.C., Sigler L., Krajden S., Land G.A. Laboratory handbook of dermatophytes. Star Publishing, Belmont, Calif 1997.
28. Koneman E.W., Roberts G.D., Fann Wright S. Practical Laboratory Mycology. 2nd Edition The Williams & Wilkins Company, Baltimore, 1978.
29. Kwon-Chung K.J., Bennett J.E. Medical mycology. Lea & Febiger, Philadelphia 1992;
30. Liu D., Coloe S., Baird R., Pedersen J. Molecular determination of dermatophytes fungi using the arbitrarily primed polymerase chain reaction. Br J Dermatol 1997; 137: 351-355.
31. Liu D., Coloe S., Baird R., Pedersen J. Application of PCR to the identification of dermatophyte fungi. J Med Microbiol 2000; 49: 493-497.
32. Mackenzie D.W.R. Il controllo di qualità nel laboratorio di micologia. In: L. Ajello, C. Farina, A. Mazzoni, G. Picerno (eds.) "Argomenti di micologia clinica", pag.17-23, AMCLI Editore, Milano, 1994.
33. Mariat F., Adan-Campos C. La tecnique du carre de tapis, methode simple de prelevement dans les mycoses superficielles. Ann Inst Pasteur (Paris); 1967; 113:666-668.
34. Margarot J., Deveze P. Aspect de quelques dermatoses en lumière ultraparaviolette: notre prèliminaire. Bull Soc Sci méd biol Montpellier et Languedoc Méditerranéen 1924 – 25; 6: 375-378.
35. Maruyama R, Katoh T, Nishioka K. Demonstration of dermatophyte dissemination from the infected soles using the foot-press method. Mycoses 1998, 41: 145-151.

36. Matzumoto T., Padhye A.A., Ajello L. *In vitro* hair perforation by a new subvariety of *Trichophyton tosurans* var. *sulfureum*. Mycotaxon 1983; 18: 235-242.
37. Moore M.K. *Hendersonula toruloidea* and *Scytalidium hyalinum* infections in London, England. 1986; 24: 219-230.
38. Moriello K.A., Deboer D.J. Fungal flora of the haircoat of cats with and without dermatophytosis. J Med Vet Mycol 1991; 29:285-292.
39. Mochizuki T., Sugie N., Uehara M. Random amplification of polymorphic DNA is useful for the differentiation of several anthropophilic dermatophytes. Mycoses 1997; 40: 405-409.
40. Onsberg P. *Scopulariopsis brevicaulis* in nails. Dermatologica 1980; 161: 259-264.
41. Padhye A.A., Weitzman I., Aiello L. Mating behavior of *Microsporum equinum* with *Nannizzia otae.* Mycopathologia 1979; 69: 87-90.
42. Padhye A.A., Young C.N., Aiello L. Hair perforation as a diagnostic criterion in the identification of *Epidermophyton, Microsporum* and *Trichophyton* species, pag. 115-120. In: "Superficial, cutaneous, and subcutaneous infections". Scientific publication no. 396. Pan American Health Organization, Washington, D.C., 1980.
43. Papini M., Greco C., Bomcio L., Morelli V., Guiducci A. L'esame istologico della lamina ungueale nella diagnostica delle onicomicosi dei piedi. G Ital Dermatol Venereol 2000; 135: 563-567.
44. Piérard G.E., Arrese J.E., Bertrand C., Corcuff O., Léveque J.L., Piérard-Franchimont C. Diagnostic microscopique des onychomycoses. Ann Dermatol Venereol 1994; 121: 25-29.
45. Pinetti P. Le dermatofizie. Piccin Editore, Padova, 1977.
46. Qiangqiang Z., Jiajun W., Li L. Storage of fungi using sterile distiled water or lyophilization: comparison after 12 years. Mycoses 1998; 41: 255-257.
47. Rebell G, Taplin D. Dermatophytes their recognition and identification. University of Miami Press, Coral Gables, Fla, 1970.
48. Rezaie S., Ban J., Mildner M., Poitschek C., Brna C., Tschachler E. Characterization of a c DNA clone, encoding a 70 kDa heat shock protein from the dermatophyte *Trichophyton rubrum.* Gene 2000; 241: 27-33.
49. Rippon J.W. Medical Mycology. The pathogenic fungi and the pathogenic actinomycetes, 3rd ed. W.B. Sauders, Co, Philadelphia, 1988.
50. Robinson B.E., Padhye. Colection, transport and processing of clinical specimens, pag 11-32. In BB Wentworth (ed.), Diagnostic procedures for mycotic and parasitic infections. American Public Health Association, Washington, D.C., 1988.
51. Rybnikar A. Long-term maintenance of lyophilized fungal cultures of the genera *Epidermophyton, Microsporum, Paecilomyces* anf *Trichophyton*. Mycoses 1995; 38: 145-147.
52. Salkin I.F., Padhye A.A., Kemna M.E. A new medium for the presumtive identification of dermatophytes. J Clin Microbiol 1997; 35; 2660-2662.
53. Salkin I.F. Dermatophyte test medium: evaluation with nondermatophytes pathogens. Appl Microbiol 1973; 26:134-137.
54. Schonborn C. Beobachtungen uber Langzeit-Uberleben von Dermatophyten und Schimmelpilzen unter Paraffinol. Mycoses 1989; 32: 349-353;
55. Sinski J.T., Swanson J.R., Kelley L.M. Dermatophyte test medium: clinical and quantitative appraisal. J Invest Dermatol 1972; 58: 405-411.

56. Sinski J.T., Kelley L.M., Flynt P.M., Miegel J. Dermatophyte isolation media: quantitative apparisal using skin scales infected with *Trichophyton mentagrophytes* and *Trichophyton rubrum*. J Clin Microbiol 197; 5: 34-38.
57. Slifkin M., Cumbie R. Congo red as a fluorochrome for the rapid detection of fungi. J Clin Microbiol 1988; 26: 827-830;
58. Summerbell R.C., Kane J., Krajden S. Onychomycosis, *tinea pedis*, and *tinea ma - nuum* caused by non-dermatophytic filamentous fungi. Mycoses 1989; 32: 609-619.
59. Summerbell R.C., Rosenthal S.A., Kane J. Rapid method of differentiation of *Tri - chophyton rubrum*, *Trichophyton mentagrophytes*, and related dermatophyte species. J Clin Microbiol 1988; 26: 2279-2282.
60. Taplin D. The use of gentamycin in mycology media. J Inv Derm 1965; 45: 549-550.
61. Taplin D, Zaias N, Rebell G, Blank H. Isolation anf recognition of dermatophytes on a new medium (DTM). Arch Derm 1969; 99: 203-209.
62. Terragni L. Diagnostica di laboratorio. 1° Congresso Nazionale Federazione Italiana Micopatologia Umana e Animale, AIMP-SIMUA, Firenze, 26-28 novembre 1992.
63. Tosti A., Piraccini B.M. Le onicomicosi. Atlante a colori. Cap. 7 pag. 69-88, Medhoc Editore Milano, 1996.
64. Turin L., Riva F., Galbiati G., Cainelli T. Fast, simple and highly sentitive double-rounded polymerase chain reaction assay to detect medically relevant fungi in dermatological specimens. Eur J Clin Invest 2000; 30: 511-518.
65. Weitzman I., Silva-Hunter M. Non-keratinous agar media as substrates for the ascigerous in certain members of the *Gymnoscaceae* pathogenic for man and animals. Sabouraudia 1967; 5: 335-340.
66. Weitzman I., Summerbell R.C. The dermatophytes. Clin Microbiol Rev 1995; 8: 240-259.

Indice

Editoriale . . . . . pag. 3
Introduzione . . . . . » 5
Cenni storici . . . . . » 7
Biologia . . . . . » 10
Aspetti tassonomici . . . . . » 18
Epidemiologia . . . . . » 23
Riserva d'infezione . . . . . » 23
Stagionalità . . . . . » 23
Modalità di contagio . . . . . » 24
Distribuzione geografica dei casi . . . . . » 24
Età . . . . . » 27
Sesso . . . . . » 27
Professione . . . . . » 28
Patogenesi . . . . . » 29
Condizioni favorenti lo sviluppo dei dermatofiti sulla cute . . . . » 30
A) Fattori anatomo-fisiologici . . . . . » 30
B) Fattori climatici . . . . . » 30
C) Fattori sociali . . . . . » 31
D) Fattori iatrogeni . . . . . » 31
E) Fattori costituzionali . . . . . » 31
F) Fattori genetici . . . . . » 31
G) Fattori patologici . . . . . » 31
Sistemi di difesa del'organismo nei confronti dei dermatrofiti . . . » 32
A) Sistemi di difesa aspecifici . . . . . » 32
B) Sistemi di difesa specifici . . . . . » 33
1) Risposta immunitaria di tipo umorale . . . . . » 33

2) Risposta immunitaria cellulo-mediata . . . . . .» 34
Manifestazioni cliniche . . . . . .» 37
Dermatofitosi della cute glabra . . . . . » 37
Tinea corporis (Herpes circinatus, Tinea circinata) . . . . . .» 37
Tinea faciei . . . . . .» 40
Tinea cruris (Eczema marginato di Hebra) . . . . . .» 40
Tinea manuum . . . . . .» 41
Tinea pedis (piede d'atleta) . . . . . .» 42
Tinea incognito (Tinea incognita, "Steroid-Modified Tinea) . . .» 43
Dermatofitosi dei peli e dei capelli . . . . . .» 44
Tinea capitis . . . . . .» 44
Tinea barbae (sicosi tricofitica) . . . . . .» 47
Altre dermatofitosi pilari . . . . . .» 47
Tinea supercilli . . . . . .» 47
Tinea cilli . . . . . .» 48
Tinea del pube . . . . . .» 48
Dermatofizia della lanugine . . . . . .» 48
Dermatofitosi delle unghie (Tinea unguium) . . . . . .» 49
Infezioni profonde da dermatrofiti . . . . . .» 52
Malattia dermatofitica . . . . . .» 52
Granuloma tricofitico di Majocchi ed altre forme
di granuloma tricofitico . . . . . .» 53
Micetomi dermatofitici . . . . . .» 53
Le dermatofitidi . . . . . .» 54
Prevenzione e terapia delle dermatotitosi . . . . . .» 56
Prevenzione delle dermatofitosi . . . . . .» 56
Terapia delle dermatofitosi . . . . . .» 60
Farmaci per uso topico . . . . . .» 60
Farmaci per uso escusivamente o prevalentemente sistemico .» 61
Altre forme di terapia . . . . . .» 64

Diagnostica di laboratorio delle dermatofitosi . . . . . .» 65
Prelievo e trasporto del materiale . . . . . .» 65
Raccolta delle squame . . . . . .» 66
Raccolta dei capelli e dei peli . . . . . .» 66
Raccolta delle unghie . . . . . .» 67
Lesioni cutanee essudative o umide . . . . . .» 68
Conservazione e trasporto del materiale clinico . . . . . .» 68
Esame micologico diretto . . . . . .» 68
Esame colturale . . . . . .» 71
Identificazione dei dermatofiti . . . . . .» 76
Atlante . . . . . .» 82
Epidermophyton floccosum . . . . . .» 83
Microsporum audouinii . . . . . .» 84
Microsporum canis . . . . . .» 86
Microsporum gypseum . . . . . .» 88
Trichophyton mentagrophytes var. *mentagrophytes* . . . . . .» 88
Trichophyton mentagrophytes var. *interdig,itale* . . . . . .» 90
Microsporum nanum . . . . . .» 90
Trichophyton rubrum . . . . . .» 91
Trichophyton schoenleinii . . . . . .» 93
Trichophyton soudanense . . . . . .» 93
Trichophyton tonsurans . . . . . .» 94
Trichophyton verrucosum . . . . . .»» 95
Trichophyton violaceum . . . . . .» 96
Tecniche per la conservazione dei ceppi fungini . . . . . .» 97
Altre metodiche diagnostiche . . . . . .» 98
Bibliografia . . . . . » 101
Indice . . . . . » 122

Caleidoscopio
Italiano

1. **Rassu S.: *Principi generali di endocrinologia.* Gennaio '83**
2. **Rassu S.: *L'ipotalamo endocrino.* Giugno '83**
3. **Rassu S.: *L'ipofisi.* Dicembre '83**
4. **Alagna., Masala A.: *La prolattina.* Aprile '84**
5. **Rassu S.: *Il pancreas endocrino.* Giugno '84**
6. **Fiorini I., Nardini A.: *Citomegalovirus, Herpes virus, Rubella virus (in gravidanza).* Luglio '84.**
7. **Rassu S.: *L'obesita'.* Settembre '84**
8. **Franceschetti F., Ferraretti A.P, Bolelli G.F., Bulletti C.:*Aspetti morfofunzionali del - l'ovaio.* Novembre '84.**
9. **Kubasik N.P.: *Il dosaggio radioimmunologico (1)*. Dicembre '84.**
10. **Kubasik N.P.: *Il dosaggio radioimmunologico (2) parte prima.* Gennaio'85.**
11. **Kubasik N.P.: *Il dosaggio radioimmunologico (2) parte seconda.* Febbraio '85.**
12. **Kubasik N.P.: *Il dosaggio radioimmunologico (3) parte prima.* Aprile '85.**
13. **Nacamulli D, Girelli M.E, Zanatta G.P, Busnardo B.: *Il TSH.* Giugno '85.**
14. **Facchinetti F. e Petraglia F.: *La β-endorfina plasmatica e liquorale.* Agosto '85.**
15. **Baccini C.: *Le droghe d'abuso (1).* Ottobre '85.**
16. **Kubasik N.P.: *Il dosaggio radioimmunologico (3) parte seconda.* Dicembre '85.**
17. **Nuti R.: *Fisiologia della vitamina D: Trattamento dell'osteoporosi post-menopausale.* Febbraio '86**
18. **Cavallaro E.: *Ipnosi: una introduzione psicofisiologica.* Marzo '86.**
19. **Fanetti G.: *AIDS: trasfusione di sangue emoderivati ed emocomponenti.* Maggio '86.**
20. **Fiorini I., Nardini A.: *Toxoplasmosi, immunologia e clinica.* Luglio '86.**
21. **Limone P.: *Il feocromocitoma.* Settembre '86.**
22. **Bulletti C., Filicori M., Bolelli G.F., Flamigni C.: *Il Testicolo. Aspetti morfo-funzionali e clinici*. Novembre '86.**
23. **Bolcato A.: *Allergia.* Gennaio '87.**
24. **Kubasik N.P.: *Il dosaggio enzimoimmunologico e fluoroimmunologico.* Febbraio '87.**
25. **Carani C.: *Patologie sessuali endocrino-metaboliche.* Marzo '87.**
26. **Sanna M., Carcassi R., Rassu S.: *Le banche dati in medicina.* Maggio '87.**
27. **Bulletti C., Filicori M., Bolelli G.F., Jasonni V.M., Flamigni C.: *L'amenorrea.* Giugno '87.**
28. **Zilli A., Pagni E., Piazza M.: *Il paziente terminale.* Luglio '87.**
29. **Pisani E., Montanari E., Patelli E., Trinchieri A., Mandressi A.: *Patologie prostatiche.* Settembre '87.**
30. **Cingolani M.: *Manuale di ematologia e citologia ematologica.* Novembre '87.**

31. **Kubasik N.P.:** ***Ibridomi ed anticorpi monoclonali.*** **Gennaio '88.**
32. **Andreoli C., Costa A., Di Maggio C.:** ***Diagnostica del carcinoma mammario.*** **Febbraio '88.**
33. **Jannini E.A., Moretti C., Fabbri A., Gnessi L., Isidori A.:** ***Neuroendocrinologia dello stress.*** **Marzo '88.**
34. **Guastella G., Cefalù E., Carmina M.:** ***La fecondazione in vitro.*** **Maggio '88.**
35. **Runello F., Garofalo M.R., Sicurella C., Filetti S., Vigneri R.:** ***Il gozzo nodulare.*** **Giugno '88.**
36. **Baccini C.:** ***Le droghe d'abuso (2).*** **Luglio '88.**
37. **Piantino P., Pecchio F.:** ***Markers tumorali in gastroenterologia.*** **Novembre '88.**
38. **Biddau P.F., Fiori G.M., Murgia G.:** ***Le leucemie acute infantili.*** **Gennaio '89.**
39. **Sommariva D., Branchi A.:** ***Le dislipidemie.*** **Febbraio '89.**
40. **Butturini U., Butturini A.:** ***Aspetti medici delle radiazioni.*** **Marzo '89.**
41. **Cafiero F., Gipponi M., Paganuzzi M.:** ***Diagnostica delle neoplasie colo-rettali.*** **Aprile '89.**
42. **Palleschi G.:** ***Biosensori in Medicina.*** **Maggio '89.**
43. **Franciotta D.M., Melzi D'Eril G.V. e Martino G.V.:** ***HTLV-I.*** **Giugno '89.**
44. **Fanetti G.:** ***Emostasi: fisiopatologia e diagnostica.*** **Luglio '89.**
45. **Contu L., Arras M..:** ***Le popolazioni e le sottopopolazioni linfocitarie.*** **Settembre '89.**
46. **Santini G.F., De Paoli P., Basaglia G.:** ***Immunologia dell'occhio.*** **Ottobre '89.**
47. **Gargani G., Signorini L.F., Mandler F., Genchi C., Rigoli E., Faggi E.:** ***Infezioni opportunistiche in corso di AIDS.*** **Gennaio '90.**
48. **Banfi G., Casari E., Murone M., Bonini P.:** ***La coriogonadotropina umana.*** **Febbraio '90.**
49. **Pozzilli P., Buzzetti R., Procaccini E., Signore E.:** ***L'immunologia del diabete mellito*****. Marzo '90.**
50. **Cappi F.:** ***La trasfusione di sangue: terapia a rischio*****. Aprile '90.**
51. **Tortoli E., Simonetti M.T.:** ***I micobatteri*****. Maggio '90.**
52. **Montecucco C.M., Caporali R., De Gennaro F.:** ***Anticorpi antinucleo*****. Giugno '90.**
53. **Manni C., Magalini S.I. e Proietti R.:** ***Le macchine in terapia intensiva.*** **Luglio '90.**
54. **Goracci E., Goracci G.:** ***Gli allergo-acari.*** **Agosto '90.**
55. **Rizzetto M.:** ***L'epatite non A non B (tipo C).*** **Settembre '90.**
56. **Filice G., Orsolini P., Soldini L., Razzini E. e Gulminetti R.:** ***Infezione da HIV-1: patogenesi ed allestimento di modelli animali.*** **Ottobre '90.**
57. **La Vecchia C.** ***Epidemiologia e prevenzione del cancro (I).*** **Gennaio '91.**
58. **La Vecchia C.** ***Epidemiologia e prevenzione del cancro (II).*** **Febbraio '91.**
59. **Santini G.F., De Paoli P., Mucignat G., e Basaglia G., Gennari D.:** ***Le molecole dell'adesività nelle cellule immunocompetenti.*** **Marzo '91.**
60. **Bedarida G., Lizioli A.:** ***La neopterina nella pratica clinica.*** **Aprile '91.**
61. **Romano L.:** ***Valutazione dei kit immunochimici.*** **Maggio '91.**
62. **Dondero F. e Lenzi A.:** ***L'infertilità immunologica*****. Giugno '91.**
63. **Bologna M. Biordi L. Martinotti S.:** ***Gli Oncogèni*****. Luglio '91.**
64. **Filice G., Orsolini P., Soldini L., Gulminetti R., Razzini E., Zambelli A. e Scevola D.:** ***Infezione-malattia da HIV in Africa*****. Agosto '91.**
65. **Signore A., Chianelli M., Fiore V., Pozzilli P., Andreani D.:** ***L'immunoscintigrafia nella diagnosi delle endocrinopatie autoimmuni.*** **Settembre '91.**
66. **Gentilomi G.A.:** ***Sonde genetiche in microbiologia*****. Ottobre '91.**
67. **Santini G.F. , Fornasiero S., Mucignat G., Besaglia G., Tarabini-Castellani G. L., Pascoli L.:** ***Le sonde di DNA e la virulenza batterica.*** **Gennaio '92.**

68. **Zilli A., Biondi T.: *Il piede diabetico.* Febbraio '92.**
69. **Rizzetto M.: *L'epatite Delta.* Marzo '92.**
70. **Bracco G., Dotti G., Pagliardini S., Fiorucci G.C.: *Gli screening neonatali.* Aprile '92.**
71. **Tavani A., La Vecchia C.: *Epidemiologia delle patologie cardio e cerebrovascolari.* Luglio '92.**
72. **Cordido F., Peñalva A., De la Cruz L. F., Casanueva F. F., Dieguez C.: *L'ormone della crescita.* Agosto '92.**
73. **Contu L., Arras M.: *Molecole di membrana e funzione immunologica (I).* Settembre '92.**
74. **Ferrara S.:*Manuale di laboratorio I*. Ottobre '92.**
75. **Gori S.: *Diagnosi di laboratorio dei patogeni opportunisti*. Novembre '92.**
76. **Ferrara S.: *Manuale di laboratorio II*. Gennaio '93.**
77. **Pinna G., Veglio F., Melchio R.: *Ipertensione Arteriosa.* Febbraio '93.**
78. **Alberti M., Fiori G.M., Biddau P.: *I linfomi non Hodgkin.* Marzo '93.**
79. **Arras M., Contu L.: *Molecole di membrana e funzione immunologica (II).* Aprile '93.**
80. **Amin R.M., Wells K.H., Poiesz B.J.: *Terapia antiretrovirale*. Maggio '93.**
81. **Rizzetto M.: *L'epatite C*. Settembre '93.**
82. **Andreoni S.: *Diagnostica di laboratorio delle infezioni da lieviti*. Ottobre '93.**
83. **Tarolo G.L., Bestetti A., Maioli C., Giovanella L.C., Castellani M.: *Diagnostica con radionuclidi del Morbo di Graves-Basedow.* Novembre '93.**
84. **Pinzani P., Messeri G., Pazzagli M.: *Chemiluminescenza.* Dicembre '93.**
85. **Hernandez L.R., Osorio A.V.:*Applicazioni degli esami immunologici*. Gennaio 94.**
86. **Arras M., Contu L.: *Molecole di Membrana e funzione immunologica. Parte terza: I lnfociti B*. Febbraio '94.**
87. **Rossetti R.: *Gli streptoccocchi beta emolitici di gruppo B (SGB).* Marzo '94.**
88. **Rosa F., Lanfranco E., Balleari E., Massa G., Ghio R.: *Marcatori biochimici del rimodellamento osseo*. Aprile '94.**
89. **Fanetti G.: *Il sistema ABO: dalla sierologia alla genetica molecolare*. Settembre '94.**
90. **Buzzetti R., Cavallo M.G., Giovannini C.: *Citochine ed ormoni: Interazioni tra sistema endocrino e sistema immunitario*. Ottobre '94.**
91. **Negrini R., Ghielmi S., Savio A., Vaira D., Miglioli M.: *Helicobacter pylori*. Novembre '94.**
92. **Parazzini F.: *L'epidemiologia della patologia ostetrica*. Febbraio '95.**
93. **Proietti A., Lanzafame P.: *Il virus di Epstein-Barr*. Marzo '95.**
94. **Mazzarella G., Calabrese C., Mezzogiorno A., Peluso G.F., Micheli P, Romano L.: *Immunoflogosi nell'asma bronchiale*. Maggio '95.**
95. **Manduchi I.: *Steroidi*. Giugno '95.**
96. **Magalini S.I., Macaluso S., Sandroni C., Addario C.: *Sindromi tossiche sostenute da principi di origine vegetale*. Luglio '95.**
97. **Marin M.G., Bresciani S., Mazza C., Albertini A., Cariani E.: *Le biotecnologie nella diagnosi delle infezioni da retrovirus umani*. Ottobre '95.**
98. **La Vecchia C., D'Avanzo B., Parazzini F., Valsecchi M.G.: *Metodologia epidemiologica e sperimentazione clinica*. Dicembre '95.**
99. **Zilli A., Biondi T., Conte M.: *Diabete mellito e disfunzioni conoscitive*. Gennaio '96.**
100. **Zazzeroni F., Muzi P., Bologna M.: *Il gene oncosoppressore p53: un guardiano del genoma.* Marzo '96.**
101. **Cogato I. Montanari E.: *La Sclerosi Multipla*. Aprile '96.**
102. **Carosi G., Li Vigni R., Bergamasco A., Caligaris S., Casari S., Matteelli A., Tebaldi A.: *Malattie a trasmissione sessuale.* Maggio '96.**

103. Fiori G. M., Alberti M., Murtas M. G., Casula L., Biddau P.: *Il linfoma di Hodgkin*. Giugno '96.
104. Marcante R., Dalla Via L.: *Il virus respiratorio sinciziale*. Luglio '96.
105. Giovanella L., Ceriani L., Roncari G.: *Immunodosaggio dell'antigene polipeptidico tis - sutale specifico (TPS) in oncologia clinica: metodologie applicative.* Ottobre '96.
106. Aiello V., Palazzi P., Calzolari E.: *Tecniche per la visualizzazione degli scambi cromatici (SCE): significato biologico e sperimentale.* Novembre '96.
107. Morganti R.: *Diagnostica molecolare rapida delle infezioni virali*. Dicembre '96.
108. Andreoni S.: *Patogenicità di Candida albicans e di altri lieviti*. Gennaio '97.
109. Salemi A., Zoni R.: *Il controllo di gestione nel laboratorio di analisi*. Febbraio '97.
110. Meisner M.: *Procalcitonina*. Marzo '97.
111. Carosi A., Li Vigni R., Bergamasco A.: *Malattie a trasmissione sessuale (2)*. Aprile '97.
112. Palleschi G. Moscone D., Compagnone D.: *Biosensori elettrochimici in Biomedicina.* Maggio '97.
113. Valtriani C., Hurle C.: *Citofluorimetria a flusso*. Giugno '97.
114. Ruggenini Moiraghi A., Gerbi V., Ceccanti M., Barcucci P.: *Alcol e problemi correlati*. Settembre '97.
115. Piccinelli M.: *Depressione Maggiore Unipolare*. Ottobre '97.
116. Pepe M., Di Gregorio A.: *Le Tiroiditi*. Novembre '97.
117. Cairo G.: *La Ferritina*. Dicembre '97.
118. Bartoli E.: *Le glomerulonefriti acute*. Gennaio '98.
119. Bufi C., Tracanna M.: *Computerizzazione della gara di Laboratorio*. Febbraio '98.
120. National Academy of Clinical Biochemistry: *Il supporto del laboratorio per la diagnosi ed il monitoraggio delle malattie della tiroide.* Marzo '98.
121. Fava G., Rafanelli C., Savron G.: *L'ansia*. Aprile '98.
122. Cinco M.: *La Borreliosi di Lyme*. Maggio '98.
123. Giudice G.C.: *Agopuntura Cinese*. Giugno '98.
124. Baccini C.: *Allucinogeni e nuove droghe (1)*. Luglio '98.
125. Rossi R.E., Monasterolo G.: *Basofili*. Settembre '98.
126. Arcari R., Grosso N., Lezo A., Boscolo D., Cavallo Perin P.: *Eziopatogenesi del diabete mellito di tipo 1*. Novembre '98.
127. Baccini C.: *Allucinogeni e nuove droghe (1I)*. Dicembre '98.
128. Muzi P., Bologna M.: *Tecniche di immunoistochimica*. Gennaio '99.
129. Morganti R., Pistello M., Vatteroni M.L.: *Monitoraggio dell'efficacia dei farmaci antivi - rali.* Febbraio '99.
130. Castello G., Silvestri I.:*Il linfocita quale dosimetro biologico*. Marzo '99.
131. AielloV., Caselli M., Chiamenti C.M.: *Tumorigenesi gastrica Helicobacter pylori - corre - lata.* Aprile '99.
132. Messina B., Tirri G., Fraioli A., Grassi M., De Bernardi Di Valserra M.: *Medicina Termale e Malattie Reumatiche.* Maggio '99.
133. Rossi R.E., Monasterolo G.: *Eosinofili.* Giugno '99.
134. Fusco A., Somma M.C.: *NSE (Enolasi Neurono-Specifica)*. Luglio '99.
135. Chieffi O., Bonfirraro G., Fimiani R.: *La menopausa*. Settembre '99.
136. Giglio G., Aprea E., Romano A.: *Il Sistema Qualità nel Laboratorio di Analisi.* Ottobre '99.
137. Crotti D., Luzzi I., Piersimoni C.: *Infezioni intestinali da Campylobacter e microrganismi correlati.* Novembre '99.

138. Giovanella L.: ***Tumori Neuroendocrini: Diagnosi e fisiopatologia clinica.*** **Dicembre '99.**
139. Paladino M., Cerizza Tosoni T.: ***Umanizzazione dei Servizi Sanitari: il Case Management.*** **Gennaio 2000.**
140. La Vecchia C.: ***Come evitare la malattia*****. Febbraio 2000.**
141. Rossi R.E., Monasterolo G.: ***Cellule dendritiche*****. Marzo 2000.**
142. Dammacco F.: ***Il trattamento integrato del Diabete tipo 1 nel bambino e adolescente (I).*** **Aprile 2000.**
143. Dammacco F.: ***Il trattamento integrato del Diabete tipo 1 nel bambino e adolescente (II).*** **Maggio 2000.**
144. Croce E., Olmi S.: ***Videolaparoscopia.*** **Giugno 2000.**
145. Martelli M., Ferraguti M.: ***AllergoGest.*** **Settembre 2000.**
146. Giannini G., De Luigi M.C., Bo A., Valbonesi M.: ***TTP e sindromi correlate: nuovi orizzonti diagnostici e terapeutici.*** **Gennaio 2001.**
147. Rassu S., Manca M.G., Pintus S., Cigni A.: ***L'umanizzazione dei servizi sanitari.*** **Febbraio 2001.**
148. Giovanella L.: ***I tumori della tiroide*****. Marzo 2001.**
149. Dessì-Fulgheri P., Rappelli A.: ***L'ipertensione arteriosa*****. Aprile 2001.**
150. The National Academy of Clinical Biochemistry: ***Linee guida di laboratorio per lo screening, la diagnosi e il monitoraggio del danno epatico*****. Settembre 2001.**
151. Dominici R.: ***Riflessioni su Scienza ed Etica.*** **Ottobre 2001.**
152. Lenziardi M., Fiorini I.: ***Linee guida per le malattie della tiroide*****. Novembre 2001.**
153. Fazii P.: ***Dermatofiti e dermatofitosi*****. Gennaio 2002.**

Caleidoscopio
Rivista mensile di Medicina
anno 19, numero 153

Direttore Responsabile
Sergio Rassu
Via Pietro Nenni, 6
07100 Sassari
Tel.-Fax 079 270464
Tel. mobile 338 2202502
E-mail: sergio.rassu@medicalsystems.it
sergiorassu@libero.it

Responsabile Ufficio Acquisti
Giusi Cunietti

EDITORE

Consulenti di Redazione
Giancarlo Mazzocchi ed
Angelo Maggio

Segretaria di Direzione
Carmela Tiberti

Servizio Abbonamenti
Maria Grazia Papalia
Flavio Damarciasi

Via Rio Torbido, 40
16165 Genova (Italy)
Tel. (010) 83401 Numero Verde 800 801005 (senza prefisso);
Telefax (010) 803498- 809070.
Internet URL: http://www.medicalsystems.it
La Medical Systems pubblica anche le seguenti riviste: Caleidoscopio Illustrato, Caleidoscopio Letterario, Giornale della Associazione per l'Automazione del Laboratorio, Guida Pratica Immulite®, Journal of Clinical Ligand Assay, Pandora, Tribuna Biologica e Medica.

Stampa
Tipolitografia ATA
16143 Genova - Via G. Torti, 32 c.r.
Tel. (010) 513120 - Fax (010) 503320

Registrazione Tribunale di Genova n. 34 del 31/7/1996
Iscrizione al Registro Nazionale della Stampa n° 2661 del 2 Settembre 1989

Finito di stampare: Gennaio 2002
Sped. in Abb. Post. 45%

Pubblicazione protetta a norma di legge dall'Ufficio proprietà letteraria, artistica e scientifica della Presidenza del Consiglio dei Ministri, dedicata all'aggiornamento professionale continuo e riservata ai medici.

Caleidoscopio viene anche letto e rilanciato da:
"L'ECO DELLA STAMPA"
Via Compagnoni, 28 - Milano