www.medicalsystems.it

ISSN 0394 3291

Caleidoscopio
Italiano

Carlo Trombetta

Il Varicocele

Direttore Responsabile
Sergio Rassu

155

... il futuro ha il cuore antico MEDICAL SYSTEMS SpA

45% - art.2 comma 20/b legge 662/96 - n° 155 - Marzo 2002 - Direttore responsabile: Sergio Rassu - Editore: Medical Systems S.p.A. Genova - Contiene I.P. - Stampa: Tipolitografia Nuova ATA Genova

Caleidoscopio
Italiano

Carlo Trombetta

Istituto di Clinica Urologica
Università degli Studi - Azienda Ospedaliera di Cattinara - Trieste

Il Varicocele

Direttore Responsabile
Sergio Rassu

155

... il futuro ha il cuore antico
MEDICAL SYSTEMS SpA

ISTRUZIONI PER GLI AUTORI

Informazioni generali. *Caleidoscopio* pubblica lavori di carattere monografico a scopo didattico su temi di Medicina. La rivista segue i requisiti consigliati dall'*International Committee of Medical Journal Editors*. Gli Autori vengono invitati dal Direttore Responsabile. La rivista pubblica anche monografie libere, proposte direttamente dagli Autori, redatte secondo le regole della Collana.

Testo. La monografia deve essere articolata in paragrafi snelli, di rapida consultazione, completi e chiari. I contenuti riportati devono essere stati sufficientemente confermati. E' opportuno evitare di riportare proprie opinioni dando un quadro limitato delle problematiche. La lunghezza del testo può variare dalle 60 alle 70 cartelle dattiloscritte. Si prega di dattilografare su una sola facciata del foglio formato A4 con margini di almeno 25 mm. Usare dovunque doppi spazi e numerare consecutivamente. Ogni sezione dovrebbe iniziare con una nuova pagina.

Frontespizio. Deve riportare il nome e cognome dell'Autore(i) -non più di cinque- il titolo del volume, conciso ma informativo, la Clinica o Istituto cui dovrebbe essere attribuito il lavoro, l'indirizzo, il nome e l'indirizzo dell'Autore (compreso telefono, fax ed indirizzo di E-mail) responsabile della corrispondenza.

Bibliografia. Deve essere scritta su fogli a parte secondo ordine alfabetico seguendo le abbreviazioni per le Riviste dell'Index Medicus e lo stile illustrato negli esempi:

1) Björklund B., Björklund V.: Proliferation marker concept with TPS as a model. A preliminary report. J. Nucl. Med. Allied. Sci 1990 Oct-Dec, VOL: 34 (4 Suppl), P: 203.

2 Jeffcoate S.L. e Hutchinson J.S.M. (Eds): The Endocrine Hypothalamus. London. Academic Press, 1978.

Le citazioni bibliografiche vanno individuate nel testo, nelle tabelle e nelle legende con numeri arabi tra parentesi. La Redazione è collegata on-line con le più importanti Banche Dati (Medline, Cancerlit, AIDS etc) e fornisce ogni eventuale assistenza agli Autori.

Tabelle e figure. Si consiglia una ricca documentazione iconografica (in bianco e nero eccetto casi particolare da concordare). Figure e tabelle devono essere numerate consecutivamente (secondo l'ordine di citazione nel testo) e separatamente; sul retro delle figure deve essere indicato l'orientamento, il nome dell'Autore ed il numero. Le figure realizzate professionalmente; è inaccettabile la riproduzione di caratteri scritti a mano libera. Lettere, numeri e simboli dovrebbero essere chiari ovunque e di dimensioni tali che, se ridotti, risultino ancora leggibili. Le fotografie devono essere stampe lucide, di buona qualità. Gli Autori sono responsabili di quanto riportato nel lavoro e dell'autorizzazione alla pubblicazione di figure o altro. Titoli e spiegazioni dettagliate appartengono alle legende, non alle figure stesse.

Su fogli a parte devono essere riportate le legende per le figure e le tabelle.

Unità di misura. Per le unità di misura utilizzare il sistema metrico decimale o loro multipli e nei termini dell'International system of units (SI).

Abbreviazioni. Utilizzare solo abbreviazioni standard. Il termine completo dovrebbe precedere nel testo la sua abbreviazione, a meno che non sia un'unità di misura standard.

Presentazione della monografia. Riporre le fotografie in busta separata, una copia del testo e dei grafici archiviati su un dischetto da 3.5 pollici preferibilmente Macintosh.

Il dattiloscritto originale, le figure, le tabelle, il dischetto, posti in busta di carta pesante, devono essere spedite al Direttore Responsabile con lettera di accompagnamento. L'autore dovrebbe conservare una copia a proprio uso. Dopo la valutazione espressa dal Direttore Responsabile, la decisione sulla eventuale accettazione del lavoro sarà tempestivamente comunicata all'Autore. Il Direttore responsabile deciderà sul tempo della pubblicazione e conserverà il diritto usuale di modificare lo stile del contributo; più importanti modifiche verranno eventualmente fatte in accordo con l'Autore. I manoscritti e le fotografie se non pubblicati non si restituiscono.

L'Autore riceverà le bozze di stampa per la correzione e sarà Sua cura restituirle al Direttore Responsabile entro cinque giorni, dopo averne fatto fotocopia. Le spese di stampa, ristampa e distribuzione sono a totale carico della Medical Systems che provvederà a spedire all'Autore cinquanta copie della monografia. Inoltre l'Autore avrà l'opportunità di presentare la monografia nella propria città o in altra sede nel corso di una serata speciale.

L'Autore della monografia cede tutti i pieni ed esclusivi diritti sulla Sua opera, così come previsti dagli artt. 12 e segg. capo III sez. I L. 22/4/1941 N. 633, alla Rivista *Caleidoscopio* rinunciando agli stessi diritti d'autore (ed acconsentendone il trasferimento ex art. 132 L. 633/41).

Tutta la corrispondenza deve essere indirizzata al Direttore Responsabile al seguente indirizzo:

Dott. Sergio Rassu
Via Pietro Nenni, 6
07100 Sassari

Caleidoscopio
Italiano

Editoriale

Nonostante i numerosissimi studi pubblicati nell'arco degli ultimissimi anni, la elevata frequenza di questa patologia, che negli adolescenti arriva ad interessare circa il 15% della popolazione, ed il fatto che il varicocele sia considerata la principale causa di infertilità nell'uomo, esistono a tutt'oggi numerose controversie sul ruolo del varicocele proprio nella infertilità maschile. Infatti, sebbene gli effetti negativi sullo sviluppo dei testicoli e la spermatogenesi siano correlati alla durata del varicocele, in realtà solo il 15-20% degli adulti con varicocele sono infertili e oggi non è possibile prevedere nell'adolescente chi andrà incontro a questa problematica.

Proprio per questo motivo abbiamo ritenuto utile inviatare a sviluppare questo argomento il Prof. Carlo Trombetta che da oltre sei anni coordina un gruppo di studio dedicato alla stesura di un documento ufficiale e la preparazione di linee guida per tutti i medici che possono trovare disorientante la conclusione delle tantissime pubblicazioni scientifiche oggi disponibili.

Nell'affrontare questo capitolo della medicina, il Prof. Trombetta ha passato in rassegna tutti gli aspetti di questa tematica. Partendo dall'epidemiologia, è stata presa in esame l'anatomia, la classificazione ed i metodi diagnostici, la prevenzione e le indicazioni alla terapia. Un capitolo molto interessante, anche se potrebbe sembrare di stretto interesse specialistico urologico, è quello dedicato alle tecniche chirurgiche, che mette in evidenza l'ampia gamma di possibilità terapeutiche e le particolari competenze che vengono richieste al chirurgo per un trattamento che potrebbe essere considerato in modo semplicistico.

Il Prof. Carlo Trombetta che ha realizzato questa interessante monografia ha conseguito la laurea presso la Facoltà di Medicina e Chirurgia dell'Università degli Studi di Genova ed il Diploma di Specializzazione in Urologia presso la stessa Università. Nominato *Associate Member* dell'*European Association of Urology* (E.A.U.) e successivamente *Full Member* della stessa organizzazione ha ricoperto il ruolo di Professore a Contratto della Scuola di Specializzazione di Urologia dell'Università degli Studi di Sassari e quindi di Collaboratore Tecnico. Ha quindi conseguito con

lode la Specializzazione in Andrologia presso la Scuola dell'Università degli Studi di Pisa. Supera quindi l'esame dell'*European Board Examination* in *Urology* e viene nominato *Fellow of the European Board of Urology* dal Prof. M. Camey, Chairman dell'EBU e dal Prof. F. H. Schroder, Chairman dell'Education Committee dell'European Board of Urology.

Quale ulteriore riconoscimento internazionale della propria attività, viene eletto *Corresponding Member* dell'*American Urological Association* (A.U.A.) al Meeting annuale di San Antonio (Texas). In ambito Universitario viene chiamato a ricoprire il ruolo di Ricercatore presso la Clinica Urologica dell'Università degli Studi di Trieste per vincere successivamente il concorso per professore associato in Urologia e ricopre questo impegno presso la Clinica Urologica dell'Università degli Studi di Trieste.

I Prof. Trombetta ha una intensissima attività scientifica, è infatti coautore di oltre 400 pubblicazioni scientifiche e di tre libri su numerosissimi aspetti di interesse uro-andrologico. Hanno un particolare rilievo invece i lavori sulla laparoscopia urologica, sull'infertilità maschile e sull'applicazione degli ultrasuoni in Urologia.

Il Prof. Trombetta è attualmente Presidente della Società Italiana di Ecografia Urologica Andrologica e Nefrologica (S.I.E.U.N.) ed in questa veste sta organizzando, in qualità di presidente del Congresso, il 14° Congresso di questa Società.

A completamente di questa intensa attività così rilevante, anche a livello internazionale, è Chairman dell'ESUI (European Society of Urological Imaging).

Sergio Rassu

Definizione

Il lavoro che qui presento è il frutto di un'attenta attività di ricerca del gruppo di studio sul varicocele da me coordinato che a partire dal 1996 ha preso in esame tutte le problematiche attinenti questa patologia giungendo alla formulazione delle *Linee guida sul Varicocele.* La definizione, la descrizione del quadro clinico, la diagnosi ed il trattamento del varicocele che qui vengono proposte emergono dall'esperienza di numerosi colleghi italiani e stranieri che attraverso lo strumento della *Consensus Conference* hanno portato il loro contributo d'esperienza e conoscenza.

Il Gruppo di studio della S.I.A. (Società Italiana di Andrologia) sul varicocele nell'ambito della Premessa alla stesura delle linee guida aveva proposto questa definizione: ***"Il varicocele è una situazione patologica causata da un'alterazione del drenaggio venoso del testicolo con conseguente comparsa di varici del plesso pampiniforme".***

Dato che non vi è stato consenso su questa definizione nella riunione di Torino (21/06/1998) essa è stata così modificata: **il varicocele è una patologia caratterizzata dalla comparsa di varici del plesso pampiniforme**, riprendendo in tal modo il concetto di definizione puramente descrittivo (crf. Bezzi, Badenoch).

Epidemiologia

La correlazione tra varicocele e infertilità maschile e la constatazione che dal punto di vista quantitativo questa affezione è la prima causa di infertilità nel maschio, hanno determinato un crescente interesse verso gli aspetti epidemiologici di questa, che per molti versi, possiamo definire una vera e propria "sindrome". In particolare, quando è apparso clinicamente evidente che l'entità della compromissione della spermatogenesi era, in qualche modo, correlata con la durata dell'esposizione della gonade alla noxa patogena, si è cercato di individuare l'età di insorgenza per trarre da questa nozione immediate strategie di ordine preventivo.

A partire dagli anni '80 fino alle più recenti segnalazioni, si sono moltiplicate le indagini su popolazioni definite "normali" per quantificare la reale incidenza di questa affezione.

In analogia con altre esperienze effettuate in altri paesi sono state privilegiate, in questa ottica, le popolazioni afferenti alla scuola media dell'obbligo e alla visita di leva nel presupposto che questi "filtri sociali" potessero consentire un'osservazione precisa su un campione in nessun modo pre-selezionato.

Negli ultimi anni a queste due popolazioni si è ritenuto utile aggregare, pur con diversi distinguo, l'esperienza condotta su popolazioni afferenti alla visita per idoneità sportiva, anche se la "purezza" di questo campione è sicuramente condizionata da qualche pre-selezione e in particolare dal tipo di attività sportiva prescelta.

OSSERVAZIONI EFFETTUATE DA GRUPPI ITALIANI	
* VISITA SCOLASTICA	28.560
* VISITA DI LEVA	61.707
* VISITA IDONEITA' SPORTIVA	3.573
* TOTALE N° OSSERVAZIONI	93.840

Popolazione campione in età peripuberale sulla quale è stata valutata la presenza di Varicocele nel caso di visita medica scolastica, di leva e di idoneità sportiva.

Varicocele peripuberale

I contributi a questo proposito sono numerosi e adeguatamente dispersi dal punto di vista territoriale.

Pur tenendo presente i limiti di un confronto tra casistiche per molti versi differenti per classificazione, per la evidente soggettività diagnostica in caso di varicocele di I° grado e modalità di riscontro possiamo affermare che l'incidenza media del varicocele nella pubertà è ragionevolmente vicina al 16% della popolazione osservata con un andamento crescente al variare della maturazione puberale. Costante è il riscontro di una localizzazione nettamente prevalente a sinistra e una compromissione volumetrica della gonade omolaterale.

A questo riguardo non tutte le casistiche evidenziano il comportamento della volumetria gonadica. Ove questo dato è riportato sembra possibile evidenziare una compromissione volumetrica rispetto al controlaterale in ragione del 25-35% dei soggetti con varicocele e tale compromissione sembra correlabile con il grado, l'età e lo stadio puberale di appartenenza. Considerando la rilevante importanza della volumetria gonadica nell'orientare l'approccio terapeutico al varicocele rimandiamo all'apposito capitolo per ulteriori considerazioni.

AUTORE	ETA'	N°	SEDE	VAR	VAR2+3
D'Ottavio (1) (1980)	11-16	5177	RM RE RC BL	25.8	12.9
Radicioni (2) (1985)	9-16	3748	RM	18.6	8.5
Gattuccio (3) (1987)	10-16	1511	PA	15.5	5.5
Sambroia (4) (1988-92)	10-14	4526	AV	24.0	
Rufini (5) (1992)	11-15	2225	RM	44.2	23.1
D'Agostino(6) (1993)	10-18	9861	VI	16.0	
Trombetta (7) (1995)	3-6-9	734	SS	0.5-0.8	
Papini (8) (1998)	13-15	840	AR	15.0	
TOTALE		28.560			

Tabella 1. Popolazione scolastica. Incidenza del varicocele.

Dai contributi epidemiologici e specialmente dall'attenta valutazione della volumetria gonadica (comportamento bifasico) (D'Ottavio, Gattuccio, Papini), dalle osservazioni cliniche spontanemente "sperimentali" attestanti la comparsa del varicocele dopo attivazione farmacologica della pubertà con somministrazione di gonadotropine in presenza di ipogonadismi ipogonadotropinici, sembra legittimo ipotizzare un possibile ruolo, quanto meno concausale, della pubertà nella patogenesi del varicocele con modalità sicuramente da approfondire. Una possibile sequenza patogenetica potrebbe essere così sintetizzata: in seguito all'attivazione gonadotropinica che segna l'inizio della pubertà, si viene a determinare un accrescimento volumetrico della gonade assicurato, ovviamente, da un critico aumento di flusso arterioso (arteria spermatica, deferenziale e cremasterica). Si viene così a determinare un equilibrio decisamente precario tra l'iperafflusso arterioso e il ritorno venoso che, come sappiamo dall'anatomia, è per molti aspetti meiopragico. Tanto più è critico questo iperafflusso tanto più facilmente potrà rompersi questo equilibrio palesandosi una incompetenza del sistema venoso a far defluire l'apporto ematico. La parete venosa e globalmente tutto il sistema venoso spermatico è chiamata, quindi, a fronteggiare la condizione ipertensiva con tutta una serie di adattamenti funzionali, sfiancamento di parete, apertura di circoli collaterali di compenso di vario tipo ed efficacia. In questa dinamica vascolare, ben documentata dalle suggestive immagini della flebografia (9), trova spiegazione il peculiare polimorfismo vascolare proprio dell'età peripuberale e la specifica instabilità anatomica peculiare di questa età che tanta parte ha nella patogenesi delle recidive e/o persistenze dopo terapia.

Se dal punto di vista quantitativo e qualitativo i dati epidemiologici dell'esperienza italiana relativi all'età peripuberale sono ritenuti dai più esaurienti , molto c'è ancora da lavorare nell'età più decisamente pediatrica. Sono sempre più numerose (10) le segnalazioni circa un'insorgenza ancora più precoce di questa affezione per la quale sembrano applicabili molte delle considerazioni che, negli anni passati, hanno interessato il capitolo della criptorchidia. In un'ottica di canalizzazione delle risorse sembra quindi auspicabile, sulla scia di quanto intrapreso da Trombetta (11), privilegiare, nei prossimi anni, il filtro sociale rappresentato dalla scuola elementare con una visione necessariamente longitudinale integrandola magari, come proposto nel protocollo presentato nelle Premesse alle Linee Guida, da approfondimenti anamnestici, ambientali, auxologici che possano valutare l'eventuale individuazione di fattori predisponenti o scatenanti (familiarità, costellazione endocrina, scatto di crescita, alimentazione, collocazione geografica, tipo e caratteristiche dell'attività sportiva, etc.) o, almeno consentire l'individuazione di segni semeiologici predittivi.

Varicocele alla visita di leva

Numerosi sono i Distretti Militari che hannno messo a disposizione la loro potenzialità di osservatorio privilegiato per una accurata quantificazione dell'incidenza di questa affezione. Il primo impulso in questa direzione è avvenuto grazie alla collaborazione del Distretto di La Spezia con il Centro Andrologico di Pisa e poi, di seguito, altri Distretti (Milano, Forli, Roma, Torino, Pavia, la Regione Emilia Romagna) hanno pubblicato le loro osservazioni che complessivamente hanno raggiunto nel 1998 un totale di 61.707 soggetti esaminati.

AUTORE	ETA'	NUMERO	SEDE	VAR
Pricolo (12) (1990)	18-19	18.800	Casalpusterl.	4.12
Menchini F.(13) (1991)	17-18	6.548	La Spezia	16.9
Menchini F (14) (1991)	17-18	4.817	Emilia-Toscana	17.7
Serao (15) (1993-94)	18-20	9.173	Milano	16.0
Zenico (16) (1994)	18	2.472	Forli	13.0
Rizzotto (17) (1997)	18	11.897	Roma	17.5
Gontero (18) (1997)	18-19	8.000	Torino	17.9
TOTALE		61.707		

Tabella 2. Popolazione alla visita di leva. Incidenza del varicocele.

L'importanza di questi contributi è notevole non solo dal punto di vista dell'incidenza del varicocele ma anche perchè assicurano la quantificazione di moltre altre patologie che possono inficiare la sfera riproduttiva e sessuale. Da segnalare a questo proposito, l'iniziativa di Gontero e coll. che, del tutto recentemente, hanno potuto integrare la tradizionale rilevazione epidemiologica con l'elaborazione del questionario Minnesota Multiphasic Personality Inventory in un campione di 8000 giovani iscritti di leva. Si apre quindi un filone di ricerca clinica, peraltro già intuito da Zenico (19), estremamente suggestivo e sostanzialmente inesplorato teso a verificare l'impatto di affezioni nella sfera genitale nel condizionare l'assetto psico-sessuologico del paziente.

Mentre il campione peripuberale per l'osservazione in qualche modo longitudinale di momenti biologici differenti ha lasciato intravedere possibili correlazioni con la maturazione puberale e una certa dinamica volumetrica della gonade, l'osservazione trasversale del campione alla visita di leva con la sostanziale omogeneità anagrafica ci fornisce un dato dell'incidenza del varicocele abbastanza costante, sempre con le dovute eccezioni, e difficilmente modificabile nel tempo. L'incidenza del varicocele alla visita di leva sembra sostanzialmente ferma al 17-18% della popolazione osservata, con l'unica evidente discrepanza (4,12%) del gruppo di Pricolo e coll. di Casalpusterlengo (1985). Il limite di "non invasività" che caratterizza, istituzionalmente, la visita di leva impedisce allo stato attuale della normativa indagini più complete: basti pensare l'importanza che avrebbe, in un'ottica rigorosamente preventiva, la realizzazione su questa popolazione di una adeguata indagine seminologica.

Varicocele e visite per idoneità sportiva

Le visite per idoneità sportiva rappresentano il terzo "filtro" epidemiologico per la nostra indagine.

AUTORE	ETA'	SEDE	OSSERVAZIONI	%VARICOCELE
Foresta (20) (1987)	14-25	PADOVA	1433	11.1
Di Luigi (21) (1995)	8-30	ROMA	1236	37.9
Roggia (22) (1994-95)	11-25	GALLARATE	904	28.0
TOTALE			3573	

Tabella 3. Varicocele alla visita per idoneità sportiva.

E' questo un gruppo molto eterogeneo che, proprio per questo, sfugge alla definizione di popolazione " normale" in quanto non pre-selezionata. Infatti il solo fatto di voler aderire ad una idoneità sportiva pressuppone una volontarietà che di per sè comporta una autoesclusione, e una sostanziale percezione di integrità fisica di partenza. Altra condizione diversificante è data dall'ampia dispersione anagrafica riscontrata nel campione e, non da ultimo, dal tipo di attività sportiva che si intende perseguire. E' intuitivo che la scel-

ta dell'attività sportiva si basa su caratteristiche somatiche che già di per sè possono essere selezionanti e in quanto tali possono inficiare la spontaneità e quindi l'attendibilità del campione.

Ma proprio per queste evidenti limitazioni metodologiche riteniamo che l'osservazione delle popolazioni sportive possa assicurare un serbatoio di informazioni di primaria importanza specialmente sotto il punto di vista della patogenesi. Quando saremo in grado, e questo è l'auspicio che formuliamo a tutti i cultori della materia, di osservare gruppi selezionati per età e disciplina sportiva forse potremmo attribuire un giusto ruolo allo scatto di crescita adolescenziale, alle dinamiche proprie del torchio addominale, ai microtraumi ricorrenti nelle diverse attività sportive (ciclismo, equitazione, motociclismo etc). Una qualche difficoltà a rendere operativo questo progetto è costituita dalla non agevole collaborazione con il mondo della Medicina dello Sport che se sotto il profilo culturale e ideologico si propone come valido interlocutore, dal punto di vista operativo, palesa, sul campo evidenti resistenze.

In conclusione per quanto concerne il varicocele le indagini epidemiologiche effettuate dai gruppi andrologici italiani hanno consentito l'acquisizione di importanti nozioni sia per quanto concerne la prevalenza dell'affezione nelle varie età ma anche per la patogenesi del reflusso. La correlazione tra entità della compromissione della spermatogenesi e durata dell'esposizione alla noxa patogena, ha profondamente modificato l'approccio per questa sindrome facendo anticipare di molti anni la terapia. Come molto efficacemente ha scritto Goldstein (22): *The most important difference between varicocelec - tomy in adults and adolescents is that in most adolescents it is done for prophylaxis rather than to treat a disease".* Molto ancora ci dovranno dare queste indagini per quanto concerne l'età più strettamente pediatrica e non è da escludere che quanto realizzato per la patologia della discesa testicolare possa trovare razionale applicazione per il varicocele.

Anatomia delle vene spermatiche

Dalla disamina della Letteratura emerge che dal punto di vista terminologico e concettuale è corretto parlare (ma anche pensare ed agire) in termini di **vene** spermatiche interne, **al plurale**.

Tale assunto, per quanto così noto da risultare banale, non sempre viene rispettato nei referti operatori o flebografici e talora neppure nella stesura di testi scientifici.

Risulta inoltre preferibile la terminologia di vene **spermatiche interne** piuttosto che testicolari, in quanto tutte le vene considerate nella presente esposizione, direttamente o indirettamente, drenano sangue refluo dai testicoli.

La Letteratura non consente di chiarire il reale ruolo delle valvole nel determinismo del varicocele; si esprime la convinzione che la fisiopatologia del reflusso, per molti versi ancora non del tutto chiara, travalichi il solo aspetto dell'incompetenza valvolare, posto che talora si possono osservare pazienti affetti da varicocele in presenza di vene dotate di valvole competenti e correttamente posizionate (piccole collaterali avalvolate?).

La **vena deferenziale** qualora si adotti un accesso chirurgico o laparoscopico dovrebbe essere preservata onde evitare la congestione testicolare dopo interruzione delle vene spermatiche interne.

Le **vene cremasteriche** o spermatiche esterne dovrebbero essere interrotte solo quando se ne rilevi intraoperatoriamente l'ectasia (varicocele extrafunicolare).

Anatomia

Il plesso pampiniforme o spermatico è un dispositivo venoso a rete che origina dalla confluenza di rami venosi testicolari superficiali e profondi lungo il margine posteriore della gonade maschile.

Nel varicocele tale plesso, costituito da seni venosi e vene tortuose e dilatate in varia misura, ha volume aumentato.

Il rallentato flusso ematico nel distretto venoso ectasico provocherebbe:

- una diminuzione della pressione intravascolare, con conseguente flusso retrogrado di sangue dalla vena testicolare *(teoria del gradiente pressorio)*;
- un azzeramento della pressione negativa che aspira il sangue dalle piccole vene in quelle più grosse *(teoria della pressione negativa)* (46).

Il ristagno di sangue interessa anche capillari e arteriole a monte del plesso varicoso, provocando un allargamento dei pori tra le cellule endoteliali ed

un ispessimento della membrana limitante in tutta la microcircolazione testicolare (30, 38).

Ne conseguirebbero:

- un aumento della temperatura scrotale (33);
- un diminuito apporto di nutrienti e prodotti secretori (38);
- una diminuita clearance e una maggior diffusione intratesticolare di una serie di metaboliti (31);
- ipossia locale ed ischemia (30).

Tutti questi eventi sono in grado di influenzare in senso negativo la spermatogenesi.

Anche la legatura accidentale del drenaggio linfatico testicolare in corso di correzione chirurgica di varicocele è in grado di danneggiare la spermatogenesi (34): infatti la presenza di un voluminoso idrocele può innalzare la temperatura testicolare. In particolare, nel sangue refluo dal plesso pampiniforme dilatato sarebbero notevolmente aumentati monossido d'azoto, nitrosotioli e perossinitriti (41), tutti radicali liberi in grado di danneggiare motilità e corredo acrosomiale degli spermatozoi perossidando gli acidi grassi insaturi delle loro membrane plasmatiche (47).

Il **plesso pampiniforme** è intrafunicolare, cioè è contenuto nel funicolo spermatico all'interno della fascia spermatica interna. In passato si era ipotizzato che le componenti muscolari del funicolo spermatico potessero funzionare come pompa per favorire il ritorno venoso locale, in analogia con il ruolo della muscolatura degli arti inferiori, e che una loro insufficienza potesse giocare un ruolo eziopatogenetico nello sviluppo del varicocele (45). Tuttavia, nessun soggetto con lesione degli strati funicolari (per dissezione del sacco erniario in corso di plastica per ernia obliqua esterna sinistra) ha sviluppato un varicocele. Pertanto, l'atrofia e la degenerazione degli involucri funicolari riscontrate nei pazienti affetti da varicocele non sarebbero la causa, bensì la conseguenza dell'ingorgo ematico e della dilatazione venosa (43).

Un sepimento della fascia spermatica interna suddivide il plesso pampiniforme in due porzioni, una anteriore ed una posteriore, largamente anastomizzate tra loro (45, 35, 24, 37, 32).

Il **plesso pampiniforme posteriore**, di minori dimensioni rispetto a quello anteriore, drena, oltre al testicolo, corpo e coda dell'epididimo per mezzo di rami venosi funicolari, detti anche vene spermatiche superiori. Situato posteriormente rispetto alle altre strutture funicolari, nell'ambito del gruppo intermedio della rete venosa profonda del testicolo, è avvolto da un'atmosfera adiposa che lo isola dal deferente e dai vasi deferenziali. Una volta superato l'orifizio inguinale interno si getta nella vena epigastrica inferiore e tramite questa nella vena iliaca esterna.

Il **plesso pampiniforme anteriore** drena, oltre al testicolo, la testa dell'epididimo.

E' situato anteriormente rispetto alle altre strutture funicolari (gruppo anteriore o predeferenziale della rete venosa profonda del testicolo) ed è costituito da un minimo di 3 (35) fino a 9 (26) vene a stretto contatto con l'arteria testicolare la cui legatura accidentale può provocare atrofia testicolare o azoospermia (34), che confluiscono progressivamente in un unico tronco venoso per lato. Oltrepassato l'orifizio inguinale interno si origina la principale via del drenaggio venoso del testicolo: la vena testicolare, detta anche gonadica o spermatica interna.

La **vena spermatica interna** è una vena di tipo propulsivo, come la maggior parte delle vene dei territori sottodiaframmatici incluse molte vene viscerali.

La sua parete, piuttosto spessa, è costituita da:

- una *tonaca intima*, che comprende l'endotelio e una lamina sottoendoteliale di collagene, fibre elastiche e alcuni fascetti muscolari lisci;
- una *tonaca media*, costituita da una trama di fibre collagene con abbondanti fasci di muscolatura liscia e rare fibre elastiche;
- una *tonaca avventizia*, ricca di fibre collagene ed elastiche disposte a rete (24, 35).

Dato il ruolo del tessuto connettivo nel determinare le proprietà viscoelastiche delle pareti vascolari, alcuni Autori hanno dosato il contenuto in proteina non collagene, collagene ed elastina nelle vene spermatiche di pazienti affetti da varicocele, riscontrando un aumento di proteina non-collagene e collagene. Le implicazioni funzionali di tale riscontro non sono di facile interpretazione (42).

La maggior parte delle vene nelle quali il sangue scorre in senso antigravitario presenta formazioni caratteristiche denominate **valvole**. Si tratta di pieghe membranose semilunari foggiate a tasca, presenti sul versante luminale della parete venosa e rivolte con la loro concavità verso il cuore. Dal punto di vista istologico si tratta di duplicazioni della tonaca intima, costituite da un supporto di tessuto connettivo e fibre rivestito da due strati endoteliali (35). Discordi sono i dati circa l'esistenza, il numero, la posizione e la competenza delle valvole nelle vene testicolari.

Tali valvole sarebbero:

- sempre assenti (49, 50, 51);
- assenti o incompetenti nel 74% dei casi (28);
- insufficienti ed incostanti, tranne che una coppia di valvole continenti allo sbocco della vena testicolare destra nella vena cava inferiore (24);
- presenti (39, 40) e competenti nel 70% dei soggetti esaminati, di cui nel 50% bilateralmente e 20% unilateralmente (23, 46);
- presenti a sinistra nell'83% e a destra nel 97% dei casi in numero da una a tre per lato, continenti a sinistra nel 10% e a destra nel 25% dei casi (48);
- presenti e correttamente posizionate anche in pazienti affetti da varicocele (25).

I dati sopra riportati, proprio perchè discordanti tra loro, permettono tuttavia di concludere che l'assenza, le varianti di posizione o l'incompetenza valvolare non possono essere chiamate in causa nella patogenesi del varicocele: infatti, da un lato esistono soggetti normali con vene testicolari sprovviste di valvole, provviste di valvole incompetenti o in posizione anomala; d'altro canto, ci sono soggetti affetti da varicocele con vene dotate di valvole, per di più competenti e correttamente posizionate.

Le **vene spermatiche interne** nella loro ascesa sono in rapporto posteriormente con il muscolo grande psoas e l'uretere omolaterale, anteriormente a sinistra con il colon discendente e i vasi colici di sinistra, a destra con l'ileo terminale, la porzione orizzontale del duodeno, la radice mesenterica, i vasi colici di destra e quelli ileocolici (35). All'altezza della quarta vertebra lombare, cioè circa a metà percorso fra origine e polo renale inferiore, la vena spermatica, quando è unica, si divide costantemente a delta in due branche, una mediale e una laterale (49, 50).

La *branca laterale* ascende costeggiando il margine laterale del rene e termina nel grasso perirenale. Lungo tutto il suo decorso si originano sottili rami anastomotici testicolo-colici, presenti in più del 75% dei soggetti, che comunicano con le vene del colon ascendente a destra, del colon discendente a sinistra, e tramite queste con il circolo portale. L'arcata venosa che decorre lungo il margine laterale del rene dà inoltre origine ad anastomosi testicolo-renali laterali, di costante riscontro, che comunicano con le vene renali capsulari costituendo un sistema aggiuntivo di drenaggio venoso dei reni.

Secondo alcuni Autori (27, 40) sarebbe importante conoscere l'entità delle anastomosi delle vene testicolari con i circoli venosi viscerali, al fine di ottimizzare gli esiti della terapia correttiva del varicocele.

La *branca mediale*, più voluminosa di quella laterale, è la continuazione del tronco venoso testicolare. Lungo il suo decorso, dal versante laterale si originano numerose anastomosi per le vene ureterali, che possono essere seguite fino alla pelvi renale e alla vescica; medialmente si dipartono invece sottili rami anastomotici per la vena testicolare controlaterale, presenti in più del 50% dei soggetti. La branca mediale termina a sinistra nella vena renale sinistra, nella quale si innesta ad angolo retto, a destra nella vena cava inferiore, con la quale forma un angolo acuto.

La diversità di tale angolatura, unitamente alle differenti caratteristiche di diametro e regime pressorio della vena di destinazione e di lunghezza della colonna ematica (più alta a sinistra, dove il testicolo sarebbe mediamente più basso ed il percorso sarebbe allungato dal tratto aggiuntivo tra vena renale sinistra e vena cava inferiore) spiegherebbe in termini emodinamici ed idrostatici la maggiore incidenza del varicocele idiopatico a sinistra (46). Eventuali restringimenti o compressioni estrinseche della vena cava inferiore, della vena renale sinistra (nutcracker phenomenon alto) o delle vene ilia-

che (nutcracker phenomenon basso) possono giocare un ruolo eziopatogenetico accessorio nello sviluppo del varicocele: un aumento di pressione o un rallentamento del flusso ematico nel distretto di scarico del plesso pampiniforme determinerebbero reflusso intra- o extrafunicolare (28).

Tuttavia, soprattutto in passato, il ruolo della sindrome da schiacciamento è stata molto sopravvalutata.

Dal plesso pampiniforme originano, oltre che la vena spermatica interna, la vena deferenziale, la cremasterica e la pudenda esterna. Fra questi gruppi venosi esiste una libera circolazione collaterale, data l'esistenza di numerosi rami anastomotici.

Tuttavia, il contributo al drenaggio venoso della gonade maschile da parte delle vene deferenziali e cremasteriche sembra molto limitato, sia in condizioni normali, sia nel varicocele; al contrario, il ruolo della vena pudenda esterna è rilevante, soprattutto in seguito all'interruzione del flusso ematico nelle vene spermatiche interne nella correzione chirurgica del varicocele (49, 50).

La **vena deferenziale**, detta anche vasale dagli Autori anglosassoni, origina vicino al testicolo dal plesso pampiniforme posteriore (attraverso il quale comunica con la vena epigastrica inferiore e quindi con la vena iliaca esterna), ascende nel funicolo spermatico con l'arteria omonima e con il deferente e, tramite le vene vescicali superiore o inferiore, drena nel plesso vescico-prostatico, comunicando così con la vena iliaca interna (49, 50, 51, 24, 37). La sua preservazione in seguito alla legatura delle vene spermatiche interne contribuirebbe ad evitare la congestione testicolare (26).

Le **vene cremasteriche**, dette anche spermatiche esterne (37), originano dal plesso pampiniforme a livello del ramo pubico superiore, ascendono nel gruppo posteriore o postdeferenziale della rete venosa profonda del testicolo in posizione extrafunicolare e drenano simmetricamente nella vena iliaca esterna, che raggiungono tramite la vena epigastrica inferiore oppure sboccando nella vena grande safena. Wishahi (49, 50, 51) descrive un'unica vena cremasterica di piccolo calibro, Shafik (45) parla di plesso cremasterico, a sua volta suddiviso in una porzione anteriore e una posteriore, in rapporto con le fibre muscolari cremasteriche e il rispettivo rivestimento fasciale.

Non tutti gli Autori sono d'accordo circa il coinvolgimento delle vene cremasteriche nel varicocele. Hill e Green (36) classificavano i varicoceli in base al coinvolgimento delle sole vene spermatiche interne, delle sole vene cremasteriche e di entrambe. Altri autori (43, 26, 29, 44) hanno riscontrato dilatazione delle vene cremasteriche in percentuali variabili tra il 49% e il 74% dei pazienti affetti da varicocele, sottolineando l'importanza di una loro legatura aggiuntiva al fine di evitare persistenza del quadro clinico. Al contrario, Wishahi (49, 50) ritiene che la vena sia troppo piccola ed incostante, sia in condizioni normali, sia nei pazienti affetti da varicocele, per poter rivestire

un ruolo così importante nel drenaggio venoso del testicolo.

La **vena pudenda esterna**, poco dopo l'origine dal plesso pampiniforme a livello del ramo pubico inferiore, si sposta lateralmente per raggiungere l'arco della grande safena o direttamente la vena femorale, e quindi la vena iliaca esterna. In questa stessa vena drenano anche le vene scrotali, una rete venosa superficiale che peraltro comunica anche con la vena pudenda interna e quindi con la vena iliaca interna, per mezzo delle vene superficiali del perineo. Sempre tramite la vena pudenda esterna si realizza la comunicazione con le vene sottocutanee della parete addominale anteriore. Secondo alcuni Autori la presenza di anastomosi scrotali sarebbe responsabile del 7% delle recidive di varicocele (26).

Esaminando i testi di anatomia descrittiva e paragonando tra loro i risultati delle dissezioni autoptiche, di quelle intraoperatorie e degli studi venografici si evince che sia il drenaggio venoso del testicolo sia le anastomosi esistenti fra i vari circoli venosi testicolari sono estremamente complessi e variegati. Secondo alcuni Autori tale ampia variabilità sarebbe conseguenza delle modalità di sviluppo embriologico del sistema della vena cava inferiore; il varicocele stesso potrebbe essere il risultato di un errore di sviluppo embriologico nel processo di involuzione del sistema venoso primitivo delle vene cardinali (28).

Pertanto

• l'esistenza di anastomosi tra i plessi pampiniformi e le vene testicolari di ciascun lato con quelli controlaterali a livello scrotale, infrapubico, pelvico e addominale è stata riportata da numerosi Autori, ma non sempre confermata dalle indagini radiologiche;

• la loro esistenza potrebbe spiegare una piccola parte di recidive in seguito a correzione chirurgica del varicocele (26);

• tali reperti hanno permesso di ipotizzare una libera circolazione bilaterale di metaboliti renali e/o surrenalici (catecolamine, renina, prostaglandine) anche in caso di varicocele unilaterale, in grado di influenzare in senso negativo la spermatogenesi in entrambe le gonadi (31);

• al contrario, l'assenza di tali anastomosi controlaterali spiegherebbe la conservazione di una normale attività spermatogenetica controlateralmente al varicocele.

Classificazioni del varicocele

Classificazione obiettiva

La classificazione del varicocele su base obiettiva si rifà a **Dubin e Amelar** (52) ed è stata ripresa, talora con varianti minime e scarsamente significative, da moltissimi altri Autori:

- varicocele subclinico:
  è una definizione in negativo poiché questo tipo di varicocele viene definito dal fatto di non essere riscontrato all'esame fisico ma ai successivi accertamenti strumentali

- I grado:
  varicocele evidenziabile alla palpazione solo quando il paziente compie la manovra di Valsalva (evocabile);

- II grado:
  varicocele evidenziabile alla palpazione (palpabile);

- III grado:
  varicocele evidenziabile già all'ispezione (visibile).

Pur essendo indispensabile una classificazione del varicocele che tenga conto delle sue dimensioni (sia per un completo inquadramento del paziente, sia per poter seguire il paziente nel tempo ed aver dei termini di paragone pre- e post-trattamento, sia infine per poter effettuare dei confronti fra le diverse casistiche), **non esistono a tutt'oggi evidenze sufficienti a sostenere un nesso tra entità del varicocele, gravità del danno seminale e predittività del recupero di tale danno dopo correzione del varicocele**.

Classificazione fisiopatologica

Nella "Premessa alla stesura delle Linee Guida sul Varicocele" nel capitolo 4 dedicato alla Fisiopatologia, vengono riportate alcune teorie in tema di fisiopatologia. Dalle indagini epidemiologiche presentate, dall'attenta valutazione della volumetria gonadica con un comportamento bifasico (D'Ottavio, Gattuccio, Papini), dalle osservazioni cliniche attestanti la comparsa del varicocele dopo attivazione farmacologica della pubertà con som-

ministrazione di gonadotropine in presenza di ipogonadismi ipogonadotropinici, sembra legittimo ipotizzare, tra le altre teorie citate nel capitolo, anche un possibile ruolo della pubertà nella patogenesi del varicocele.

Una possibile sequenza patogenetica potrebbe essere la seguente: grazie all'attivazione gonadotropinica che segna l'inizio della pubertà, si determina un accrescimento volumetrico della gonade assicurato, ovviamente, da un critico aumento del flusso arterioso. Si viene così a determinare un precario equilibrio tra l'iperafflusso arterioso e il ritorno venoso. Tanto più è critico questo afflusso arterioso tanto più facilmente potrà rompersi questo equilibrio palesandosi un'incompetenza del sistema venoso a far defluire l'apporto ematico. La parete venosa e globalmente tutto il sistema venoso spermatico dovrà fronteggiare la situazione con una serie di adattamenti funzionali (sfiancamento di parete, apertura di circoli collaterali di vario tipo, etc).

Nell'ottica di una discrepanza artero-venosa potrà forse trovare adeguata comprensione il comportamento bifasico della gonade, la critica insorgenza del varicocele alla pubertà, il peculiare polimorfismo vascolare proprio dell'età adolescenziale che molto probabilmente rappresenta la causa più frequente di recidiva e/o persistenza dopo terapia.

Diagnosi

Anamnesi

L'**anamnesi** nel soggetto affetto da varicocele primitivo è generalmente assai scarna o addirittura silente; nella maggioranza dei casi, tranne in felici ma non frequenti situazioni di efficace medicina preventiva in ambito scolare (o sportivo), il varicocele viene diagnosticato all'atto della visita di leva, anche se verosimilmente la sua reale insorgenza risale ad alcuni anni prima (si veda l'Epidemiologia).

In una minoranza di casi i pazienti riferiscono una modesta sintomatologia gravativa o tensiva (o un aumento di dimensioni) a carico dell'emiscroto interessato, specie in occasione di ponzamenti o di sforzi fisici in generale.

Un certo numero di pazienti arriva infine all'osservazione dell'uro-andrologo riferendo infertilità di coppia; questi ultimi generalmente appartengono ad una fascia di età superiore a quella dei soggetti citati in precedenza.

Esame obiettivo

L'**esame obiettivo** del paziente affetto da varicocele non può prescindere innanzitutto da una valutazione generale dell'habitus dell'individuo, della distribuzione pilifera, dello sviluppo delle ghiandole mammarie, dei caratteri sessuali secondari e dell'apparato genitale esterno (ciò allo scopo di verificare la coesistenza di altre possibili cause di infertilità e/o di alterazioni ormonali correlabili o meno al varicocele stesso).

Mentre può essere molto discutibile l'utilità dell'esplorazione rettale nel varicocele peri-puberale, tale manovra non può essere trascurata in soggetti infertili, con varicocele, di età più avanzata, specie se con anamnesi di pregressi sintomi minzionali o uretritici.

L'esame obiettivo locale è rivolto al riscontro delle ectasie venose endoscrotali che caratterizzano il varicocele e che nei casi più eclatanti possono risultare evidenti già all'ispezione dello scroto; il reperto palpatorio relativo alle ectasie stesse venne classicamente paragonato dai vecchi Semeiotici alla sensazione di palpare delle "interiora di pollo" o "un sacchetto di vermi".

L'esame obiettivo deve essere condotto

- in clinostatismo
- in ortostatismo
- in condizioni di riposo
- invitando il paziente a compiere la **manovra di Valsalva**.

Può essere utile, inoltre, eseguire un'altra manovra (in due fasi) che alcuni chiamano **manovra di Ivanissevich**:

a) compressione manuale della radice dello scroto a livello della sede presunta delle connessioni venose con la safena (paziente in clinostasi):

b) verifica in ortostasi della ricomparsa dell'ectasia mantenendo ed abolendo la pressione.

L'esame clinico deve valutare inoltre la compresenza di altre patologie venose (varici degli arti inferiori, ectasie del plesso emorroidario, ecc.).

Le manovre fisiche sopra menzionate (cambi di posizione, Valsalva) consentono inoltre un primo approccio **diagnostico differenziale tra il varicocele primitivo e quello secondario** poiché nel primo caso le ectasie si accentuano in ortostatismo e sotto Valsalva, mentre si riducono in clinostatismo e in condizioni di non accentuata pressione endoaddominale a sottolineare il carattere eminentemente *posturale* del varicocele primitivo. All'opposto nel caso del varicocele secondario (che quale che sia la patologia causale è comunque determinato da una stasi ematica nel territorio della vena gonadica e/o in quello della vena cava inferiore) le variazioni posturali e quelle della pressione endoaddominale non modificano sostanzialmente il quadro obiettivo.

Valutazione del volume testicolare

La riduzione del trofismo del testicolo omolaterale al varicocele può incidere dal 25% (53) fino al 93% nei pazienti infertili affetti da varicocele (54); essa si spiega con la riduzione degli elementi cellulari del tubulo seminifero e con quella diametro del tubulo stesso e la maggioranza degli Autori ammette una correlazione tra ipotrofia testicolare, alterazione della spermatogenesi ed infertilità.

Assai diversi sono gli orientamenti dei vari Autori riguardo al *cut off* volumetrico differenziale tra le due gonadi per poter affermare l'esistenza dell'ipotrofia omolaterale; tale valore deve essere pari ad almeno 0,5 cc sec. Reitelman, superiore a 2 cc sec. Podesta (55).

Kass (1987) propone di basare tale giudizio sul riscontro di un deficit volumetrico pari ad almeno il 30% rispetto alla gonade controlaterale, mentre secondo Migliari (57) tale valore-soglia è pari al 20% (oppure di una riduzione dell'asse maggiore di almeno 0,5 cm); tuttavia questi ultimi Autori sottolineano il rischio di essere fuorviati da una valutazione assoluta dei diametri testicolari, che possono variare in rapporto alla razza (oltre che in rapporto all'età del paziente).

Secondo D'Ottavio (58) il dato dell'ipotrofia testicolare omolaterale dovrebbe essere valorizzato soprattutto nel varicocele in fase peripuberale, quando risulta indaginoso ricorrere, per vari motivi, all'indagine seminolo-

gica; gli stessi Autori riportano poi un dato di estremo interesse relativo ad un comportamento bifasico del volume testicolare, sempre in caso di varicocele peripuberale. In altri termini questi pazienti andrebbero incontro nelle prime fasi della patologia ad un'ipertrofia testicolare "paradossa" che soltanto successivamente cederebbe il posto all'ipotrofia. Da tale osservazione potrebbero discendere interessanti riflessioni patogenetiche riguardo l'importanza dell'iperafflusso arterioso gonadico peripuberale nel determinismo del varicocele.

Anche Papini (1998) ha riscontrato la suddetta ipertrofia testicolare omolaterale al varicocele nel 34% di una casistica di adolescenti, dimostrando che in quei soggetti la stasi venosa e il reflusso si estendevano pure ai vasi intraparenchimali.

La misurazione dei volumi testicolari è un parametro la cui valutazione appare oggi irrinunciabile; essa può e deve essere effettuata innanzitutto nell'ambito dell'esame obiettivo (tale valutazione però è grossolana e può essere gravata da un certo margine di errore). I vari modelli di orchidometro conservano al giorno d'oggi un valore quasi esclusivamente storico. La misurazione deve essere effettuata mediante **ecotomografia scrotale**, che dovrebbe essere sempre eseguita.

EcocolorDoppler

Strumentazione: eco Doppler o eco-color-Doppler
Trasduttore lineare 5 MHz o meglio 7-10 MHz ovvero sonde per vasi superficiali ottimali per la valutazione del reflusso spermatico.
Trasduttore lineare da 5 MHz con superficie di scansione comunque di almeno 45 mm o sonde convex, ottimali per la valutazione del volume dei testicoli.

1) posizione del paziente
   a) supina per lo studio dei testicoli ed epididimi
   b) sempre e solo in ortostatismo per la valutazione Doppler del reflusso.
      L'esame va preceduto dalla ispezione e palpazione dei testicoli e delle vene dei plessi, in modo simile a come si procede per la malattia varicosa degli arti inferiori.
      La presenza di ectasie venose in ortostatismo, tipica del varicocele, permette di definirlo clinicamente (vedi raccomandazione 1)
      La presenza di ectasie palpabili sia in orto- che in clino-statismo deve far pensare ad un varicocele secondario ad una stasi venosa a livello della vena gonadica o della vena cava inferiore.

La palpazione dei testicoli deve dimostrare un criptorchidismo ed orientare l'ecografia testicolare su ipotrofia testicolare, cisti dell'epididimo, o altre alterazioni morfologiche.

2) posizione della sonda
   a) Scansione longitudinale (ma anche trasversale od obliqua) per la valutazione morfologica di didimo ed epididimo.
   b) Scansione longitudinale per la valutazione del reflusso nelle vene del plesso pampiniforme e nelle vene spermatiche interne. La sonda può utilmente essere basculata per ottenere una angolo teta mai superiore ai 60°.

3) valutazione ecografica dei testicoli
   Si misura il volume dei due testicoli. Una riduzione superiore al 20% è significativa per ipotrofia, quando associata a reflusso venoso.
   In alternativa si può misurare il diametro gonadico, ma non esiste un accordo su variazioni significative di questo parametro.
   Va evitato di comprendere nella misurazione del didimo il corpo e la coda dell'epididimo. (15)

4) valutazione del reflusso spermatico
   Si quantifica la durata del reflusso venoso a livello delle vene del plesso pampiniforme e a livello delle vene spermatiche interne.
   a) in condizioni basali
   b) durante la manovra di Valsalva
   Nel soggetto normale in ortostatismo non si rileva flusso nelle vene indagate o si rileva solo un flusso intermittente centripeto a bassa velocità.

a) La presenza di <u>reflusso venoso continuo in condizioni basali</u> è dimostrativo per una completa incontinenza valvolare dell'asse venoso spermatico ed è il parametro da dimostrare perchè sicuramente significativo per una ipertensione venosa ortostatica.
   La presenza di un reflusso venoso basale intermittente, in espirazione, è significativo per una iniziale incontinenza venosa.

b) La presenza di un reflusso venoso <u>soltanto durante la manovra di Valsalva</u> (con assenza di reflusso venoso basale) è dimostrativo per una continenza valvolare in condizioni basali con incontinenza e reflusso solo ed esclusivamente durante il periodo di aumento della pressione addominale indotto dalla manovra di Valsalva.
   Questo tipo di reflusso ha significato diagnostico solo se ha una durata superiore ai 2 secondi. La rilevanza clinica viene messa tuttora in dubbio da alcuni autori.
   Si ricorda la necessità che l'esecutore dell'esame eco Doppler ricerchi

con molta attenzione e pazienza ed insoni in modo ottimale la vena su cui porre il volume campione Doppler.
A tale scopo, in modo del tutto identico a quanto si esegue per l'esame delle varici dell'arto inferiore, è essenziale ricorrere alla manovra di compressione/rilasciamento eseguita distalmente (in questo caso eseguita sulle vene del plesso distale pampiniforme).
Si procede ancora una volta in modo identico alla procedura seguita nella valutazione del reflusso nell'arto inferiore.

5) valutazione dell'asse del reflusso venoso.
La mano di sinistra dell'esaminatore pratica brevi manovre di compressione / rilasciamento sulle varici distali. La mano destra che impugna la sonda, con scansione trasversale e soprattutto longitudinale, identifica le vene e ne segue il decorso. Scopo dell'esame è valutare i parametri emodinamici del reflusso, ma anche il decorso dell'asse del reflusso, che non avviene necessariamente nell'ambito della vena spermatica interna.
In quest'ultimo caso può essere impossibile identificare l'asse del reflusso con gli ultrasuoni. Sarà necessario ricorrere ad una flebografia. La flebografia può essere indicata soprattutto nel caso di recidiva di reflusso spermatico dopo intervento chirurgico di interruzione dell'asse venoso spermatico interno.

Raccomandazioni

Il reflusso venoso spermatico "significativo" è quello che compare con il paziente in ortostatismo, in condizioni basali. E' un reflusso ad alta velocità, che dimostra la completa incontinenza valvolare dell'asse venoso spermatico.

Nella refertazione dell'esame ci si deve riferire sempre alle "vene spermatiche interne" piuttosto che ad una sola vena.

La valutazione del reflusso venoso spermatico va eseguita preferibilmente con un apparecchio eco-color-Doppler. Ove non fosse possibile, l'associazione dell'esame velocimetria Doppler ed ecografia scrotale può essere ritenuta sufficiente.

Cognome …… Nome ……..... età …… data ……...……

L'esame viene eseguito con
- apparecchio ……..…
- sonda tipo ……..

Descrizione delle caratteristiche del reflusso venoso.
a sinistra / destra
presenza di reflusso basale SI ☐ NO ☐
intermittente, espiratorio SI ☐ NO ☐

presenza di reflusso provocato dalla manovra di Valsalva della durata di secondi ..……..

volume dei testicoli
ipotrofia testicolare ≥ 20% SI ☐ NO ☐
volume testicolare destro ……..…….
volume testicolare sinistro ……..…….

Descrizione di eventuali alterazioni morfologiche dei testicoli o degli epididimi.

Refertazione di esame eco-color-Doppler delle vene spermatiche.

Ecotomografia

Lo studio ecografico delle borse scrotali si esegue con sonde lineari ad alta frequenza (7-10 Mhz) ed apparecchi dotati per il rilevamento dei flussi ematici (Duplex o Triplex). Non si dovrebbero utilizzare frequenze inferiori ai 7 Mhz, per l'importanza di documentare anche i più fini dettagli anatomici, mentre non sono indicate frequenze superiori ai 10 Mhz, per la riduzione notevole del campo di vista che queste comportano.

L'ampiezza della sonda ha una certa rilevanza in questo studio perchè per una valutazione discretamente precisa dei volumi si richiede di conoscere le misure della lunghezza, della larghezza e dello spessore delle gonadi. Dato che la lunghezza media dei testicoli supera normalmente i 45 mm, le sonde con superficie di scansione minore non consentono misurazioni affidabili. Tale difficoltà può comunque essere superata utilizzando le sonde convex per uso addominale, meglio se "a banda larga" di frequenza, usando la focalizzazione più superficiale. Si ricordi, in proposito, che per una corretta volumetria si dovrà evitare di comprendere nel diametro sagittale il corpo e al coda dell'epididimo; inoltre si dovranno misurare larghezza e grossezza nel piano assiale maggiore, avendo cura di ricercarlo con più passaggi a livello del *mediastinum testis*.

La visualizzazione dei vasi venosi inizia con la scala dei grigi e viene completata dallo studio con Doppler pulsato e color Doppler.

A tale riguardo è importante sottolineare che per un corretto rilevamento dei flussi sarà necessario settare l'apparecchio con una PRF piuttosto bassa, adeguata ai vasi venosi (1-1,5 Khz).

Dopo aver terminato lo studio del contenuto delle borse scrotali in clinostatismo, è preferibile terminare l'esame di ortostatismo per la valutazione dei flussi nelle vene dei funicoli spermatici. Lo studio B-Mode potrà già evidenziare la presenza di varicosità venose, ma con i più moderni apparecchi è molto confortevole passare subito allo studio con color Doppler, per il rilevamento dei pattern che descriveremo nella classificazione del varicocele. L'esame dovrà sempre essere completato dallo studio Doppler pulsato, perchè specialmente nei varicoceli minori (1° grado) è essenziale differenziare i veri reflussi (durata oltre due secondi), da falsi segnali che possono derivare dallo scorrimento dei funicoli o dal reflusso di minime quantità di sangue presenti nei vasi all'interno dei canali inguinali.

Esame liquido seminale

Le evidenze scientifiche che caratterizzano la valutazione del liquido seminale del portatore di varicocele non sono molte. Questo limite rende piuttosto incerta la linea guida cui si deve attenere l'andrologo che voglia correlare il varicocele con i dati dello spermiogramma e quindi valutare l'impronta di questa patologia sulla spermatogenesi in ciascun singolo caso.

Varicocele e infertilità

Il varicocele è una causa importante di alterazione progressiva della funzione testicolare, tubulare e interstiziale. Qualora questa alterazione esista, la correzione del varicocele arresterà un ulteriore declino della fertilità e provocherà un miglioramento della spermatogenesi. Ma non sempre l'intervento determinerà un miglioramento della fertilità. Inoltre, molti portatori di varicocele sono e rimarranno fertili e non avranno alcun beneficio dall'intervento di correzione. E' indispensabile dunque decidere sull'opportunità o meno di correggere il varicocele a seconda dei casi, individuando quei soggetti a rischio di futura infertilità piuttosto che operare tutti, indiscriminatamente.

Non sempre la decisione può essere guidata dall'esame del liquido seminale.

In caso di diagnosi in età pediatrica l'esame non potrà essere effettuato, fino ai 18 anni o almeno fino a che non vi sia una completa maturazione gonadica.

In età post-puberale si potrà effettuare lo spermiogramma ma non esiste un singolo parametro seminale che, singolarmente, correli con la fertilità. Dato che il potenziale di fertilità è multifattoriale anche la valutazione dovrà esserlo in quanto non esiste un pattern seminologico caratteristico del danno seminale da varicocele.

Sebbene nessuno dei criteri proposti fino ad oggi sia da solo, scientificamente accettabile per decidere la correzione, e sebbene la normozoospermia non sia necessariamente sinonimo di normale fertilità (portatori di varicocele normozoospermici possono avere un danno sulla fertilità che si manifesta con l'alterazione di test funzionali quali la reazione acrosomiale, l'hemizona assay o l'hamster oocyte penetration test), possiamo dire che **l'indicazione all'intervento si pone quando si verifichi almeno una delle seguenti condizioni indipendenti**:

a) **Quando sia presente una dispermia in almeno 2-3 spermiogrammi (WHO) consecutivi**
b) **Quando sia presente un varicocele di grado maggiore al II (flussimetrico)**
c) **Quando sia presente una ipotrofia testicolare omolaterale al varicocele**

Ogni qualvolta si effettuerà una correzione i suoi effetti si potranno valutare mediate monitoraggio seminale. Lo spermiogramma resta dunque il metro di giudizio più ovvio, insieme alla gravidanza, sull'efficacia dell'intervento. Non sempre si ottiene un miglioramento dei parametri sebbene quasi tutti gli studi evidenzino come nella maggior parte dei casi si ha, a 3 e 6 mesi, un miglioramento in almeno 1 dei 3 parametri fondamentali (concentrazione, motilità, morfologia).

Quando eseguire gli esami seminali prima e dopo la correzione del varicocele

Lo spermiogramma andrebbe effettuato dopo i 18 anni.

Prima di questa età sarà significativo solo se il volume testicolare mostrerà un completo sviluppo gonadico (> 12 ml bilateralmente).

Vanno eseguiti almeno 2 spermiogrammi (WHO) prima dell'intervento, possibilmente a distanza di almeno 1 mese l'uno dall'altro

La valutazione della morfologia dovrebbe essere effettuata secondo gli "strict criteria" di Kruger in quanto dati recenti sembrano indicare che una normale morfologia secondo questi criteri depone per una dispermia che non migliorerà dopo correzione e quindi sconsiglierà l'intervento.

La valutazione post operatoria, nei casi in cui l'indicazione all'intervento (in questi casi è evidente come la causa della dispermia non sia il varicocele) era rappresentata da una dispermia, andrebbe effettuata a 3 - 6 e, possibilmente, 9 mesi dall'intervento e nessun giudizio sugli effetti della correzione sulla spermatogenesi andrebbe formulato prima dei sei mesi.

Nessuno degli esami di funzionalità considerati e valutati in letteratura come indici prognostici (reazione acrosomiale, hemizona index, hamster oocyte penetration test, microscopia elettronica, DNAflow cytometria) è proponibile come routinario. Si tratta infatti di test costosi, laboriosi e non sempre affidabili.

La venografia spermatica

Il problema relativo all'anatomia venosa della regione inguino-scrotale è stato affrontato da diversi Autori sia ai fini di una classificazione eziopatogenetica del varicocele, sia per ricercare le cause dell'alta percentuale di recidive (o persistenze) dopo correzione chirurgica.

La venografia spermatica fu proposta nello studio dell'anatomia funzionale del varicocele negli anni sessanta da Hanley e Harrison, i quali sostenevano l'esistenza di vene collaterali nella regione scrotale e nel canale inguinale, tra il plesso pampiniforme, il sistema cremasterico e le vene spermatiche esterne (59, 60)

Brown (61) nel 1967 ed Etriby (62) nei primi anni settanta, in corso di venografie intraoperatorie, dimostrarono la presenza di circoli collaterali superficiali scrotali tra il testicolo destro ed il sinistro, introducendo il problema relativo al varicocele bilaterale. Hill e Green (63) nel 1977 attribuivano molta importanza al circolo alla vena spermatica esterna, quale prima causa di reflusso post-legatura, ed alle vene del sistema cremasterico, la cui legatura sembrava assicurare un alta percentuale di successo; in accordo con Comhaire (64) e Murray (65) non evidenziavano invece alcuna vena collaterale tra le vene del plesso pampiniforme di sinistra e quello di destra.

Nel 1992 Wishahi (66) condusse uno studio venografico in pazienti con e senza varicocele associato a riduzione della fertilità, quindi ha confrontato i risultati con quelli degli altri Autori concludendo che:

1) sia nei pazienti normali che in quelli con varicocele, il drenaggio venoso del testicolo avviene prevalentemente attraverso la vena spermatica interna, quindi attraverso la vena spermatica esterna ed in ultimo attraverso le vene cremasteriche a cui attribuisce, contrariamente a quanto affermato da Hill e Green, scarso significato in termini di persistenza di varicocele;

2) non esistono delle vene collaterali tra il circolo venoso dei due testicoli, in accordo con quanto affermato da Hill, Murray e Comhaire;

3) in presenza di varicocele il plesso pampiniforme è formato da vene tortuose e sinuose con dimensioni tre volte più grandi di quelle del plesso dell'uomo non affetto da varicocele.

Negando l'esistenza di circoli superficiali tra il sistema venoso destro ed il sinistro, Wishahi esclude l'ipotesi eziopatogenetica dell'infertilità da varicocele attribuibile ad un danno testicolare bilaterale per il reflusso di metaboliti renali e/o surrenalici nella vena spermatica sinistra (67).

Classificazione di Coolsaet

Nel 1980 Coolsaet (68) introduceva la venografia spermatica come metodica preoperatoria nel tentativo di classificare il varicocele ed eseguire un intervento mirato per ogni tipo di affezione. Nella sua classificazione venografica egli ha distinto tre tipi di varicocele. Il **tipo I** o da reflusso reno-spermatico (sinistro) sarebbe dovuto all'azione di "schiaccianoci" dell'arteria mesenterica sulla vena renale (nut-cracker alto) In questo caso l'ostacolo al deflusso esercitato dall'arteria mediante compressione della vena si verificherebbe ovviamente a valle dello sbocco della vena spermatica nella vena renale sinistra, cui conseguirebbe uno sfiancamento valvolare. Questo meccanismo è di gran lunga il più frequente e si verifica a carico delle vene spermatiche interne che decorrono nel contesto del funicolo (varicocele intrafunicolare).

Il **tipo II** (20% dei varicoceli) sarebbe invece provocato dalla stasi iliaca dovuta all'azione di nut-cracker basso esercitata dall'arteria iliaca comune di destra sulla vena iliaca comune sinistra. Il reflusso si verifica in questo caso attraverso le vene spermatiche esterne la cui dilatazione dà luogo ad un varicocele extrafunicolare. Questa evenienza è di gran lunga meno frequente della precedente e può essere associata a patologie venose dell'arto sinistro. Talora entrambi i meccanismi patogenetici possono coesistere per cui si parla di varicocele di **III tipo**.

Belgrano (69) ha riscontrato la presenza di un varicocele di II tipo nell'1% dei casi. E' più difficile, secondo questo Autore, precisare la percentuale del varicocele di III tipo in quanto talvolta, qualora si esegua una venografia spermatica cateterizzando la vena fino a livello iliaco e si inietti il mezzo di contrasto con forza (paziente in ortostasi), è facile vedere contrastati i rami venosi che scendono fino al testicolo e poi si scaricano nell'iliaca.

Classificazione di Barhen

Barhen nel 1983 (70) distingue un **tipo I**, che rappresenta il 67% di tutti i

varicoceli sinistri, in cui esiste un'incompetenza valvolare della vena o delle vene spermatiche interne senza vasi collaterali. Un **tipo II** in cui è possibile identificare una o più anastomosi tra la vena spermatica, la vena cava, la vena iliaca o le vene capsulari del rene, con una frequenza pari al 30% dei casi. Nel **tipo III** (3%) sono presenti delle anastomosi subinguinali e scrotali con la vena pudenda esterna o la vena femorale.

Classificazione di Braedel

Nel 1994 Braedel (71) ha rivalutato 659 venografie consecutive eseguite in corso di terapia sclerosante del varicocele. Egli ha quindi classificato il varicocele in due gruppi. La condizione di normalità (vene spermatiche interne con sbocco nella vena renale, flusso anterogrado, senza presenza di reflusso), non rappresentata in questa serie di pazienti, è stata denominata **Gruppo 0**. Il **Gruppo I** è caratterizzato dalla presenza di una o più vene spermatiche con incompetenza valvolare e presenza di reflusso. Questo gruppo è poi suddiviso in due sottogruppi sulla base della presenza o meno di collaterali venose. Nel Gruppo Ia non sono presenti collaterali. Nel **Gruppo Ib** sono evidenti collaterali sia prima che dopo (Ib2) la sclerotizzazione. Nel **Gruppo II** invece il tratto più alto della vena spermatica presenta valvole competenti (IIa) o non trova sbocco nella vena renale (IIb) ed il reflusso è sostenuto dalle vene collaterali renali che si anastomizzano alla vena spermatica più a valle.

Classificazione di Levitt

Nel 1987 Levitt (72) ha pubblicato la propria esperienza di venografia spermatica intraoperatoria, eseguita routinariamente post-legatura delle vene spermatica, con lo scopo di limitare l'incidenza di persistenza del varicocele negli adolescenti. In questo lavoro la venografia spermatica viene definita una tecnica semplice, facilmente riproducibile, sicura che permette, eseguita durante la legatura delle vene spermatiche, di identificare e di legare tutte le vene collaterali che possono sostenere il varicocele. Queste conclusioni venivano confermate poi da Hart nel 1992 (73) che in una serie di 64 adolescenti. Tuttavia nella più recente pubblicazione del 1995 lo stesso Levitt e Palmer (74) non hanno potuto dimostrare che l'esecuzione routinaria della venografia in corso di legatura chirurgica riducesse significativamente la percentuale di recidive, a fronte di un aumento sensibile dei tempi operatori.

Io ritengo che:

- la venografia spermatica sia un'indagine relativamente facile da eseguire, priva di effetti collaterali gravi che consente di comprendere l'a-

natomia venosa del testicolo e, secondo alcuni Autori, di classificare il varicocele dal punto di vista eziopatogenetico;
- non sia proponibile come indagine diagnostica di primo livello;
- sia viceversa consigliabile la sua esecuzione routinaria intraoperatoria in corso di legatura venosa.

I vantaggi che questa indagine offre (comprensione dell'anatomia, visualizzazione dei vasi collaterali nel varicocele persistente) sono alla base della scelta delle tecniche di correzione angiografica del varicocele.

Algoritmo diagnostico

Da quanto riportato emerge il seguente algoritmo diagnostico:

ANAMNESI
↓
ESAME OBIETTIVO
↓
ECO-COLOR-DOPPLER
(oppure ECOGRAFIA SCROTALE + VELOCIMETRIADOPPLER)
↓
SPERMIOGRAMMA
(nei soggetti che abbiano raggiunto la maturità sessuale)
↓
eventualmente dosaggi ormonali
(FSH, LH, testosterone, prolattina),

Nel **varicocele persistente** è raccomandabile inserire nell'algoritmo o meglio ancora praticare **contestualmente alla correzione** la **flebografia spermatica**.

Mezzi diagnostici opzionali

Assetto ormonale

I dati che riguardano le alterazioni ormonali basali nel varicocele sono contrastanti tra loro, mentre appare chiaro come il GnRH test sia considerato da quasi tutti gli Autori come significativo test predittivo di fertilità.

FSH e LH: spesso è presente un'elevazione (per un meccanismo di compenso) delle gonadotropine nei portatori di varicocele in cui sia presente un difetto della spermatogenesi ma non si verifica quasi mai una significativa variazione di livelli basali di FSH e LH dopo correzione. Anche in quei casi in cui è presente una grave dispermia con elevazione dell'FSH oltre il range, la correzione del varicocele non determina un rientro nella norma dei valori basali di FSH.

Testosterone: sebbene, secondo numerosi Autori, la presenza di un varicocele determini sia un difetto della spermatogenesi che una alterata produzione ormonale testicolare, i livelli plasmatici del T sono normalmente entro il range di normalità. Se però si considerano i livelli di T libero questo risulta spesso ridotto, con un incremento della SHBG.

Lo studio dei livelli basali degli ormoni dell'asse ipofisi-gonadi, da solo, non è sufficiente per capire il grado di danno spermatogenetico e lo stato della situazione endocrina dell'asse. Questi dati sono indagabili solo eseguendo il GnRH test.

GnRH test: numerose esperienze segnalano come si abbia un miglioramento dei parametri seminali dopo intervento di correzione solo in quei pazienti che avevano avuto un anormale incremento di LH e FSH dopo stimolo con GnRH. Questo test può pertanto essere considerato il più utile elemento predittivo di fertilità dopo correzione di un varicocele. L'abnorme risposta dell'FSH allo stimolo con GnRH è giustificata dal danno spermatogenetico che diminuisce la secrezione da parte delle cellule di Sertoli, di inibina, ormone che normalmente frena la secrezione di FSH. La eccessiva risposta gonadotropinica al GnRH indica una riduzione del feed back negativo esercitato dai testicoli sull'asse ipotalamo ipofisi.

La valutazione dei livelli di FSH dopo stimolo con GnRH è una discriminante migliore dei semplici livelli basali di FSH per capire il grado di danneggiamento della spermatogenesi. Analoga considerazione può essere effettuata per le variazioni dell'LH dopo stimolo, come espressione del danneggiamento delle cellule di Leydig. Il miglioramento dei parametri seminali e ormonali dopo riparazione del varicocele nella maggior parte degli uomini

con eccessiva risposta preoperatoria al GnRH è un'evidenza del difetto testicolare primario. In quei soggetti che, viceversa, hanno un'alterazione seminale ma normali parametri ormonali al test, l'assenza di miglioramenti seminali dopo correzione suggerisce come il varicocele non fosse la causa della dispermia.

In caso di dispermia moderata (concentrazione 6-20 mil / ml) il GnRH test è il migliore elemento predittivo e aiuta a porre l'indicazione alla correzione.

Test al GnRH: valutazione dei livelli gonadotropinici a 0-15-30-60 e 120 minuti dopo l'iniezione in bolo di 10 µg i.v. di LHRH (o dopo analoga somministrazione per via i.n. con spray). Gli uomini con eccessiva risposta al GnRH avranno probabilmente un miglioramento dei parametri seminali e un recupero della fertilità dopo correzione. Gli uomini con normale risposta al GnRH test non avranno probabilmente effetti significativi sui parametri seminali e sulla potenziale fertilità. Questi dati suggerirebbero che nel primo gruppo di soggetti il varicocele è la causa del danno spermatogenetico mentre nel secondo gruppo il varicocele è solo un reperto incidentale e pertanto la sua correzione sarà ininfluente.

Termografia

Poiché l'aumento di temperatura è uno dei fattori patogenetici più frequentemente invocati per spiegare il danno alla spermatogenesi in caso di varicocele primitivo, è comprensibile che si sia studiato il parametro temperatura nella diagnostica del varicocele, specie in epoca pre-ecografica.

Lo studio della temperatura scrotale è praticabile sia con apparecchiature di rilevazione poste ad una distanza definita rispetto allo scroto stesso (*tele - termografia*), sia mediante strumenti che vengono collocati a contatto con il medesimo distretto (*termografia a contatto*).

la termografia rappresenta una metodica diagnostica di facile applicazione, non invasiva, economica, affidabile e ripetibile, però necessita di un'apparecchiatura apposita e di una tecnica di esecuzione rigorosamente standardizzata, potendo essere influenzata da parecchie variabili ambientali (temperatura, umidità, correnti d'aria).

Essa presenta **elevate sensibilità e specificità nelle forme monolaterali e subcliniche**, **molto minore sensibilità per il varicocele bilaterale**.

La termografia inoltre offre un'informazione funzionale relativa al parenchima testicolare (che secondo alcuni Autori potrebbe essere ipertermico anche in assenza di varicocele). Disponendo di metodiche che dimostrano direttamente il reflusso venoso, si può comprendere la limitazione delle indicazioni alla termografia, che ne dà solo una dimostrazione indiretta.

Essa può conservare tuttavia un **ruolo investigativo**.

Termometria ad infrarossi

La metodica si basa sull'impiego di un termometro a raggi infrarossi, comunemente disponibile in commercio per la rilevazione rapida della temperatura corporea a livello del condotto uditivo esterno; la sonda misura la temperatura di un'area grande quanto una capocchia di spillo ed è tarata per rilevare differenze di 0,1 °C.

Secondo la tecnica descritta da Takada (75), i genitali del paziente vengono esposti alla temperatura ambiente per 10 minuti, dopo di che viene misurata la temperatura d'ambo i lati in regione inguinale, alla radice di ciascun emiscroto, a livello del testicolo, nonché in corrispondenza di testa, corpo e coda dell'epididimo; le rilevazioni vengono effettuate in clinostatismo e poi in ortostatismo, in condizioni di respirazione normale e sotto manovra di Valsalva.

La massima differenza di temperatura viene generalmente rilevata alla radice dell'emiscroto interessato dal varicocele, nel confronto tra la posizione supina e quella ortostatica sotto Valsalva. Gli stessi Autori stabilirono il *cutoff* termometrico utile a sospettare la presenza del varicocele nella misura di 1,2 °C di variazione di temperatura tra clinostatismo e ortostatismo + ponzamento; essi dimostrarono inoltre l'utilità dell'indagine nel **rilevare forme subcliniche e bilaterali**.

In conclusione la termometria ad infrarossi rappresenta una metodica non invasiva, assolutamente economica, ripetibile, di esecuzione semplice e rapida; il suo limite principale è rappresentato dai possibili artefatti legati ad interferenze da parte della temperatura ambiente.

Valgono quindi le stesse considerazioni esposte a proposito della termografia; tuttavia la termometria ad infrarossi, non avendo praticamente costi di esercizio e richiedendo pochi secondi, può essere effettuata personalmente dall'uro-andrologo, per disporre di un dato funzionale in più, che **potrebbe risultare interessante nella valutazione longitudinale del paziente**.

Scintigrafia

La scintigrafia scrotale presenta una buona sensibilità nei varicoceli monolaterali, ma scarsa in quelli bilaterali; essa dimostra piuttosto la stasi venosa nel plesso pampiniforme, piuttosto che il reflusso venoso. La metodica necessita di strumentazione sofisticata, personale esperto e richiede l'impiego di una seppur piccola esposizione radiante a carico delle gonadi. Altre metodiche offrono informazioni diagnostiche pari ed anche maggiori con minori costi biologici ed economici. Per tali motivi la scintigrafia scrotale non può far parte di un algoritmo diagnostico routinario, anche se può offrire interessanti spunti di carattere **investigativo**.

Biopsia testicolare

Il prelievo di tessuto testicolare può essere effettuato attraverso un'incisione chirurgica dello scroto, per aspirazione con ago da biopsia o ago sottile, mono o bilateralmente.

Anche se la lesione clinicamente evidente del varicocele è quasi esclusivamente monolaterale, diversi studi confermano che l'istologia risulta alterata bilateralmente, negli adulti (76, 83), nei bambini (80, 82) e nell'animale da esperimento (84).

La biopsia può essere effettuata in anestesia generale o locale, tenendo presente la necessità di fornire all'istologo un frammento di tessuto idoneo ad illustrare la cellularità nelle sue varie componenti. Il prelievo non deve essere tanto voluminoso da peggiorare la condizione di partenza, e deve essere esente da complicazioni, con il minore disagio possibile per il paziente.

Oggi l'indicazione certa all'esecuzione di una biopsia testicolare nell'adulto, si ha solo nei casi in cui sia possibile eseguire contestualmente una criopreservazione degli spermatozoi.

La complicazione più severa della biopsia testicolare è l'accidentale *puntura dell'epididimo*, rivelata dalla presenza di spermatozoi nella sezione. L'*ematoma*, risultato dell'accidentale puntura di un vaso, deve essere riconosciuto e prontamente trattato per ridurre la gravità delle complicazioni a distanza. L'*infezione* non è frequente, ed è in genere la diretta conseguenza dell'ematoma. L'*atrofia* testicolare è molto rara, più frequente dopo agobiopsia, talora direttamente legata all'anestesia per blocco del cordone spermatico.

Viene giustamente considerata una complicazione l'*utilizzazione di un fissativo inadeguato* e, ancora più importante per i risvolti medico-legali, la *perdita* o l'*erronea registrazione* della biopsia.

Agobiopsia

L'agobiopsia del testicolo è ancora oggetto di discussione, essendo da alcuni Autori considerata sovrapponibile a quella chirurgica e da altri invece insufficente sia per la quantità di tessuto prelevabile, ritenuto inadeguato da numerosi anatomopatologi, dato che il frammento aspirato conterrà uno scarso numero di sezioni di tubulo, sia perchè vi è il rischio di una distorsione dell'architettura parenchimale per il trauma dello strumento alla periferia del tessuto prelevato. Certamente la tecnica è più rapida ed economica della precedente, pur richiedendo anch'essa l'anestesia. Cohen ha comparato in 10 soggetti il risultato delle due tecniche di biopsia ottenendo 9 sovrapponibilità dei risultati, mentre in un caso di agobiopsia è stata prelevata solo la tunica albuginea (77). Lo strumento utilizzabile per l'agobiopsia può essere il

Tru-Cut prostatico o l'ago di Silverman. Grande attenzione deve essere posta nell'evitare lesioni dell'epididimo.

Citometria a flusso

Sia sperimentalmente sia nell'uomo è stato possibile praticare la citometria a flusso con il frammento raccolto mediante agobiopsia, poichè questa metodica può analizzare un volume di tessuto relativamente piccolo (79, 85).

Aspirazione con ago sottile

L'aspirazione con ago sottile ha mostrato capacità sovrapponibili alla biopsia nel rivelare la presenza di spermatozoi, e presenta il vantaggio di poterla ripetere in diverse zone della gonade (mapping), potendo quindi guidare le procedure di estrazione dello sperma nei soggetti con azoospermia non ostruttiva (86).

Tecnica di fissazione e colorazione

Tra i diversi fissativi che possono essere utilizzati nella biopsia testicolare la soluzione di Bouin (acido picrico, formaldeide e acido acetico) è quella più frequentemente utilizzata per essere un rapido e forte fissativo, perchè non distorce l'architettura parenchimale e preserva meglio di altri preparati la morfologia nucleare. La glutaraldeide tamponata è indicata per piccoli frammenti di tessuto da destinare alla microscopia elettronica.

La prevenzione

Il ruolo del pediatra

Il varicocele, è la più frequente causa di infertilità maschile chirurgicamente correggibile; ciò ha contribuito a stimolare l'interesse verso questa patologia in ambito pediatrico.

La maggior parte degli Autori è concorde nel ritenere che il varicocele primitivo, si sviluppi precocemente determinando un danno progressivo sia a livello anatomico che funzionale del testicolo.

Da qui nasce l'importanza, di una precoce diagnosi e terapia per la prevenzione dell'infertilità di coppia da prevalente fattore maschile.

Studi epidemiologici confermano un'incidenza del 2-2.5% nei bambini di età compresa tra i 7 e i 10 anni, che aumenta progressivamente raggiungendo valori costanti dopo i 15 anni di età (15%). Studi di istopatologia testicolare evidenziano come si osservi una normale istologia testicolare fino ai 12-13 anni di età, mentre successivamente, compaiono progressive modificazioni degenerative che evolvono verso una fase di irreversibilità, che coincide con l'instaurarsi di una iperplasia o di una degenerazione secondaria della cellula del Leydig. L'entità del danno gonadico è quindi proporzionale al tempo in cui il testicolo resta esposto alla noxa patogena.

Assume quindi, sempre maggiore rilievo, una attenta osservazione e valutazione sia dei segni premonitori che di quelli patognomonici evidenziabili in epoca pre-peri-puberale.

L'esperienza clinica, maturata soprattutto con un'intensa attività ambulatoriale pediatrica, ha permesso infatti, di identificare già nella prima infanzia, quei segni premonitori caratteristici di un varicocele in via di sviluppo: il testicolo sinistro in posizione più declive rispetto al controlaterale, e / o la presenza di una macchia bluastra (blue dot) alla radice del sacco scrotale, più evidente se si visita il bambino in posizione eretta. Con controlli periodici sarà possibile pertanto stabilire, sia una curva di esordio che una curva di peggioramento del grado del varicocele; valutare il tempo di permanenza della lesione ed il conseguente danno gonadico parenchimale e funzionale.

In considerazione del fatto che non tutti i pazienti affetti da varicocele, da adulti avranno problemi di infertilità, è necessaria una selezione dei candidati all'intervento chirurgico correttivo, realizzabile grazie ad una corretta valutazione sia del grado del varicocele (II, III) sia del volume gonadico (ipotrofia, ipertrofia testicolare paradossa). Ancora da confermare, l'attendibilità diagnostica in età pediatrica del test al GnRh, che permette la determinazione quantitativa dell'ormone follicolostimolante (FSH) e luteinizzante (LH)

dopo stimolazione, denunciando una disfunzione della cellula del Leydig con un eccessivo rilascio di LH, e indicando un danno selettivo al livello dei tubuli seminiferi con un esagerato rilascio di FSH.

Il ruolo del medico nel periodo scolastico

Sono state condotte diverse esperienze in epoca scolare (scuole elementari e medie inferiori) in cui il semplice esame obiettivo evidenzia la presenza di un varicocele in percentuali che vanno dal 15 al 44%.

Non c'è dubbio quindi che in epoca scolare sia determinante poter effettuare un'esame obiettivo genitale in tutti i ragazzi. Naturalmente il riscontro di un varicocele in una percentuale di ragazzi così elevata non significa che a tutti i soggetti debba essere raccomandato la correzione.

La differenza più importante tra l'intervento praticato su un adulto e uno effettuato su un adolescente è che nella maggior parte degli adolescenti questo sarà profilattico.

Vi dovrà essere una ragionevole certezza di prevenire un danno, piuttosto che intervenire indiscriminatamente, visto che, oltretutto, la percentuale di recidive è ampiamente maggiore quando l'intervento viene effettuato in età adolescenziale o pre-adolescenziale.

L'intervento andrebbe suggerito a quei ragazzi con alterazioni anatomiche (volume e/o consistenza dei testicoli) o funzionali (alterazioni ormonali basali o in risposta al GnRH test) in cui saranno presenti sintomi. In tutti gli altri casi la migliore strategia è l'attesa del completamento dello sviluppo gonadico per poter effettuare una valutazione seminale.

Il ruolo del medico sportivo

E' stata segnalata un'elevata frequenza di varicocele sinistro in adolescenti praticanti attività sportiva a livello agonistico (86), indicando l'utilità di effettuare sempre una visita completa ai soggetti in età evolutiva, in particolare durante la pubertà e in caso di ragazzi fisicamente attivi.

Nello studio sono stati valutati 236 soggetti sani, di età compresa fra 10 e 14 anni, suddivisi in accordo al grado di attività sportiva, inteso come ore/settimana di attività sportiva praticata:

- 30 ragazzi erano sedentari;
- 19 ragazzi svolgevano attività sportiva 1-3 ore/settimana;
- 58 ragazzi svolgevano attività sportiva 4-6 ore/settimana;
- 18 ragazzi svolgevano attività sportiva 7-9 ore/settimana;
- 111 ragazzi svolgevano attività sportiva ≥10 ore/settimana.

Per ciascun ragazzo sono stati valutati:
- altezza,
- peso,
- stadio di maturazione puberale (secondo i criteri di Tanner),
- volume testicolare (utilizzando l'orchidometro di Prader).

La presenza di varicocele è stata ricercata mediante palpazione in posizione ortostatica e durante manovra di Valsalva. Il varicocele è stato classificato in accordo ai criteri di Steeno:

- I grado, con varicosità scrotale palpabile, con diametro < 1 cm e con reflusso durante la manovra di Valsalva;
- II grado, con varicosità scrotale pronunciata, con diametro > 1 < 2 cm e con reflusso durante la manovra di Valsalva;
- III grado, con varicosità scrotale ben visibile anche a distanza, con diametro > 2 cm.

La prevalenza cumulativa di varicocele è risultata del 22% (52/236); 27/236 di I grado (11,4%), 17/236 di II grado (7,2%) e 8/236 di III grado (3,4%).

Prendendo in considerazione il grado di attività sportiva, la prevalenza di varicocele nei diversi gruppi è risultata:

sedentari, 0 (0%),
1-3 ore/settimana, 2 (10,5%),
4-6 ore/settimana, 8 (13,8%),
7-9 ore/settimana, 4 (22,2%),
≥ 10 ore/settimana, 38 (34,2%) (p=0,007).

Non sono state osservate differenze fra i gruppi per quanto riguarda età cronologica, altezza, peso e stadio puberale. Nel gruppo che svolgeva ≥ 10 ore/settimana di attività sportiva, solo i pazienti con varicocele mostravano una differenza di volume significativa fra i due testicoli (destro: 7,42 ± 2,91 vs sinistro: 6,72 ± 2,70 ml, p=0,01).

Quanto l'attività sportiva influenzi la scomparsa del varicocele non è chiaro. L'ipotesi è che alcuni effetti meccanici dell'esercizio fisico ne possano favorire la comparsa.

Poco si conosce della storia clinica del varicocele in questi ragazzi. Da uno studio di follow-up attualmente in corso si possono trarre alcune considerazioni. L'attività sportiva sembra uno dei fattori eziologici del varicocele (fattori di natura meccanica legati allo sforzo fisico possono facilitare la comparsa di varicocele). Si registra un picco di incidenza del varicocele a 12-14 anni che ha la tendenza a ridursi con il progredire dell'età (e dello sviluppo puberale), in particolare nei ragazzi con varicocele di grado minore. Ma se il ragazzo non viene visitato il varicocele può anche passare inosservato. E se la presenza di varicocele in età puberale si associ comunque ad un deficit

della fertilità (anche quando il varicocele è scomparso) non è noto. Uno studio di follow-up di maggiore durata focalizzato ai soggetti con varicocele transitorio potrebbe aiutare a chiarire il rapporto fra varicocele e fertilità.

Dal momento che il varicocele può rappresentare una causa di subfertilità e la prognosi a tale riguardo sembra peggiorare con il persistere del varicocele, si suggerisce l'utilità di un'attenta valutazione degli adolescenti, soprattutto quando fanno attività sportiva, al fine di individuarlo precocemente, ed eventualmente correggerlo.

Il ruolo del medico militare

Un significativo ruolo epidemiologico nei confronti del giovane portatore di varicocele, oltre che informativo, diagnostico e terapeutico, viene svolto dalla Sanità Militare Interforze.

E' facilmente comprensibile come sia importante il ruolo del Medico Militare perché per disposizione legislativa tutti i giovani maschi al compimento della maggiore età devono sottoporsi alla visita di leva (quindi ad un'età in cui la sintomatologia legata al varicocele è più evidente) e perché molte volte la visita presso il Distretto Militare viene ad essere l'unico controllo, in ambito urogenitale, che il soggetto affronta dopo il periodo prescolare in cui è più strettamente seguito dal pediatra e dai genitori.

Il varicocele risulta in molti casi una patologia misconosciuta dal soggetto sia per la sua scarsa sintomatologia, sia per il fatto che, trattandosi di un problema che coinvolge la sfera sessuale, il ragazzo è restio a consultarsi con i propri familiari o con il proprio medico curante.

Un primo screening di massa è costituito dalla visita di leva, che vede protagonisti tutti i cittadini maschi iscritti nelle liste di leva, e che viene svolta presso i Distretti Militari da parte dei medici selettori. Successivamente il giovane viene avviato presso l'Ospedale Militare competente territorialmente per una visita più accurata da parte dello specialista e per l'effettuazione degli esami strumentali necessari (eco-doppler, ecografia testicolare). Dopo adeguata informazione sulla patologia, il soggetto, non ancora militare, viene indirizzato dal proprio medico di famiglia per proseguire l'iter diagnostico-terapeutico.

Dal punto di vista medico-legale (D.M. Difesa del 29 novembre 1995, in particolare art. 23, pubblicato sulla G.U. n. 283 del 4 dicembre 1995 e Direttiva Tecnica emanata con circolare n. 207/96/ML-13-/50 del 31 gennaio 1996), il varicocele in sé è compatibile con il servizio militare, essendo tuttavia previsto, a tutela del soggetto con un varicocele di grado elevato e con eventuale iniziale ipotrofia testicolare, l'assegnazione di un profilo sanitario

che esima il soggetto da incarichi di servizio fisicamente impegnativi.

Per i giovani con varicocele che sfuggono a questo primo filtro, ve ne è un secondo costituito dalla visita che viene effettuata al momento dell'incorporo della recluta.

Questa visita viene effettuata dal Dirigente del Servizio Sanitario presso i Battaglioni Addestramento Reclute (l'equivalente del medico di base durante la leva). L'eventuale riscontro di varicocele, sfuggito alle precedenti visite o che nel frattempo è diventato sintomatico, prevede nuovamente l'invio presso l'Ospedale Militare competente territorialmente, questa volta per un completo iter diagnostico-terapeutico. Un ulteriore filtro, infine, è costituito dalle visite periodiche quindicinali a cui ogni militare di leva deve essere sottoposto come da Regolamento Sanitario Militare Territoriale durante il periodo di servizio.

E' auspicabile una sempre maggiore collaborazione tra la Sanità Militare Interforze e le Strutture Mediche Civili per standardizzare metodologie diagnostiche e curative, al fine di poter dare al paziente un messaggio univoco e soprattutto fornire ai giovani un'attenta ed adeguata informazione su questa patologia.

Indicazioni alla terapia

Varicocele in età pediatrica

Il varicocele è una patologia congenita che diviene evidente in epoca adolescenziale e i primi segni premonitori sono evidenti già dall'infanzia.

L'esigenza di correggere questa patologia deriva dall'irreversibilità delle lesioni acquisite e quindi dalla necessità di prevenire il danno parenchimale.

Le alterazioni istologiche presenti nel testicolo adolescenziale sono meno gravi di quelle riscontrate nell'adulto e sono correlate alla gravità del varicocele, confermando il concetto di un danno gonadico tempo dipendente e grado dipendente.

Vi è accordo nel ritenere che la prevenzione dell'infertilità legata al varicocele non possa quindi che essere legata alla precoce diagnosi e al tempestivo trattamento di quei soggetti valutati a rischio, considerando inoltre, come dimostrato da alcuni Autori, che la correzione del varicocele nell'adolescente con ipotrofia gonadica ipsilaterale, conduce ad un recupero volumetrico del testicolo nell'80% dei casi.

Le indicazioni all'intervento in età pediatrica sono condizionate dal fatto che spesso si ritiene irrinunciabile l'anestesia generale.

I pediatri sono pertanto tendenzialmente favorevoli alla soluzione chirurgica del varicocele, in quanto temono che la scleroterapia anterograda possa comportare un aumento delle complicazioni descritte nell'età adulta (funicolite, necrosi gonadica) e la retrograda abbia un tasso di insuccessi ed una percentuale di recidive troppo elevati.

Il trattamento chirurgico più frequentemente adottato dai chirurghi pediatri prevede l'impiego della tecnica originale di Palomo (no artery sparing), che offre il vantaggio della semplicità e rapidità di esecuzione, della bassa incidenza di recidive, richiedendo inoltre una cicatrice chirurgica di circa 3-4 cm che certamente compete anche con l'approccio laparoscopico che comporta maggiori rischi anestesiologici ed operatori.

Le anastomosi microchirurgiche richiedono necessariamente dell'impiego del microscopio operatore, di un'adeguata esperienza in microchirurgia e prevedono tempi di esecuzione più lunghi.

Varicocele nell'adulto

- **sintomatico**

L'adulto con un varicocele sintomatico può essere sottoposto a correzione del varicocele.

Abbiamo distinto quattro diverse situazioni:

- varicocele sinistro
- varicocele destro
- varicocele bilaterale
- varicocele persistente o recidivo

• **nel paziente infertile**

La condizione di infertilità può portare alla correzione di varicoceli di I grado anche in soggetti asintomatici e con gonadi normotrofiche. L'indicazione è ancor più valida se non esistono altre possibili cause di infertilità.

A tutt'oggi persistono dubbi sulla correlazione fra varicocele ed infertilità maschile pur ritenendo sicuramente il varicocele un'importante causa di infertilità. Il dato più costante che emerge dalla letteratura è quello dell'alterazione dei parametri seminali: il 60-70% dei pazienti con varicocele mostra rilevanti alterazioni dell'esame seminale. Tali alterazioni non sono tuttavia peculiari del varicocele. Nella maggioranza degli studi viene riportato un miglioramento statisticamente significativo, dopo correzione del varicocele, di tutti i parametri seminali pur con marcate differenze fra i parametri stessi: nell'80% degli studi viene segnalato un incremento numerico degli spermatozoi, nel 50% un incremento degli spermatozoi con normale morfologia e solo nel 35% degli studi si rileva un miglioramento della motilità.

Non sempre pertanto la correzione del varicocele determina un miglioramento di tutti i parametri seminali.

E' anche controverso il rapporto fra entità del varicocele ed alterazioni dei parametri seminali; vi è comunque una maggior percentuale di studi che si esprime a favore di un miglioramento dei parametri seminali e del pregnancy rate indipendentemente dal grado di varicocele che era stato corretto.

Una sostanziale convergenza si ha intorno all'ipotesi della progressiva evolutività del danno gonadico nel paziente con varicocele. I risultati del recente WHO varicocele trial sono favorevoli alla correzione del varicocele riconosciuto come probabile rilevante causa di infertilità maschile. Lo stesso studio ritiene opportuna la correzione del varicocele in tempi precoci per prevenire l'infertilità o per avere le migliori probabilità di recupero nel caso si fosse già instaurato un danno.

In sintesi emerge da quanto esposto che manca ancora, purtroppo, un metodo per identificare quali pazienti con varicocele dovranno essere trattati e quali invece non avranno alcun vantaggio dal trattamento o perchè

comunque fertili o perchè troppo compromessi per ottenere un ripristino della fertilità. Dalla Consensus Conference è emersa una notevole concordanza sull'orientamento interventistico volto a correggere il varicocele nel paziente infertile che presenti:

a) dispermia e test post coitale negativo o dubbio
b) testicolo omolaterale al varicocele ridotto di volume
c) valori di gonadotropine non francamente elevati.

• **nell'azoospermico**

Lo studio preoperatorio degli azoospermici affetti da varicocele deve comprendere lo studio ormonale ed il cariotipo. Se l'intento della correzione è legato alla sterilità del paziente occorre escludere un'agenesia delle vie seminali. Qualora non sia già stata eseguita in precedenza deve essere prevista una biopsia testicolare con eventuale crioconservazione.

Czaplicki in uno studio del 1979 (87) su 33 pazienti azoospermici affetti da varicocele e sottoposti all'intervento chirurgico riporta la comparsa di spermatozoi in 12 casi (34%) a distanza di 2-14 mesi dall'intervento. In 3 casi le partner ebbero una gravidanza per un totale di 4 nati.

D'Ottavio (88) in uno studio durato dal 1978 al 1985, condotto su 26 pazienti azoospermici affetti da varicocele e sottoposti ad intervento chirurgico, riporta il follow-up di 20 pazienti dal quale emerge una costante persistenza della azoospermia.

Una ricerca retrospettiva di Trombetta (89) mostra dati abbastanza simili allo studio eseguito da Czaplicki, avendo verificato, su un campione di 23 soggetti seguiti al follow-up la ricomparsa di spermatozoi in 7 pazienti ed il verificarsi di 4 gravidanze.

Nell'azoospermico la scelta del tipo d'intervento può essere legata al fatto di dover eseguire contestualmente la biopsia testicolare. Anche la biopsia può essere eseguita in anestesia locale.

La soluzione ideale in caso di azoospermico può prevedere due anestesie:

un'unica anestesia locale:

- interventi con accesso sottoinguinale;
- interventi con accesso inguinale con esteriorizzazione del testicolo ed apertura della vaginale; (l'apertura della vaginale consente un'esplorazione dell'epididimo e delle vie seminali pertanto deve essere ampia in modo tale da permettere una buona visione di tutto il campo operatorio)

due anestesie locali diverse:

- terapia percutanea + biopsia testicolare ed eventuale crioconservazione.

• **persistente o recidivo**

La valutazione dei risultati della terapia chirurgica del varicocele mostra come nelle diverse casistiche vi sia, anche a breve distanza dall'intervento, una notevole percentuale di mancate correzioni del varicocele e di persistenza del reflusso.

Si tratta di una percentuale variablile a seconda della tecnica chirurgica adottata:
- 10% nelle legature a livello inguinale;
- 25% nelle legature a livello scrotale;
- 20% nelle legature alte.

In presenza di una mancata correzione del varicocele alcuni Autori hanno adottato una diversa definizione della situazione post-chirurgica.

La maggior parte ritiene di trovarsi di fronte a una **recidiva** del varicocele come se si trattasse di una deligature delle vene od una formazione di circoli neoformati.

Altri più correttamente parlano di **legatura incompleta** mettendo in rilievo il reale determinismo della persistenza del reflusso dovuto alla mancata individuazione di vene collaterali la cui mancata legatura comporta la **persistenza** del varicocele.

In caso di varicocele persistente è mandatorio eseguire una venografia. La terapia più opportuna è pertanto la scleroembolizzazione percutanea. La sclerotizzazione anterograda costituisce una seconda scelta in quanto lo studio venografico è meno dettagliato.

Varicocele sinistro

Indicazioni alla correzione del varicocele sono:

- la presenza di alterazioni di umero, motilità e morfologia degli spermatozoi riscontrate in due o più esami del liquido seminale a distanza di almeno 3 mesi in assenza di altre cause oggettivabili;
- la constatazione di un'ipotrofia testicolare consensuale in caso di varicocele monolaterale;
- il varicocele sintomatico.

Un varicocele può inoltre essere corretto in altri due casi:

- se compresente con altre patologie la cui correzione comporta l'apertura del canale inguinale oppure una laparoscopia;
- su richiesta del paziente qualora la presenza del varicocele sia d'impedimento per il lavoro o inabiliti al servizio militare.

In generale nell'adulto si prediligono gli interventi esguibili in anestesia locale.

■ La verifica venografica contestuale piò rappresentare un ulteriore criterio di preferenza.

Varicocele destro

Un varicocele destro può:
■ essere monolaterale;
■ coesistere con un varicocele sinistro (vedi varicocele bilaterale);
■ persistere dopo idoneo trattamento di un varicocele sinistro.

La presenza di un varicocele destro a sé stante deve essere valutata clinicamente ai fini di:
■ escludere che si tratti di un varicocele secondario;
■ valutare l'evenienza di un situs viscerum inversus.

Si considerano terapie di I^ scelta:
■ sclerotizzazione anterograda sec. Tauber o retrograda (ev. con accesso transbranchiale).
■ legatura delle vene spermatiche a livello subinguinale con tecnica microchirurgica;
■ legatura a livello subinguinale;
■ legatura delle vene spermatiche a livello subinguinale previo studio flebografico (tecnica di Marmar).

Si considera una scelta terapeutica di II^ scelta la legatura delle vene spermatiche a livello inguinale (se fattibile in anestesia locale).
Non sono indicate:
■ legatura con tecnica videoparoscopica (salvo non vi sia altra indicazione per la laparoscopia)
■ la legatura a livello lombare sec. Bernardi;
■ la legatura soprainguinale sec. Palomo (salvo non vi sia altra indicazione per intervento in anestesia generale).

Varicocele bilaterale

In letteratura vi è un profondo disaccordo riguardo l'incidenza del varicocele bilaterale; ciò è dovuto fondamentalmente ai diversi criteri di selezione dei pazienti studiati dai vari Autori e soprattutto alle diverse metodiche diagnostiche impiegate per dimostrarne l'esistenza.
In uno studio condotto su 24 soggetti puberi, Okuyama ha riscontrato la

bilateralità della patologia nel 16,6% dei casi (90). Durando, riferendosi ad uno studio effetuato su 7 donne, riporta una frequenza di varicocele pelvico bilaterale dell'85,7% (91).

In generale i "chirurghi" riferiscono una percentuale di varicocele bilaterale maggiore rispetto ai radiologi: per esempio, Dubin riporta una frequenza del 14% (92), Marks del 30,7% (93), Ross del 7% (94) e Turner, riferendosi ad un'esperienza non personale ma "generale", riporta una frequenza pari al 10% (95).

Il parere dei radiologi sulla reale frequenza del varicocele bilaterale è molto diverso: infatti Fuochi riferisce una frequenza dello 0,4% su 454 casi osservati (96) mentre laccarino in due lavori, uno del 1979 e l'altro del 1987, riporta il 2,3% e il 2% rispettivamente su 126 e su 700 osservazioni (97, 98).

Con l'ausilio della velocimetria Doppler, Kursh (101) riconobbe 8% di varicoceli bilaterali in un gruppo di soggetti fertili; con la stessa metodica Reitelman (102) descrive la bilateralità della patologia venosa nel 7% di un gruppo di 40 adolescenti affetti da varicocele.

Sempre con esame obiettivo e velocimetria Doppler, Grasso (103) riscontra il varicocele bilaterale nel 33,8% di una serie di soggetti candidati ad intervento correttivo e dimostra come la grande maggioranza di tali pazienti presenti un varicocele di II o di III grado a sinistra e di I grado a destra (l'Autore dimostra anche che il miglioramento dei parametri seminali in questi casi era analogo dopo correzione bilaterale oppure monolaterale sinistra).

Secondo una casistica pubblicata da Kupeli (104) la condizione di bilateralità viene riscontrata nel 3,1% dei casi con l'esame obiettivo, nel 14,3% con il Doppler e nel 17,4% con l'ecografia scrotale.

Hamm (105) con l'ausilio di ecografia scrotale e termografia descrive la bilateralità dell'affezione nel 5,4% dei casi (e il varicocele destro isolato nello 0,9%).

McClure e Hricak (106) trovano un'incidenza del 48% di varicoceli bilaterali in un gruppo di pazienti infertili studiati ecograficamente.

Pittaluga (107) studiando con esame obiettivo e velocimetria Doppler un gruppo di 210 pazienti affetti da varicocele con o senza sintomatologia e con o senza turbe della fertilità riscontra il varicocele bilaterale nel 5% dei casi.

Terapia

La bilateralità non consente una valutazione comparativa dei volumi delle gonadi e può condizionare la scelta della terapia più idonea. In caso di varicocele bilaterale la vascolarizzazione arteriosa dei testicoli deve essere particolarmente salvaguardata.

La S.I.A. considera terapie di prima scelta:

- legatura delle vene spermatiche sottoinguinale bilaterale con identificazione delle arterie;
- legatura delle vene spermatiche sottoinguinale bilaterale con identificazione delle arterie, studio venografico e sclerotizzazione anterograda (Marmar);
- legatura delle vene spermatiche a livello inguinale (se fattibile in anestesia locale);
- terapia percutanea (se la durata del t. d'irradiazione non supera il 10') (108).

Sono considerate terapie di seconda scelta:

- legatura per via laparoscopica (salvaguardando le arterie deferenziali);
- legatura delle vene spermatiche a livello soprainguinale.

Compresenza di varicocele ed altre patologie

Il varicocele asintomatico è senz'altro quello più frequente; è diagnosticato il più delle volte in modo incidentale in corso di visite di screening o di esame obiettivo generale. Raramente, però, il varicocele può presentare una sua sintomatologia, anche se non sempre patognomonica, costituita da fastidio specie in ortostatismo a livello dei testicoli, del canale inguinale o della faccia interna della coscia o ancora da un non ben precisato senso di pesantezza a livello scrotale. Tale sintomatologia è legata il più delle volte a varicoceli di grosse dimensioni di tipo ipertensivo con forte congestione ed a volte trombosi venosa.

Questa stessa sequela sintomatologica più frequentemente non è legata al varicocele, ma a patologie ad esso concomitanti anche se meno evidenti ad un esame poco approfondito.

Le patologie che più comunemente si associano al varicocele sono: l'epididimite, le cisti dell'epididimo, lo spermatocele, l'idrocele, il testicolo mobile, l'ernia inguinale ed i processi espansivi del rene.

L'epididimiti, e soprattutto quelle sub-acute e croniche, sono in assoluto la patologia che più spesso si pone in diagnosi differenziale con il varicocele, nell'individuare l'etiologia di una sintomatologia dolorosa persistente e ricorrente a livello inguino-scrotale. Anche frequente è il riscontro di cisti dell'epididimo, che se situate sulla testa, sono spesso misconosciute perchè nascoste da grosse dilatazioni del plesso pampiniforme. E', quindi, opportuno approfondire l'esplorazione dell'epididimo, magari ecograficamente, sia per accertare la vera causa del dolore, che per valutare quanto la presenza di una cisti epididimaria possa incidere sulla funzionalità della via escretrice e quindi considerare l'eventualità di una sua escissione contemporaneamente

alla varicocelectomia. Per quanto riguarda lo spermatocele è opportuno valutare il grado di danno alla via escretrice da esso indotto per valutare l'opportunità di procedere o meno alla varicocelectomia una volta asportato. Stesso problema si pone per l'archite allor quando questa abbia esitato in una marcata ipotrofia testicolare, che renderebbe inutile un'asportazione del varicocele.

Il testicolo mobile e l'ernia inguinale non pongono grossi dubbi di diagnosi differenziale ne di scelta terapeutica, essendo per ambedue opportuno un intervento chiururgico contestuale alla varicocelectomia.

Un discorso a parte va fatto per il varicocele del testicolo destro che pur essendo quasi sempre asintomatico per quanto riguarda il dolore, deve farci sempre porre il sospetto di una patologia di tipo espansivo del rene omolaterale con conseguente occlusione o trombosi venosa. In questo caso va, quindi, sempre eseguita una ecografia renale di controllo. Inoltre in presenza di un varicocele destro non va mai dimenticata l'eventualità di una condizione parafisiologica quale il sito inverso.

L'importanza di considerare sempre la possibilità della concomitanza di altre patologie associate al varicocele è legata in primo luogo alla corretta valutazione dell'etiologia di un eventuale alterazione seminologica, che potrebbe essere erroneamente attribuita esclusivamente a quest'ultimo. In secondo luogo per non infondere false illusioni nel paziente, che potrebbe vedere nella varicocelectomia la soluzione radicale sia dei problemi seminologici che sintomatologici che spesso dopo l'intervento permangono perchè appunto legati a patologie croniche quali le prostato epididimiti di non facile risoluzione anche con lunghe terapie farmacologiche.

Quando non trattare il varicocele

Esistono alcune condizioni in cui si può scegliere di non trattare il varicocele.

a) negli adolescenti asintomatici con varicocele monolaterale e testicoli simmetrici;

b) negli azoospermici con FSH elevato e sindrome a sole cellule del Sertoli;

c) negli adulti asintomatici che non hanno problemi legati alla fertilità.

Considerazioni sul rapporto tra ICSI e varicocele

Vi è una tendenza,quando ci si trova di fronte ad una infertilità di coppia in cui sia presente un fattore maschile come nel caso del varicocele, a by-passare il problema non correggendo la patologia, ma procedendo con tecniche

di Fertilizzazione Assistita, nella fattispecie IVF con ICSI; questo anche se i costi sono ben diversi: $20,402 per ciclo di IVF/ICSI, contro $4019 per la correzione del varicocele. (109, 110).

Questi costi comprendono varie voci (110):

1) *IVF/ICSI*	**$20.402** (per ciclo)
Analisi del liquido seminale	$357
Perdita di giorni di lavoro	$ 209
ICSI	$11,324
Fallimenti della stimolazione	$366
Complicanze materne	$165
Spese per il parto	$1500
Parti multipli	$ 6720
2) *Correzione del varicocele*	**4.019**
Costo della prima visita	$199
Spese di sala	$462
Controlli	$ 46
Perdita di 3 giorni di lavoro	$360
Analisi pre intervento	$ 265
Complicanze	$ 71
Intervento	$ 802
Spese per il parto	$ 1549
Anestesia	$ 265

Anche i costi di ogni "bimbo in braccio" sono ben diversi:

ICSI	$ 89,091
correzione del varicocele	$26,268

Questo in quanto con la ICSI i costi lievitano enormemente per i rischi che si vada incontro a gravidanze multiple (da $ 3040 per un parto trigemino a $ 3679 per un parto gemellare). Inoltre la frequenza di gravidanze a termine è più alta con la correzione del varicocele (30%),rispetto a quella che si riscontra dopo un solo ciclo di ICSI (110).

Secondo una valutazione costo-beneficio quando ci si trova di fronte ad un'infertilità in una coppia giovane (donna di età inferiore ai 35 anni - 12-24 mesi di rapporti non protetti) con presenza nel partner di un varicocele ed alterazioni morfofunzionali di lieve-media entità del pattern seminale, *la prima terapia da prendere in considerazione è la correzione del varicocele.*

Se invece ci si trova di fronte ad una infertilità in una coppia non più giovane (donna di età > 35 anni - 12-24 mesi di rapporti non protetti), con presenza nel partner di un varicocele ed alterazioni morfofunzionali mediogravi del pattern seminale, *si può procedere in prima istanza ad una IVF con ICSI*.

Il fattore età ha la sua importanza:

- la fertilità della donna dopo i 35 anni tende statisticamente a calare
- dopo la correzione del varicocele una gravidanza può istaurarsi in un lasso di tempo che va da 1 a 2 anni mentre con la ICSI normalmente possono essere richiesti pochi mesi;
- un ciclo di ICSI può essere ripetuto a breve termine.

Le tecniche chirurgiche

Il varicocele è la patologia, che nel tempo è stata oggetto del maggior numero di opzioni chirurgiche, senza che nessuna, ancor'oggi, sia stata accettata univocamente.

I tentativi più remoti risalgono all'antichità fino ad arrivare al sec. XIX, dove la correzione chirurgica del varicocele aveva più una finalità estetica che terapeutica.

Si praticava il clampaggio esterno della cute scrotale includente le vene ectasiche, con resezione di una losanga di cute dello scroto esuberante che veniva escissa nella parte bassa e posteriore del sacco, in modo che la cicatrice rimanesse pressochè invisibile. A questo intervento di "plastica correttiva" a livello scrotale (Durante), si associava spesso la sospensione del testicolo ai fasci cremasterici, isolati e raccolti in quattro gruppi, due anteriori e due posteriori, che accorciati convenientemente venivano fissati all'aponeurosi del m. grande obliquo (Isnardi) o meglio alla parete posteriore del canale inguinale, con dei punti di sutura analoghi a quelli che venivano usati per la plastica erniaria secondo Bassini. Questo metodo complesso della sezione di alcune delle vene più grosse, della sospensione dei quattro fasci cremasterici alla parete posteriore del canale inguinale, riducendo la parte esuberante di funicolo nello spazio preperitoneale (Carta-Mantiglia), costituiva, come ricordato da Uffreduzzi, "il metodo migliore di cura, perchè assicurava i risultati più duraturi, senza apprezzabili disturbi al testicolo, e la metodica chirurgica aveva il vantaggio di chiudere il canale inguinale, eliminando l'eventuale ernia concomitante". (111, 112, 113).

All'inizi del sec. XX, invece, veniva praticata la legatura ed escissione in massa del pacchetto di vene ectasiche per via scrotale (111, 112, 113). Abbandonate, per le immaginabili complicanze, le tecniche a livello scrotale, si è passati agli approcci addominali ed inguinali che ancor'oggi vengono utilizzate.

Queste tecniche possono essere suddivise in:
Sovrainguinali o retroperitoneali (Ivanissevich e Palomo) (114, 115)
Inguinali
- **Legatura inguinale (Bernardi)** (116)
- **Legatura subinguinale** (117)

Alle tecniche classiche si sono poi aggiunte quelle con ausilii ottici:
Legatura inguinale microchirurgica (118)
Anastomosi microchirurgiche (121)
Tecniche chirurgiche

Intervento di Ivanissevich (legatura soprainguinale – artery sparing)

L'approccio retroperitoneale viene effettuato con un'incisione cutanea trasversale medialmente alla spina iliaca antero-superiore, al di sopra dell'anello inguinale interno, con apertura della fascia del muscolo obliquo interno ed esterno nel senso delle fibre muscolari. Si ha, quindi, l'esposizione dei vasi spermatici interni con un lieve scollamento per via smussa del peritoneo. A questo livello le vene spermatiche interne sono singole o al massimo duplici e decorrono parallelamente all'arteria testicolare.

L'intervento di Ivanissevich prevede la legatura delle vene spermatiche interne e la preservazione dell'arteria testicolare.(114)

Intervento di Palomo (legatura soprainguinale)

L'intervento di Palomo consiste nella legatura in massa di arteria e vene spermatiche.(115)

La chiusura della ferita si esegue per strati dalla profondità alla superficie riaccostando prima le fibre muscolari dell'obliquo interno ed esterno, con punti staccati in dexon, poi si procede alla sutura del sottocute con punti riassorbibili ed infine alla chiusura della cute che sarebbe meglio effettuare con una sutura intradermica in monocryl® per un miglior risultato estetico e per evitare la successiva necessità di asportare il punto di sutura.

Il vantaggio di questo approccio è la velocità di esecuzione grazie all'esiguo numero di vene da legare. Di contro gli svantaggi sono legati all'impossibilità, a questo livello, di individuare e legare le vene spermatiche esterne, cremasteriche e perforanti il canale inguinale che possono essere causa di persistenza del varicocele se non di completo insuccesso dell'intervento in caso di varicocele con prersenza di componente extrafunicolare; la tecnica di Palomo, anche se raramente, può provocare un'atrofia del testicolo, a causa della legatura dell'arteria testicolare; infine l'accesso addominale, può essere causa di un maggior dolore post-operatorio a causa del traumatismo a livello dei piani muscolari dell'obliquo esterno ed interno, con una conseguente più lenta ripresa del paziente.

Intervento di Bernardi (legatura inguinale)

L'approccio inguinale secondo Bernardi si effettua con un'incisione obliqua, parainguinale a livello dell'anello inguinale esterno.

Si incide l'aponeurosi del muscolo obliquo esterno e si accede al funicolo

spermatico liberandolo dalla sua guaina. Con questa incisione si ha la possibilità di accedere ad un numero maggiore di vene (spermatiche interne ed esterne, cremasteriche, deferenziali e perforanti del canale inguinale).

E' anche possibile, isolare ed esteriorizzare tutte le componenti del funicolo (vene, arteria testicolare, deferente, nervo ileo-inguinale) con una più accurata dissezione delle stesse.

Questa tecnica necessita di un maggior tempo di esecuzione e di una maggiore accuratezza da parte dell'operatore per evitare di ledere le strutture del funicolo e per il maggior numero di vene da legare.

Ha il vantaggio di permettere l'individuazione di tutte le vene ectasiche sia intra che extra-funicolari (116).

Legatura subinguinale

L'approccio subinguinale si esegue con un'incisione obliqua immediatamente al di sotto dell'anello inguinale esterno.

La linea di incisione può essere individuata più facilmente introducendo l'indice della mano sinistra all'interno dell'anello inguinale esterno.

A questo livello si accede con più facilità oltre che al funicolo anche alle vene extrafunicolari. Per esteriorizzare maggiormente il funicolo può essere utile sottenderlo ad un abbassalingua sterile foderato con un penrose. La ricerca e la dissezione delle strutture funicolari può essere ottimizzata dall'utilizzo di mezzi di ingrandimento ottico, quali loupes o microscopio operatore. Questa tecnica che non comporta l'incisione del piano fasciale, unitamente ad una minima incisione cutanea ed ha il vantaggio di permettere una rapida ripresa del paziente.

La chiusura della ferita, quindi, necessita la sola chiusura della guaina del funicolo, del sottocutaneo e della cute. La cicatrice non sarà visibile (117).

Complicanze ed effetti collaterali

Delle numerose tecniche sopraddescritte l'unica da considerare d'elezione è la *subinguinale*, poichè se l'operatore ha dimestichezza con la regione del canale inguinale, a questo livello è possibile risolvere con buona percentuale di successo ogni tipo di varicocele sia a componente esclusivamente intrafunicolare sia extrafunicolare a ciò si unisce il vantaggio di un intervento scarsamente invasivo con ridotta dolorabilità post-operatoria che fa sì che il paziente possa essere trattato in regime di day hospital.

Questo approccio può essere ulteriormente migliorato dall'utilizzo delle loupes, ausilio ottico relativamente economico, che permette di preservare con maggiore precisione le strutture linfatiche ed arteriose.

Conserva ancora un suo razionale l'esecuzione di tecniche retroperitoneali in età pediatrica data l'esiguità delle dimensioni delle strutture funicolari nel bambino, che comporta un maggior rischio di lesioni delle stesse a livello inguinale ed inoltre la minore profondità delle vene spermatiche interne a quest'età, che ne rende meno difficoltosa l'esteriorizzazione.

Complicanze precoci

Le complicanze *precoci* sono costituite da: edema scrotale ed idrocele temporaneo da stasi linfatica, parestesie della faccia interna della coscia e dello scroto da irritazione del nervo ileo-inguinale, ematoma a livello del canale inguinale per minimi stravasi ematici, trombosi dei monconi distali a livello scrotale delle vene sezionate. Queste complicanze si realizzano essenzialmente con l'approccio inguinale. In corso di legatura subinguinale si può verificare la trombosi della vena dorsale superficiale del pene per erronea legatura a livello extra funicolare di un suo ramo. I tempi di risoluzione di queste problematiche sono intorno ai 10 gg. (112).

Complicanze tardive

Le complicanze *tardive* sono costituite da:

1 - **idrocele persistente**. E' legato alla difficoltà di isolare i vasi linfatici che decorrono in stretta connesione con le strutture venose spermatiche. Questa è una complicanza di tutte le tecniche chirurgiche classiche, con percentuali che variano dal 3 al 33% a seconda degli Autori (112); e che può essere notevolmente ridotta con l'impiego di tecniche microchirurgiche.

2 - **atrofia testicolare**. E' un'evenienza che si può realizzare più facilmente negli approcci retroperitoneali, nei quali è più difficile esteriorizzare i vasi,essendo essi situati più profondamente rispetto all'incisione cutanea. E' comunque poco frequente, in quanto l'arteria tesicolare anche se sezionata è vicariata nella sua funzione dall'arteria cremasterica e deferenziale (112, 115). Anche se rara comunque in passato, in tempi in cui ancora non si parlava di "consenso informato", questa complicanza a volte è costata molto cara al chirurgo, come nel caso del Dr. Delpech, che fu ucciso da un suo paziente il quale era persuaso, a ragione o a torto, che l'atrofia dei sui testicoli fosse da attribuire ad un intervento per varicocele, da quel chirurgo praticato (113).

3 - **persistenza del varicocele**. Questo tipo di complicanza è legata alla mancanza di uno studio venografico. L'approccio retroperitoneale è quello che è gravato da una percentuale maggiore di persistenza di varicocele.

Le complicanze precoci (edema scrotale, idrocele temporaneo, parestesie della faccia interna della coscia e dello scroto), si risolvono spontaneamente o con terapia anti-infiammatoria nel giro di 10-15 giorni.

Le complicanze tardive (idrocele persistente, recidiva e persistenza del varicocele), possono richiedere anche eventuali reinterventi chirurgici.

Intervento di Ishigami

Si esegue un'incisione cutanea circa 8 cm in lunghezza iniziando medialmente ed al di sotto della spina iliaca antero-superiore, estendendosi al di sopra e parallelamente al legamento inguinale verso l'osso pubico. Dopo avere isolato l'aponeurosi del grande obliquo essa viene aperta nella direzione delle sue fibre verso l'anello inguinale esterno. A questo punto viene eseguita la venografia della vena spermatica interna sinistra iniettando 30-40 ml di urografin 76% nel plesso pampiniforme. Il reperto venografico è dirimente nella scelta della tecnica operatoria. Viene quindi identificato tramite palpazione diretta l'anello inuinale interno. Due cm sopra di esso vengono separate le fibre dei muscoli obliquo interno e del trasverso e ciò consente di identificare le vene dilatate. In questo punto le strutture venose decorrono tra il peritoneo e la parete muscolare. La vena spermatica interna (a volte ne sono presenti più di una), dopo aver iniettato una piccola quantità di anestetico locale al fine di prevenirne llo spasmo, viene isolata e sezionata preservando l'arteria spermatica e le strutture nervose. In caso di varicocele di grado medio e quando il gruppo spermatico del plesso pampiniforme sia affetto, l'anastomosi microchirurgica viene eseguita tra l'estremità distale della vena spermatica interna e la vena grande safena omolaterale.

Appare evidente come un intervento di questo tipo richieda un duplice accesso (alla vena spermatica ed alla vena safena) cutaneo e come la confezione dell'anastomosi sia causa di un significativo aumento della durata dell'intervento.

Intervento di Marmar (legatura a livello inguinale e sclerotizzazione)

I piani cutanei e sottocutanei poco al di sopra dell'anello inguinale esterno vengono infiltrati con 1-3 cc di una soluzione di lidocaina 1%; viene quindi eseguita una piccola incisione cutanea di 2 cm. Una volta dissociato il piano sottocutaneo e aperta la pseudo fascia di Scarpa, si procede all'isolamento del funicolo spermatico che viene sospeso su nastro ombelicale. La dissezione continua con l'utilizzo del microscopio operatore (4-6X). Dopo avere aperto la fascia cremasterica in due strati, si provvede all'isolamento delle strutture venose cremasteriche dilatate che vengono quindi legate e sezionate. L'utilizzo del microscopio operatore permette un'agevole risparmio dell'arteria testicolare e del deferente. Particolare attenzione deve essere impiegata nel risparmio delle strutture linfatiche al fine di evitare la formazione futura di idrocele. Sebbene le vene varicose dilatate del funicolo spermatico siano più numerose a questo livello, vengono isolate a gruppi, chiuse

con clips vascolari e sezionate dopo cauta microdissezione per preservare l'arteria che in genere decorre in mezzo al plesso. Le vene defernziali decorrono parallele al deferente ed in genere vengono sezionate se superano i 2 mm di diametro.

Viene quindi iniettato un agente sclerosante (0,2-1,5 ml Sotradecol) nelle vene prescelte per assicurare l'obliterazione di piccoli vasi collaterali e perforanti. Si osserva l'agente sclerosante scorrere attraverso i rami collaterali. Si pone attenzione per evitare la sopradistensione dei vasi ed il sito della puntura viene chiuso ermeticamente con piccole clips vascolari dopo la rimozione dell'ago. Il funicolo spermatico viene riposizionato nel suo letto anatomico e l'incisione viene suturata mediante fili riassorbibili.

Intervento di Tauber (sclerotizzazione anterograda)

Per la corretta esecuzione di questa metodica è indispensabile avere la disponibilità dell'amplificatore di brillanza in sala operatoria (non ci si deve fidare di iniettare sostanza sclerosante in una vena di cui non si conosce l'anatomia venografica).

Non è indispensabile disporre di mezzi d'ingrandimento anche se l'ausilio di un paio di loupes può agevolare l'incannulamento della vena.

Può essere utile che il paziente sia in grado di eseguire la manovra di Valsalva al momento dell'introduzione della sostanza sclerosante.

La metodica va accomunata dal punto di vista "filosofico" alle tecniche di sclerotizzazione anche se richiede un minimo accesso chirurgico (Fig. 4). Infatti per l'occlusione dei circoli collaterali ci si basa sulla riconosciuta efficacia dell'azione della sostanza sclerosante

Non si tratta quindi una semplice sclerotizzazione complementare così come descritto da Marmar.

Tecnica

Tenendo il funicolo tra due dita s'inietta un anestetico locale a livello del funicolo spermatico (p.es.: 10 ml di carbocaina al 2%); si esegue un'incisione verticale od orizzontale alla radice dello scroto di circa 1-2 cm.

Il funicolo viene isolato e sotteso con una fettuccia; si procede quindi all'identificazione su laccio di una delle vene più grosse e dilatate del funicolo spermatico, che viene incannulata con un'agocannula da 24 G previa sezione paziale della parete della vena (Fig. 1-2-3).

Un contestuale controllo radioscopico con mezzo di contrasto verifica l'opacizzazione della vena spermatica sino allo sbocco in vena renale sinistra o in vena cava a destra.

Nel momento in cui viene iniettata la sostanza sclerosante (2 ml di sodio-

Figura 1. Intervento di sclerotiz - zazione sec. Tauber: isolato il funicolo spermatico si procede all'individuazione di una vena e successivo incanulamento.

Figura 2. Sclerotizzazione ante - rograda: dettaglio dell'isolamen - to di una vena dilatata del funi - colo spermatico.

Figura 3. Sclerotizzazione ante - rograda: dettaglio intraoperato - rio dell'incanulamento di una vena spermatica.

Figura 4. Isolamento del funico - lo spermatico bilaterale. In una fase successiva dell'intervento si procederà alla sclerotizzazione anterograda.

tetradecilsolfato al 3%) si invita il paziente ad eseguire una manovra di Valsava: si può così constatare che la sostanza sclerosante scende nei rami limitrofi alla vena spermatica incannulata (Fig. 11-12).

Dopo aver rimosso l'agocannula si procede alla legatura della vena isolata. La tecnica non prevede che vengano legate altre vene eventualmente evidenti (125).

Intervento di Belgrano (anastomosi microchirurgica spermatico-epigastrica)

Attraverso un'incisione inguinale classica, viene aperta la fascia dell'obliquo esterno, e le strutture del funicolo sono mobilizzate, ponendo cura nel preservare il nervo ileoinguinale. I vasi epigastrici inferiori sono identificati e accuratamente isolati per una lunghezza di 3-4 cm.

Si procede, avvalendosi di un mezzo di ingrandimento del campo operatorio (che non è necessariamente rappresentato dal Microscopio Operatore, ma che può essere costituito da loupes 2-4X) ad una dissezione del funicolo e ad un isolamento delle vene spermatiche.

La vena spermatica interna è sezionata e il moncone distale, quello più lontano dal testicolo, viene legato. La vena epigastrica è anch'essa sezionata e il moncone prossimale, quello più lontano dalla vena iliaca, viene legato. Il moncone prossimale della vena spermatica viene anastomizzato termino-terminalmente al moncone distale della vena epigastrica con punti separati in Nylon 9/0.

Le vene spermatiche esterne vengono risparmiate.

Nei casi di vene spermatiche ed epigastriche multiple, la vena più grande è scelta per l'anastomosi e gli altri vasi vengono legati.

L'anastomosi della vena spermatica con il moncone prossimale della vena epigastrica può offrire una soluzione emodinamicamente corretta in quanto questa è normalmente anastomizzata con la vena epigastrica superiore e con la vena mammaria e quindi può rappresentare un buon circolo collaterale di drenaggio anche per il testicolo (126, 127).(Fig. 5-6)

Tecniche angiografiche percutanee

La sclerotizzazione o scleroembolizzazione

Materiali

- 2 Vaschette sterili, una per il liquido di contrasto e una per la soluzione fisiologica
- Contrasto iodato non ionico a concentrazione di 300 mg per ml.
- Un introduttore valvolato 5F
- una guida idrofila con punta angolata 0,35" di tipo normale o stiff lunga cm 150 o 180
- un catetere 5F precurvato con estremità ad ampia curva a C o tipo Cobra (accesso femorale dx) oppure con estremità tipo head-hunter o multipurpose (accesso brachiale)
- un rubinetto a due vie
- siringhe di varie capacità
- sostanze sclerosanti: Arthoxisclerol al 3%, Varicocid, Trombovar, Etanolo al 95%

La sclerotizzazione percutanea nel trattamento del varicocele sotto guida radiologica è stata descritta per primo da Iaccarino nel 1977 (128); viene eseguita in sala operatoria o in una sala Angioradiologica-Interventistica con un tavolo inclinabile, tale da poter assumere una posizione di Trendelemburg che facilita sia la fase diagnostica sia quella terapeutica (129).

La metodica è applicabile sia in età pediatrica sia nell'adulto. La percentuale di riuscita della procedura si aggira intorno al 98% con lo strumentario moderno di guide idrofile e cateteri ad alto controllo di torsione, rimanendo esclusi rari casi di anatomia venosa spermatica altamente sfavorevoli (reflusso spermatico da collaterali perirenali con valvola ostiale spermatica ben continente o con ipoplasia del tratto prossimale della vena spermatica interna).

E' consigliabile assistenza anestesiologica in sala interventistica per controllo del paziente che viene monitorato con Saturimetro e con ECG; non è indispensabile sedarlo con Benzodiazepinici e premedicarlo con Atropina.

Preparazione del paziente con campo sterile. Protezione delle gonadi con opportuni schermi piombati di forma adeguata.

Accesso venoso femorale destro o in alternativa brachiale (quest'ultimo da preferire nei casi di Varicocele destro o bilaterale o quando la vena renale sinistra abbia un decorso inclinato in senso cranio-caudale).(Fig. 9)

Anestesia locale sottocutanea e più profonda con 10 cc di lidocaina al 2%. Puntura percutanea della vena femorale destra circa 2 cm sotto il legamento inguinale prendendo come repere la pulsazione della arteria femorale (quindi si punge circa 1 cm medialmente all'arteria). Si usa una ago cannula 18 G o in alternativa l'ago di Seldinger 18 G. La puntura può essere fatta fino ad attraversare completamente la vena; quindi viene estratta la parte metallica dell'agocannula (o il mandrino del Seldinger); si collega con una siringa contenente 3-4 cc di fisiologica e si estrae lentamente la cannula mentre si esercita una modesta aspirazione; non appena l'estremità interna della cannula si trova nel lume venoso si osserva una copiosa aspirazione di sangue scuro e in questa posizione si lascia la cannula; si introduce una guida idrofila 0,35" (o in alternativa 0,38") facendola avanzare dolcemente per circa 20-30 cm facendo attenzione ad eventuale resistenza. Controllo flash di radioscopia per sincerarsi che la guida sia nella giusta posizione (leggermente a dx della colonna lombare). Sulla guida si inserisce un introduttore valvolato 5F attraverso il quale si fa avanzare un catetere con solo foro terminale ad alto controllo di torsione con curva distale a C ampia (diametro di curvatura circa 3-4 cm); come variante alla puntura venosa femorale con ago cannula si può usare un ago senza mandrino del tipo one-wall che consente la visualizzazione immediata della puntura della parete anteriore della vena femorale con fuoriuscita di sangue senza quindi necessariamente eseguire la puntura anche della parete posteriore (130, 131).

La guida idrofila con punta angolata si fa avanzare fino all'altezza del 2°metamero lombare.

Il catetere precurvato ad ampia C distale si fa avanzare fino ad entrare, sotto guida radioscopica, nella vena renale sinistra; si inietta manualmente una piccola quantità di contrasto per assicurarsi della corretta posizione in vena renale sinistra e per apprezzare, anche se fugacemente, un piccolo reflusso nella parte più alta della vena spermatica interna. A questo punto si cerca con la guida idrofila precedentemente usata, di entrare nella vena spermatica interna. Quando la vena spermatica è ampiamente incontinente il passaggio della guida è molto facile e si segue sotto scopia per controllarne la discesa fino all'altezza della sincondrosi sacro-iliaca sn. Tenendo la guida ferma si fa scorrere sulla guida il catetere fino a raggiungere con l'estremità il livello della sicondrosi sacro-iliaca; si estrae la guida; ci si assicura di essere nel lume venoso con piccola iniezione manuale di contrasto iodato e si passa quindi alla flebografia diagnostica raccordando il catetere ad un iniettore automatico così programmato: flusso 1-2 cc al sec in rapporto al calibro della vena, quantità totale di contrasto 10-20 cc, tempo di salita dell'iniezione 0,5- 0,8 sec, pressione massima 500-600 PSI, cadenza dei fotogrammi della seriografia 1 al sec per 10 sec e 0,5 al sec per altri 10 sec, documentando prima la regione inguinale e quindi, spostando il campo durante l'iniezione, verso

la regione lombare sn fino alla vena renale sn. Questa documentazione diagnostica dimostra molto chiaramente tutta l'anatomia venosa spermatica interna, il numero delle vene principali, i collaterali di piccolo calibro, le eventuali connessioni venose con la vena ipogastrica sn, con vene lombari, con vene perirenali (Fig. 8).

Come variante si può far precedere all'iniezione in vena spermatica sinistra, una iniezione durante manovra di Valsalva, in vena renale sn (20- 25 cc di contrasto a 4-5 cc al sec.) per una eventuale dimostrazione dell'ostio spermatico non sempre comunque dimostrabile per la presenza di una valvola prossimale che, anche se incontinente, non consente una sufficiente opacizzazione della vena spermatica più a valle. Quando l'ostio spermatico non è chiaramente dimostrato, va ricercato con un sapiente movimento della guida idrofila che viene fatta ruotare sul suo asse longitudinale fino a passare tra i lembi della valvola prossimale. Il catetere scorre quindi sulla guida e, se incontra una resistenza, viene ruotato con movimento di avvitamento sulla guida associando un leggero avanzamento. E' preferibile che il paziente sia in leggera posizione di Trendelemburg (15-20°) e, se necessario, durante l'iniezione del contrasto può essere fatta eseguire una manovra di Valsalva per una migliore dimostrazione del reflusso e dell'anatomia venosa. Nel caso venga eseguito un accesso venoso brachiale destro si usa una tecnica di puntura percutanea analoga, possibilmente della vena basilica che drena con angolo più favorevole nella vena ascellare; si introduce un introduttore valvolato da 5F; si passa quindi la guida idrofila angolata e un catetere con estremità precurvata, cosiddetto head-hunter o multipurpose 5F ad alto controllo di torsione, si giunge in cava superiore si attraversa l'atrio destro sotto scopia in modo che si controlli il passaggio della guida verso la cava inferiore evitando di entrare nelle cavità cardiache; si spinge sulla guida il catetere la cui estremità è ricurva e capace quindi di essere orientata o a destra verso la vena spermatica destra o a sinistra verso la vena renale sinistra e poi verso la vena spermatica sinistra; l'avanzamento della guida e del cetere in vena spermatica va eseguito fino all'altezza della sincondrosi sacro-iliaca. La flebografia diagnostica è analoga a quella già descritta con accesso femorale.

Dopo aver conosciuta l'esatta anatomia venosa spermatica, avendo escluso possibili situazioni di rischio al trattamento come notevole reflusso in vena renale o connessione con vena iliaca od ipogastrica, si passa alla fase terapeutica di sclerotizzazione.

L'estremità del catetere deve essere molto avanzata nella vena spermatica, almeno fino alla sicondrosi sacro iliaca.

Si esegue una manovra di compressione del funicolo sn all'altezza della piega inguinale per prevenire il passaggio della sostanza sclerosante nel plesso pampiniforme.

Si verifica sotto scopia l'efficacia della manovra di compressione esercita-

ta dall'esterno sulla vena o sull'insieme delle vene spermatiche all'altezza della branca orizzontale del pube e si mantiene la compressione durante il trattamento sclerosante. Si inietta quindi la sostanza sclerosante (4-6 cc) controllando lo spostamento del mezzo di contrasto precedentemente iniettato, indice indiretto della posizione della sostanza sclerosante. Si lascia agire la sostanza per qualche minuto attendendo la formazione di un trombo e l'occlusione di tutti i rami collaterali; per facilitare la formazione del trombo si può iniettare una piccola quantità di Etanolo al 95% la cui azione è immediata ma un pò dolorosa. Giunti a questa fase la procedura si può completare con una embolizzazione oppure ritenersi conclusa. Si verifica l'efficacia della occlusione dei due terzi inferiori della vena spermatica o di vene multiple eventualmente presenti (Fig. 7).

Il controllo va fatto iniettando una piccola quantità di contrasto nel 3° sup. della vena spermatica documentando l'avvenuta occlusione totale della vena stessa.

Una variante della sclerotizzazione prevede un cateterismo coassiale entro il catetere 5F con un catetere 3F che consente di avanzare ancora più in periferia rispetto all'apice del catetere 5F per iniettare sostanza sclerosante in modo mirato o per embolizzare singoli rami di suddivisione della vena spermatica con minicoils.

Altra variante possibile per poter eseguire una scleroterapia in assoluta certezza di assenza di reflusso in vena renale è quella di sostituire il catetere semplice precurvato con un catetere a palloncino da occlusione e foro distale: posizionando il palloncino nel 3° superiore della vena spermatica si gonfia delicatamente fino ad ottenere una completa occlusione temporanea verificata iniettando mezzo di contrasto iodato; quindi si iniettano 4-6 cc di sostanza sclerosante che avanzerà distalmente esercitando la sua azione sulla vena principale e sui collaterali o rami di suddivisione.

E' possibile eseguire contemporaneamente la sclerotizzazione anterograda e retrograda soprattutto nei casi di recidiva di varicocele. Recentemente abbiamo sottoposto a sclerotizzazione combinata un paziente sottoposto a legatura microchirurgica e che a distanza di alcuni anni dall'intervento ha manifestato recidiva con un varicocele di 2° grado clinico. La radioscopia in corso di intervento ha ben documentato la pervietà di alcune collaterali della vena spermatica sinistra e la successiva completa sclerotizzazione (Fig. 10-11-12-13-14).

Il controllo del trattamento sclerosante deve essere fatto a breve (1 mese) e a lungo termine (1-2 anni) con Eco Color Doppler o con esame Doppler. Il semplice esame ecografico può evidenziare ancora vene dilatate, tuttavia è importante dimostrare l'assenza di reflusso prolungato sotto manovra di Valsala (132, 133).



Figura 5. immagine al microscopio operatore: anastomosi microchirurgica spermatico epigastrica. In evidenza su avvicinatore di Acland la sutura con punti staccati 9/0 in Nylon.

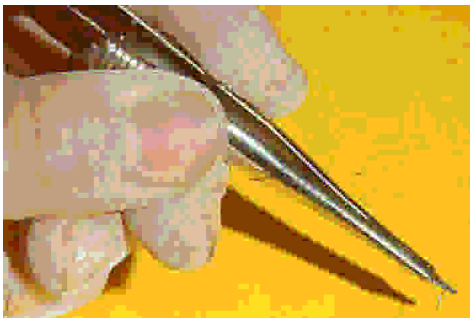

Figura 6. L'esecuzione di interventi di microchirurgia rende necessario l'utilizzo di strumenti dedicati.

Figura 7. Venografia spermatica post sclerotizzazione.

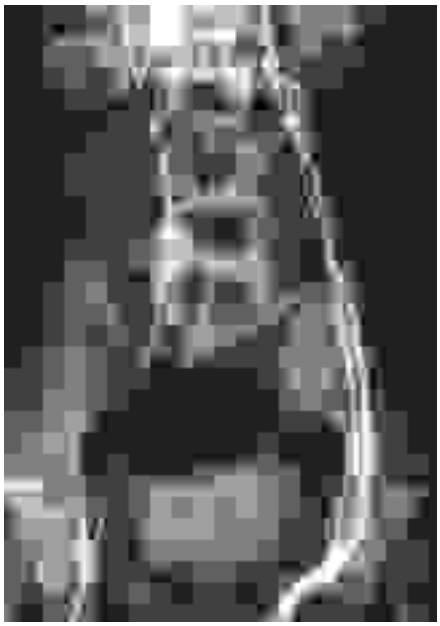

Figura 8. Venografia spermatica: il catetere venoso introdotto attraverso la vena femorale destra raggiunge la vena cava, la vena renale ed imbocca la vena gondica sinistra. Il mezzo di contrasto disegna nel dettaglio l'anatomia venosa.

Figura 9. Sclerotizzazione per cutanea: puntura per cutanea della vena femorale.

Figura 10. Intervento di sclerotizzazione combinato eseguito per via retrograda ed anterograda in paziente con diagnosi di varicocele recidivo dopo intervento di legatura microchirurgica.



Figura 11. Venografia spermatica in corso di sclerotizzazione anterograda.

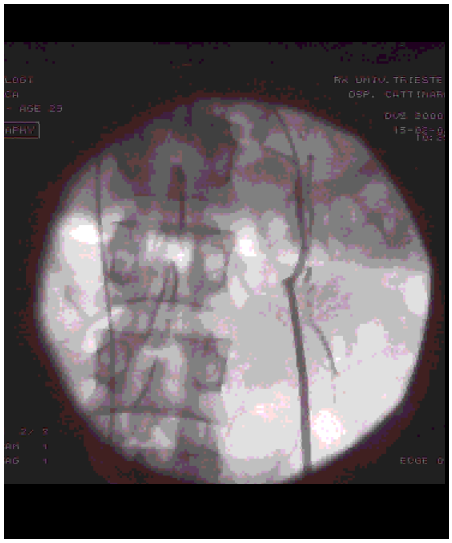

Figura 12. Venografia spermatica in corso di sclerotizzazione retrograda.

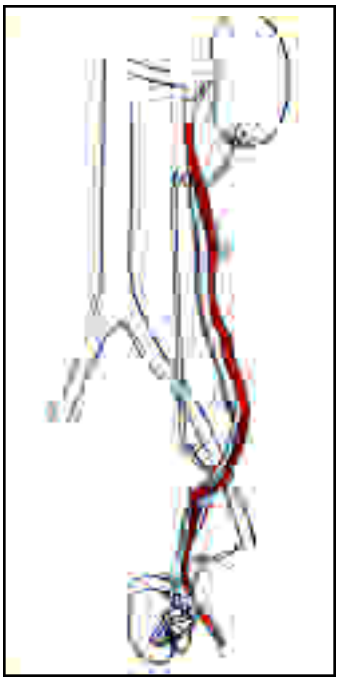

Figura 13. Rappresentazione schematica della lettura di una venografia spermatica eseguita per via anterograda.

Figura 14. Rappresentazione schematica della lettura di una venografia spermatica eseguita per via retrograda.

L'embolizzazione

Materiali

- Spirali al tungsteno da 6-8-10 mm di diametro lunghe 120 mm (Balt)
- Spirali al platino da 6-7-8-9- mm di diametro lunghe 40-60 mm con fibre trasversali
- Palloncini staccabili da 6-8-10 mm di diametro (134)
- (Cianacrilato)

La procedura della embolizzazione nel trattamento del varicocele va eseguita sempre dopo una flebografia diagnostica (già descritta) che consente di valutare il numero delle vene spermatiche principali e il loro calibro.

Del tutto eccezionalmente si esegue una embolizzazione senza sclerotizzazione; ciò si verifica in casi di opacizzazione di collaterali in aperta connessione con la vena iliaca comune o con la vena ipogastrica oppure in caso di varicocele pelvico con vene ovariche molto dilatate dove sarebbe impossibile prevenire una fuga della sostanza sclerosante.

Normalmente si esegue prima una scleroterapia distale (4 cc) quindi una embolizzazione della vena principale seguita da seconda sclerotizzazione con 2 cc di sostanza sclerosante sopra la sede dell'embolizzazione. Se si usano spirali sono da preferire quelle da 0,35" di diametro, uguali al diametro della guida idrofila già usata per la procedura diagnostica; la stessa guida è usata come spingitore delle spirali nell'interno del catetere 5F già usato per la fase diagnostica.

Prima di inserire le spirali ci si deve accertare che la punta del catetere sia stabile e in sede corretta (mai troppo vicina all'ostio renale e possibilmente al di sopra di punti eventuali di biforcazione della vena). Si inserisce una prima spirale da 6 mm di diametro molto distale all'altezza della sicondrosi sacroiliaca e, se necessario, una seconda da 7-8 mm più in alto all'altezza di L3 controllando l'efficacia dell'occlusione. Per prevenire un potenziale spostamento craniale delle spirali, peraltro molto improbabile se la scelta del calibro è stata corretta rispetto a quello della vena e se il posizionamento è stato effettuato lontano dallo sbocco in vena renale, si inietta al di sopra una piccola quantità di sostanza sclerosante.

Alcuni, a garanzia di una trombosi immediata, iniettano in corrispondenza delle spire metalliche 1-2 cc di Etanolo al 95% preceduto da un cc di Lidocaina.

Se si usano palloncini staccabili occorre uno strumentario diverso da quello usato per la fase diagnostica. Occorre innanzitutto incannulare la vena spermatica con il catetere portante di calibro sufficiente a far passare il palloncino scelto per l'embolizzazione. Si introduce il catetere coassiale sul quale è montato il palloncino che viene avanzato fino al livello desiderato. Si riempie il palloncino con mezzo di contrasto iodato diluito fino al raggiungimento del diametro voluto e quindi si controlla l'effetto occludente prima di procedere al distacco. Anche con i palloncini staccabili è consigliabile associare una scleroterapia per l'occlusione dei piccoli rami collaterali praticamente sempre presenti.

Alcuni autori hanno anche descritto l'uso di cianacrilato quale mezzo embolizzante anche se tale sostanza non sembra la più idonea in rapporto alle possibilità di complicazioni durante l'iniezione e in rapporto alla notevole reazione infiammatoria secondaria al cianacrilato. Per prevenire l'incollamento dell'apice del catetere, occorre usare la tecnica coassiale, con un catetere interno di piccolo calibro, usato per iniettare il cianacrilato e quindi rapidamente ritirato alla fine dell'iniezione.

Accorgimenti da seguire in previsione di un trattamento del varicocele

Il consenso informato

Il sottoscritto Prof. / Dott. ..... con funzione di ..... nella struttura di ..... dichiaro di aver informato il Sig .....

- Sulla patologia da cui risulta affetto: varicocele;
- Sulla opportunità di trattare tale patologia; in particolare, in caso di infertilità, ho illustrato come correzione del varicocele possa aumentare le probabilità di fertilità, senza peraltro garanzia di concepimento;
- Sulle metodiche disponibili per la correzione del Varicocele;
- Sui rischi e sulle possibili complicanze connessi al trattamento;
- Sulla possibilità di insuccesso.

Data ..... Firma del Medico che ha informato .....

Io sottoscritto ..... nato il ..... dichiaro di aver ricevuto, nel corso di un colloquio personale con il Prof. / Dott ..... dettagliate informazioni in merito alla natura, al trattamento del varicocele da cui sono affetto. Dichiaro, pertanto, di consentire espressamente che venga eseguito sulla mia persona il trattamento proposto.

Data ..... Firma del paziente .....

Dichiarazione di Informazione e Consenso a Procedure Diagnostico-Terapeutiche per la cura del Varicocele

Profilassi

L'intervento di correzione del varicocele è un tipico esempio di **intervento chirurgico pulito** (facendo riferimento alla classificazione degli interventi chirurgici in base al rischio di infezione): esso pertanto in pazienti non gravati da altre e più rilevanti patologie non dovrebbe richiedere alcuna profi-

lassi antibiotica. In soggetti diabetici o immunodepressi può essere instaurata tale profilassi, anche se l'intervento ovviamente verrà praticato solo dopo aver corretto, per quanto possibile, la patologia di base (quando addirittura le suddette co-morbilità non rappresentino un criterio di esclusione dalla terapia del varicocele).

Quando si ritenga comunque opportuno il ricorso ad una profilassi antibiotica, come ad esempio in soggetti dal pannicolo adiposo particolarmente spesso, questa deve essere condotta per breve tempo, nel momento di maggiore rischio infettivo per la ferita chirurgica (3-4 ore dall'intervento) e con lo spettro più ampio possibile (acilureido-penicilline, cefalosporine, fluorchinolonici). La prima somministrazione va eseguita a bolo per via endovenosa, 30' prima dell'intervento o all'induzione dell'anestesia ed una seconda somministrazione dopo 6-8 ore. Trattamenti più lunghi sono inutili e irrazionali (135). ***La profilassi eparinica non è mai necesaria, nemmeno in casi di anastomosi microchirurgica.***

Per quanto riguarda le norme igieniche preoperatorie non vi sono provvedimenti particolari, oltre alle consuete abluzioni medicate con polivinil pirrolidone iodio saponoso e alla tricotomia.

Per quanto riguarda la profilassi del dolore post-chirurgico, essa si basa sostanzialmente sulla scelta di tecniche chirurgiche modicamente traumatiche (quale l'approccio subinguinale, che non comporta alcun traumatismo muscolare o fasciale).

Si ritiene che con il ridimensionamento dell'applicazione di tecniche invasive per la correzione del varicocele questo possa essere considerato un capitolo superato.

L'anestesia

Negli ultimi tempi si è assistito ad una notevole ripresa di interesse per le varie tecniche di anestesia locale e loco-regionale in genere, rispetto alle tecniche di anestesia generale, per l'esecuzione di diversi interventi delle più varie specialità chirurgiche. Ciò vale sopratutto per gli interventi di "Day surgery", per quelli cioè che comportando una aggressione chirurgica minimale consentono una rapida ospedalizzazione ed un'altrettanto rapida dimissibilità del paziente, il giorno stesso dell'intervento o addirittura nell'immediato post-operatorio. L'intervento per correzione del varicocele, corrisponde perfettamente a questi requisiti:

• l'invasività chirurgica è minima.

• i pazienti sono per lo più giovani, adolescenti od adulti giovani, senza alcuna patologia generale o d'organo che possa costituire motivo di complicazione e di prolungamento della degenza.

• possono eseguire in regime ambulatoriale gli esami di routine e la visita anestesiologica pre-operatoria per uno screening accurato degli eventuali problemi. In questa sede vengono spiegate le diverse tecniche di anestesia possibili, sottolineando i vantaggi e gli svantaggi di ciascuna tecnica. Viene spiegata la tecnica che si propone ottenendone un adeguato consenso informato.

• il paziente può giungere al ricovero il giorno stesso dell'intervento o il giorno precedente.

• l'ospedalizzazione può essere limitata al solo giorno dell'intervento.

L'intervento per varicocele, per quanto eseguibile indifferentemente con buoni risultati, in anestesia generale o locale, può e deve essere eseguito di preferenza in **anestesia locale pura per infiltrazione**, che è senza dubbio la tecnica da considerare di elezione ove ovviamente questa sia possibile e consigliabile.

Questo per tutta una serie di motivazioni che possono essere così riassunte:

1- L'anestesia locale pura per infiltrazione (in un paziente collaborante ed adeguatamente informato) è sicuramente **la tecnica meno aggressiva e comunque a minore rischio iatrogeno-farmacologico rispetto ad una anestesia generale.**

2 -L'anestesia generale moderna, per quanto sicura e maneggevole, di sofisticato monitoraggio intraoperatorio, non è mai priva possibili complicanze minori o maggiori.Nel complesso si può affermare che le complicanze maggiori dell'anestesia generale (reazioni avverse a farmaci - errori tecnici), sono statisticamente più frequenti di quelle di una anestesia locale.

3- In un intervento eseguito in anestesia locale, non vi sono gli inevitabili disagi di una anestesia generale. In particolare il paziente non deve sottostare al digiuno post-operatorio, potendo alimentarsi il giorno stesso sia pure in modo leggero.

4- Non è necessario il controllo post-operatorio del paziente in una recovery room, il che consente un notevole risparmio di personale ed un più rapido turn-over operatorio.

5- L'analgesia post-operatoria è ottima nelle prime ore, fino a che dura il blocco sensitivo, senza alcun supporto farmacologico.

6- Il paziente può essere dimesso lo stesso giorno dell'intervento o addirittura nell'immediato post-operatorio.

7-Il confort globale intra e post-operatorio è decisamente superiore.

8- Da ultimo non vanno dimenticate le considerazioni di tipo economico: gli interventi eseguiti in anestesia locale, consentendo tempi di degenza ridotti, consentono notevoli risparmi di spesa.

Gestione del paziente che è stato sottoposto a terapia del varicocele

In caso di dolore post-operatorio, opportuno il ricorso a FANS per via intramuscolare (o endovenosa).

In caso di edema scrotale, riposo per qualche giorno, mantenendo un supporto morbido sotto lo scroto (in clinostatismo), oppure medicazione ad effetto sospensorio.

In caso di febbre, terapia antibiotica ad ampio spettro (acilureido-penicilline, cefalosporine o fluorchinolonici).

Qualora l'intervento venga praticato in anestesia epidurale, è necessario il catetere vescicale per qualche ora.

E' preferibile che i pazienti che vengono sottoposti a scleroembolizzazione percutanea non eseguano terapie antiflogistiche nell'immediato periodo post trattamento in quanto queste potrebbero interferire con l'uso delle sostanze sclerosanti.

Costoro nonostante vengano sottoposti ad una procedura miniinvasiva che consentirebbe una precoce ripresa di tutte le attività dovranno astenersi per un breve periodo da sforzi esagerati che comportino manovre di Valsalva troppo forzate.

Follow-up

Controlli post intervento

Dopo la correzione del varicocele **l'esame obiettivo dello scroto** può talora fornire reperti non chiari, soprattutto se condotto in tempi precoci rispetto al trattamento.

Greenberg e Lipshultz (136) descrissero dei casi in cui dopo legatura della vena gonadica si potevano ancora palpare tortuosità venose residue sia pure in assenza di reflussi venosi alla **velocimetria Doppler** e, all'opposto, altri pazienti con obiettività post-operatoria negativa ma con riscontro velocimetrico di persistenza di un modesto reflusso; i citati Autori sottolinearono anche come dopo l'intervento si possa verificare un ispessimento del funicolo spermatico tale da ostacolare i rilievi fisici più fini ma che non inficia la valutazione Doppler; la suddetta indagine oppure l'**eco-colorDoppler** si impongono quindi nel follow up a 3-6 mesi dalla correzione del varicocele.

Nei casi in cui era presente pre-trattamento ipotrofia testicolare, dopo correzione del varicocele è opportuno ripetere l'**ecometria testicolare** (a 6 - 12 mesi) per verificare l'eventuale recupero volumetrico della gonade che può giungere fino quasi ad uguagliare il volume del testicolo controlaterale, soprattutto nell'adolescente.

Non esiste tuttavia accordo sulla frequenza con cui si verifica la regressione dell'ipotrofia testicolare omolaterale (38% sec Laven, 1992; 80% sec. Kass e Belman 1987).

La valutazione del **liquido seminale** dovrebbe essere praticata **a 3 - 6 - 9 mesi dalla correzione del varicocele**. Tale affermazione è stata approvata da quasi il 60% dei partecipanti alla Consensus Conference. In realtà il monitoraggio non ha alcun senso prima dei 3 mesi e nessun giudizio sugli effetti seminali della correzione dovrebbe essere emesso prima di 6 mesi dalla medesima.

Non sempre la correzione del varicocele porta un miglioramento nei parametri dello spermiogramma. Un'analisi dei dati della Letteratura evidenzia come nella maggior parte dei casi (17 studi su 21) si abbia un aumento della concentrazione; meno evidenti i miglioramenti della motilità (8 studi su 16) e della morfologia (7 studi su 12).

Quando reintervenire

In tutti quei casi in cui vi sia una mancata correzione (persistenza o recidiva) con persistenza dei motivi che hanno indotto l'intervento.

ALGORITMO:
In caso di recidiva e/o persistenza si consiglia il seguente atteggiamento:

A) Paziente infertile
- a) persistenza dell'infertilità
  - I) con spermiogramma invariato
  - II) con spermiogramma migliorato
- b) riscontro di infertilità (in paziente operato in precedenza con altre indicazioni)

  In presenza di un documentato relflusso, anche se minimo, il reintervento è consigliabile qualora lo spermiogramma non mostri chiari segni di miglioramento a 3 e 6 mesi. Qualora la recidiva (o persistenza) sia di I grado flussimetrico e con uno spermiogramma migliorato: attendere, attuando una terapia di supporto procinetica e/o ormonale. In tutti i casi di grado superiore al II, in soggetti infertili, l'indicazione al reintervento è assoluta. Nell'ambito della valutazione complessiva vi sono altri fattori (l'età del paziente, la durata dell'infertilità, l'aspettativa della coppia) che all'andrologo non debbono sfuggire. Tali fattori giocano un ruolo rilevante combinandosi con i dati strumentali per la scelta dell'iter terapeutico.

B) Paziente algico
- a) persistenza dell'algia
- b) insorgenza dell'algia

  Ove un'attenta valutazione anamnestico-clinica abbia escluso altre possibili cause di algia in sede scrotale (pubalgia, ernia inguinale, prostatite, funicolo-epididimiti, subtorsioni, calcolosi reno-ureterale, radicolo-nevriti), il **reintervento** appare la scelta più appropriata nel caso il dolore sia soggettivamente rilevante. Nel caso invece di algie fugaci o lievi, può essere effettuato un **trattamento medico conservativo** con antiinfiammatori e/o venoprotettivi.

C) Riscontro causale

Informazione del paziente in merito alle possibili conseguenze nel tempo della persistenza del varicocele. Se il paziente ha già prole e non prevede ulteriori successive paternità l'indicazione alla correzione non si pone. Nel caso di un paziente di non provata fertilità, con età superiore ai diciotto anni, l'esame seminale guiderà il successivo iter diagnostico-terapeutico. Se di età minore, sembra indicato suggerire il reintervento solo nel caso di riscontro di riduzione volumetrica della gonade. In caso contrario si consiglierà un'**atteggiamento osservazionale** fino all'età idonea per l'effettuazione di uno spermiogramma (18 anni).

Analisi dei costi

Esiste una sempre maggiore discrepanza tra le risorse economiche disponibili e le risorse assorbite dalla sanità (per aumento della spesa per singola prestazione e per incremento della domanda di prestazioni).

Riconosciuta l'impossibilità di continuare il finanziamento indiscriminato della sanità, dovranno essere effettuate delle scelte nella allocazione delle risorse.

Queste scelte presuppongono una valutazione economica che ponga a confronto il rapporto tra costi e benefici attesi nell'ambito delle opzioni diagnostico / terapeutiche a cui si trova di fronte il medico nella pratica quotidiana. Possiamo altrimenti definire la valutazione economica come l'analisi comparativa di azioni alternative in termini sia di loro costi che di loro conseguenze.

Nell'ambito della valutazione economica il concetto di "costo" di un intervento / servizio / programma va oltre quel che è il senso comune: denaro spesso per attuare la specifica iniziativa. Quindi costo non si identifica con spesa!

Il costo, in una concezione più ampia, comprende anche gli esiti sanitari che avrebbero potuto essere ottenuti con un altro intervento, non effettuato poichè le risorse sono state impiegate per l'intervento in questione.

In definitiva quel che l'analisi economica cerca di confrontare con il beneficio derivante da un determinato programma è quel che viene definito "costo opportunità", ossia tutto ciò a cui si rinuncia in campo sanitario per soddisfare un certo bisogno (alternative perdute).

I costi degli interventi sanitari, in una accezione più ristretta della precedente, intesi come risorse utilizzate, sono riconducibili a tre categorie principali;

1. **costi organizzativi e operativi** sostenuti all'interno del Servizio Sanitario; coprendono sia i costi variabili (personale, materiali di consumo ecc.), ossia i costi che variano al variare della quantità di prodotto, sia i costi fissi (es.: costi di investimento). Gli economisti definiscono queste voci come costi diretti, tuttavia in ambito gestionale, in genere, i costi diretti si identificano con i costi variabili, gli indiretti con i costi fissi;
2. **costi sostenuti dai pazienti e dalle loro famiglie** esprimibili come costi diretti (spesa sostenuta dai pazienti per ottenere la prestazione) e costi indiretti (mancato guadagno / perdite di produzione, costi psicologici);
3. **costi sostenuti al di fuori del settore sanitario**.

I costi che abbiamo riportato sono ottenuti attraverso la disamina dei dati relativi all'AUSLdi Ravenna. In questo caso il termine costo deve essere inteso nella eccezione più ristretta ovvero di risorse impiegate all'interno del settore sanitario (vedi punto 1).

Per una più agevole lettura dei dati, dai costi complessivi (diretti, indiretti e personale non medico) abbiamo scorporato la voce relativa al costo del personale medico (Tabelle. 4, 5, 6).

Procedura (C.= Costi)	**C. compl.**	**C. oper.**	**C. anest.**	**Totale**
Legatura inguinale della vena spermatica	1.795.000	210.000	105.000	2.110.000
Legatura laparoscopica della vena spermatica	2.644.000	315.000	157.000	3.117.000
Scleroembolizzazione della vena spermatica	1.439.000	420.000		1.859.000
Flebografia vena spermatica	786.000	360.000		1.146.000
Color Doppler scrotale	44.500	47.500		92.000
Doppler scrotale	37.000	5.000		72.000
Spermiogramma				8.100
Test di fertilità				14.700

Tabella 4. Costi degli interventi di correzione del varicocele e delle comuni metodiche diagnostiche.

Costi	**Scleroembolizzazione della v. spermatica**	**Flebografia della v. spermatica**
Totale costi: generali, diretti, indiretti, imprevisti	1.250.000	624.000
Personale tecnico di radiologia	79.000	67.000
Personale infermieristico	79.000	67.000
Personale ausiliario (archivio)	2.000	2.000
Personale amministrativo	3.000	3.000
Personale ausiliario reparto	4.000	4.000
Oneri sociali personale di supporto	22.478	19.248
Totale personale di supporto	189.478	**162.248**
totale	**1.439.478**	**86.248**
Equipe medici radiologi	420.000	360.000
Costo complessivo	**1.859.478**	**1.146.248**

Tabella 5. Analisi dei costi di scleroembolizzazione e della flebografia della v. spermatica.

Costi	**Legatura inguinale della v. spermatica**	**Legatura laparoscopica della v. spermatica**
Diritti indiretti e generali	1.142.000	2.035.794
Non preventivamente individuabili	57.100	101.790
Oneri sociali personale supporto	70.077	59.562
Totale costi amm.ne	**1.269.177**	**2.197.146**
Medici: urologi	210.000	315.000
Medici: anestesisti	105.000	157.500
Personale di supporto sala operatoria	207.500	207.500
Personale di supporto reparto	319.000	240.000
Totale personale medico e		
Supporto	**841.500**	**920.000**
Totale intervento	**2.110.677**	**3.117.146**

Tabella 6. Valutazione dei costi degli interventi clinici di legatura inguinale e laparoscopica.

La tabella 7 illustra la ripartizione per reparto dei ricoveri per varicocele, in ambito nazionale, come si evince dalla Scheda di Dimissione Ospedaliera, nell'anno 1995.

Reparto	Codice	Intervento	Casi
Chirurgia Generale	63,1	intervento per varicocele	6573
	88,67	flebografia	14
	54,21	laparoscopia	6
	61,99	altri interventi	5
Chirurgia Pediatrica	63,1	intervento per varicocele	520
	88,67	flebografia	1
	54,21	laparoscopia	16
	61,99	altri interventi	1
Urologia	63,1	intervento per varicocele	8484
	88,67	flebografia	169
	4,21	laparoscopia	4
	61,99	altri interventi	5

Tabella 7. Sistema Informativo Sanitario - Ministero della Sanità. Dipartimento della programmazione. Schede di dimissione ospedaliera. Ricoveri per varicocele nel 1995.

Etica comportamentale

Ritengo vi sia la necessità di assicurare un'uniformità comportamentale nell'esercizio della pratica medica rispetto a tre fondamentali aspetti:

a) collaborazione tra lo specialista andrologo e gli altri medici nell'ambito del quale esamineremo: il rapporto andrologo-medico di base ed il rapporto medico militare-medico di base; presenteremo un modello esplicativo sulle modalità di raccolta del liquido seminale e verranno fatte alcune considerazioni sulla refertazione degli esami.

b) comunicazione tra il medico e il paziente;

c) rapporto tra il medico, il paziente e,se questo è minorenne, i suoi genitori.

Collaborazione tra i medici

Il messaggio che ritengo debba venire "forte e chiaro" è quello di invertire le modalità di rapporto tra specialista Andrologo e Colleghi.

Maggiore chiarezza e conoscenza aggiornata valorizzano ogni intervento medico e comportano un netto miglioramento nella diagnosi e nel trattamento delle patologie.

A tale scopo ho proposto una lettera al fine di favorire la completezza dell'informazione tra l'Andrologo e gli altri Colleghi.(Tab. 1).

Comunicazione tra l'uroandrologo ed il soggetto affetto da varicocele

Riteniamo che si debba sempre cercare di spiegare cos'è il varicocele al paziente in modo tale che egli ne prenda piena consapevolezza.

Sappiamo che persino in ambito medico, esiste una noncuranza tale per cui termini come varicocele e idrocele vengono talora consederati sinonimi.

Viceversa ogni medico oggi dovrebbe essere in grado di spiegare ai propri pazienti che cos'è il varicocele.

A tal fine è utile avere un disegno sul quale mostrare al paziente la sede dei testicoli e la loro circolazione venosa.Lo stesso schema potrà tornare utile per descrivere a cosa mirano le varie tecniche di correzione del varicocele ed ottenere un consenso realmente informato. Il disegno, pur nella sua semplicità, deve evidenziare che le vene spermatiche sono numerose: la precisione di questo dettaglio offrirà spunto al Medico per dare migliori delucidazioni.

Nel corso della visita il medico deve saper colloquiare con il paziente affinchè egli prenda coscienza della sua patologia.

Il paziente dovrebbe essere consapevole di quello che avviene quando si mette in piedi, quando ritorna sdraiato e di come le modificazioni delle condizioni dello scroto possano incidere sulla possibilità di palpare il varicocele stesso.

Ritengo che un'auto-valutazione da parte del giovane o dell'adulto delle proprie condizioni sia rasserenante; la consapevolezza della dilatazione delle vene del plesso pampiniforme potrà essere utile anche nel follow-up del paziente; egli potrà valutare meglio il suo stato nel post-operatorio se sarà in grado di confrontare le condizioni del suo scroto dopo l'intervento rispettto a quelle che erano prima dell'intervento.

L'importanza del fatto che il paziente sappia conoscersi e prenda consapevolezza del proprio apparato genitale fa parte di un discorso ben più ampio:: una campagna sull'autopalpazione del testicolo avrebbe delle ripercussioni notevoli soprattutto sulla diagnosi precoce del tumore del testicolo.

La refertazione degli esami

Si sottolinea l'opportunità che, quando in un referto compaiono dei dati numerici, accanto al valore riscontrato vi sia sempre indicato il valore normale.

Questo comportamento:

- consentirà di rendere intelleggibile l'esame ai Colleghi e al paziente stesso;
- sarà indice di serietà del laboratorio che ha emesso il referto;
- incrementerà la consapevolezza del medico e del paziente su quali sono i parametri che vengono alterati dalla presenza del varicocele, su come si deve intervenire su di essi e su che cosa ci si debba aspettare dalla terapia.

Allorquando avremo a che fare con refertazioni di esami in cui esiste la necessità di descrivere il risultato dovré essere nostro scrupolo rendere il referto il più facilmente intelleggibile.

Si sottolinea l'importanza di indicare nel referto dell'ecografia scrotale i diametri dei testicoli con molta precisione; ciò consentirà di evidenziare una asimmetria di sviluppo delle gonadi con la chiarezza che solo il dato numerico è in grado di dare.

Bibliografia

1. D'Ottavio G.: La prevenzione dell'infertilità maschile nell'età peripuberale. Annali della Sanità Pubblica Vol. V, fasc. 4-5-6, 1988.

2. Radicioni A.: Epidemiologia del varicocele idiopatico in età peripuberale. Andrologia Chirurgica in Età pediatrica.A cura di G. D'Ottavio. Acta medica Edizioni e Congressi 1988.

3. Gattuccio F.: Il Varicocele, fisiopatologia, clinica e terapia. Firenze USES 1989.

4. Sambroia P.: Controllo andrologico in età scolare. Atti VIII Congr. Naz. Soc. Italiana di Andrologia. Andrologia '93. Acta Medica.

5. Rufini E.: Il varicocele: epidemiologia. Screening di massa nella popolazione scolastica di Roma. Risultati preliminari su 2225 studenti. Acta Urol. Ital. 1992 suppl. 4, 457-58.

6. D'Agostino S.: Varicocele primitivo: una patologia sottostimata in età pediatrico-adolescenziale. Ped. Med. Chir. 1996; 18: 21-26.

7. Trombetta C.: Studio di prevalenza e di incidenza delle patologie urologiche in età prepuberale. Atti 43° Comv SUICMI, 1995.

8. Papini A.: Screening andrologico pediatrico. Nostra esperienza di due anni. Giornale Ital. Andrologia vol 4 n° 2;1997.

9. D'Ottavio G.: Radiological exploration of varicocele. Acta medica Portuguesa. Vol. 1 n° 6, 679; 1979.

10. Musi C.: Moderni orientamenti nel trattamento del varicocele. Ped. Med. Chir., 16: 531-34; 1994.

10a. Trombetta C.: Premessa alla stesura delle Linee Guida sul Varicocele: proposta di uno studio longitudinale pp 32-34.

11. Pricolo R.: Il varicocele maschile. Analisi dell'incidenza del varicocele in una popolatione di 18.000 giovani. Minerva Chir. 1990; 45 (6):3 95.

12. Menchini Fabris.: Incidenza delle malformazioni congenite dei genitali esterni maschili. GIR. 1993.

13. Menchini Fabris.: Ricerca epidemiologica sulle patologie genitali maschili in giovani alla visita di leva. Ricerca epidemiologica sulle patologie genitali maschili in giovani alla visita di leva. GIR Giornale Italiano di Ricerche Cliniche e Terapeutiche. Vol. 14, 65; 1993.

14. Serao A.: Epidemiologia, diagnosi e prevenzione della patologia andrologica in ambito militare. Atti IX Congresso Naz. Soc.Italiana Andrologia. Ancona 1995; Monduzzi ed.

15. Zenico T.: Valutazione epidemiologica delle malformazioni genitali e del varicocele nei giovani di leva presso il Distretto Militare di Forlì. Atti IX Cong. Nazionale Soc. Italiana di Andrologia. Ancona 1995; Monduzzi Ed.

16. Rizzotto A.: Evidenziazione di anomalie genitali esterne alla visita di leva. Giornale Italiano di Andrologia vol. 4 n° 3; 1997.

17. Gontero P.: Studio epidemiologico randomizzato e trasversale sulla prevalenza delle patologie dei genitali esterni e correlazione con i parametri del Minnesota. Multiphasic personality inventory in un campione di 8000 giovani iscritti di leva. Giornale Italiano di Andrologia, vol. 4 n° 4; 1997.

18. Zenico T.: Indagine sulla sessualità dei giovani alla visita di leva. Atti IX Cong. Naz. Soc. Italiana di Andrologia. Ancona 1995; Monduzzi Ed.

19. Foresta C.: Incidenza del varicocele su una popolazione di 1433 giovani sportivi: valutazioni clinico-seminologiche. Atti V Congr. Naz. Soc. Italiana di Andrologia Bologna 1987. Acta Medica Edizioni e Congressi.

20. Di Luigi L.: Ruolo della medicina sportiva nella prevenzione andrologica. Atti IX Congr. Naz. Soc. Italiana di Andrologia. Ancona, 1995. Monduzzi Ed.

21. Roggia A.: Importanza della medicina sportiva nella diagnosi e prevenzione delle patologie di interesse andrologico.Atti IX Congr. Naz. Soc.Italiana di Andrologia. Ancona 1995; Monduzzi Ed.

22. Goldstein M.: Editorial: Adolescent varicocele. J. Urol vol. 153, 484-85; 1995.

23. Ahlberg N.E., Bartley O., Chidekel N.: Right and left gonadal veins. An anatomical and statistical study. Acta Rad. Diag. 4: 593; 1966.

24. Autori Vari.: Anatomia Umana, vol. I e II, Edi Ermes; Milano 1994.

25. Baehren W., Lenz M., Porst H., Wierschin W., Nebenwirkungen: Komplikationen und Kontraindikationen der perkutanen Sklerotherapie der V. spermatica interna zur Behandlung der idiopathischen Varikozele. ROFO 138: 172; 1983.

26. Beck E.M., Schlegel P.N., Goldstein M., Intraoperative varicocele anatomy: a macroscopic and microscopic study. J. Urol. 148: 1190; 1992.

27. Bigot J.M., LeBlanche A.F., Carette M.F., Gagey N., Bazot M., Boudghene F.P.: Anastomosesbetween the spermatic and visceral veins: a retrospective study of 500 consecutive patients. Abdom. Imag. 22: 226; 1997.

28. Braedel H.U., Steffens J., Ziegler M., Polsky M.S., Platt M.L.: A possible ontogenetic etiology foridiopathic left varicocele. J. Urol. 151: 62; 1994.

29. Chehval M.J., Purcell M.H., Varicocelectomy: incidence of external spermatic vein involvement in the clinical varicocele. Urology 39, 6: 573; 1992.

30. Chakraborty J., Hikim A.P., Jhunijhunwala J.S.: Stagnation of blood in the microcirculatory vessels in the testes of men with varicocele. J. Androl. 6: 117; 1985.

31. Cohen M.S., Plaine L., Brown J.S.: The role of internal spermatic vein plasma catecholamine determination in subfertile men with varicocele. Fertil. Steril. 26: 1243; 1975.

32. Ergun S., Bruns T., Tauber R.: Die vaskulare Organisation des Plexus pampiniformis beim Mann und ihre Bedeutung bei der antegraden Sklerosierung der Varikozele testis. Urologe - Ausgabe A. 35: 463; 1996.

33. Goldstein M., Eid J.P.: Elevation of intratesticular and scrotal temperature in men with varicocele. J. Urol. 142: 743; 1989.

34. Goldstein M., Gilbert B.R., Dicker A.P., Dwosh J., Gnecco C.: Microsurgical inguinal varicocelectomy with delivery of the testis: an artery and lymphatic sparing technique. J. Urol. 148: 1808; 1992.

35. Grays's Anatomy, 35th Edition, R.Warwick e P.L. Williams eds, Longman 1973.

36. Hill J.T., Green N.A.: Varicocele: a review of radiological and anatomical features in relation to surgical treatment. Br. J. Surg. 64: 747; 1977.

37. Hinman F. jr.: Atlante di anatomia chirurgica in urologia. Verduci Editore, Roma 1994.

38. Hsu H.-S., Wei Y.-H., Lin A.F., Chen M.-T., Chang L.S.: Defective mitochondrial oxidative phopshotylation in varicocele-bearing testicles. Urology 46: 545; 1995.

39. Lenz M., Hof N., Kersting-Sommerhof B., Bautz W.: Anatomic variants of the spermatic vein: importance of percutaneous sclerotherapy of idiopathic varicocele. Radiology 198: 425, 1996.

40. Marsman J.W.: The aberrantly fed varicocele: frequency, venographic appearance, and results of transcatheter embolization. Am. J. Roentgenol. 164: 649; 1995.

41. Mitropoulos D., Delicostantinos G., Zervas A., Villiotou V., Dimopoulos C., Stavrides J.: Nitric oxide synthase and xanthine oxidase activities in the spermatic vein of patients with varicocele: a potential role for nitric oxide and peroxynitrite in sperm dysfunction. J. Urol. 156: 1952; 1996.

42. Nakada T., Sasagawa I., Kubota Y., Suzuki H., Kakizaki H., Adachi Y.: High level of noncollagenous protein of spermatic vein in patients with varicocele. J. Urol. 151: 1539; 1994.

43. Sayfan J., Halevy A., Shperber Y., Oland J.: The role of the spermatic cord layers in the development of varicoceles. J. Urol. 133: 223; 1985.

44. Schlegel P.N., Goldstein M.: Anatomical approach to varicocelectomy. Seminars in Urology 10: 242; 1992.

45. Shafik A., Khalil A.M., Saleh M.: The fasciomuscular tube of the spermatic cord. A study of its surgical anatomy and relation to varicocele. A new concept for the pathogenesis of varicocele. Br. J. Urol. 44: 147; 1972.

46. Shafik A., Moftah A., Olfat S., Mohi-el-din M., El-Sayed A.: Testicular veins: anatomy and role in varicocelogenesis and other pathological conditions. Urology 35: 175; 1990.

47. Sharma R.K., Agarwal A.: Role of reactive oxygen species in male infertility. Urology 48: 835; 1996.

48. Volter D., Wurster J., Aeikens B., Schubert G.E.: The structure and function of the vena spermatica interna - the etiology of varicocele. Andrologia 7: 127; 1975.

49. Wishahi M.M.: Anatomy of the venous drainage of the human testis: testicular vein casts, microdissection and radiographic demonstration. A new anatomical concept. Eur. Urol. 20: 154; 1991.

50. Wishashi M.M.: Detailed anatomy of the internal spermatic vein and the ovarian vein. Human cadaver study and operative spermatic venography: clinical aspects. J. Urol. 145: 780; 1991.

51. Wishashi M.M.: Anatomy of the spermatic venous plexus (pampiniform plexus) in men with and without varicocele: intraoperative venographic study. J. Urol. 147: 1285; 1992.

52. Dubin L., Amelar R.: Varicocele size and results of varicocelectomy in selected subfertile men with varicocele. Fertil Steril, 21: 606; 1970.

53. Reitelman C., Burbige K.A., Sawczuk I.S., Hensle T.W.: Diagnosis and surgical correction of pediatric varicocele. J. Urol., Part 2, 138: 1038; 1987.

54. Trombetta C., Liguori G.: Varicocele. Ecografia scrotale ed EcocolorDoppler dei funicoli spermatici. Atlante di ecografia uronefrologica e andrologica. Editors Porena M. e Guercini F. pg. 189 CIC Edizioni Internazionali, Roma, 1996.

55. Podesta M.L., Gottlieb S., Medel R. Jr., Ropelato G., Bergada C., Quesada E.M.: Hormonal parameters and testicular volume in children and adolescents with unilateral varicocele: preoperative and postoperative findings. J. Urol. 15294; 1994.

56. Kass E.J., Belman A.B.: Reversal of testicular growth failure by varicocele ligation. J. Urol. 137: 475;1987.

57. Migliari R., Balzano S., Melis M.: Infertilità maschile. Un testo illustrato. Cagliari 1995.

58. D'Ottavio G., De Ruvo E., Platone A., Toscana C.: Approccio al varico-

cele in età peripuberale. Infertilità maschile: approccio terapeutico razionale Ed: Foresta C. e Scandellari C. 169. CLEUP, 1995, Padova.

59. Hanley H.G., Harrison R.G.: The nature and surgical treatment of varicocele. Brit. J. Surg. 50: 64; 1962.

60. Harrison R.G.: Male Infertility. The anatomy of varicocele. Proc. Roy. Soc. Med., 59: 763; 1966.

61. Brown J.S., Dubin L., Becker M., Hotcchkiss R.S.: Venography in the subfertile man with varicocele. J. Urol., 98: 388; 1967.

62. Etriby A.A., Ibrahim A.A., Mahmoud K.Z. and Elhaggar S.: Subfertility and varicocele: Venogram demonstration of anastomosis sites in subfertile men. Fertil. Steril., 26: 1013; 1975.

63. Hill J.T., Green N.A.: Varicocele: a review of radiological and anatomical features in relation to surgical treatment. Brit. J. Surg., 64: 747, 1977.

64. Comhaire F., Kunnen M., Mahoum C.: Radiological anatomy of the internal spermatic vein(s) in 200 retrograde venograms. Int. J. Androl. 4: 379; 1981.

65. Murray R.R., Mitchell S.E., Kadir S.: Comparison of recurrent varivocele anatomy following surgery and percutaneous ballon occlusion. J. Urol., 135: 286; 1986.

66. Wishahi M.M.: Anatomy of the spermatic venous plexus (pampiniform plexus) in men with and without varicocele: intraoperative venographic study. J. Urol. 147: 1285-1289; 1992.

67. Cohen M.S., Plaine L., Brown J.S.: The role of internal spermatic vein plasma cathecolamine determinations in subfertile men with varicoceles. Fertil. Steril., 26: 1243; 1975.

68. Coolsaet B.L.R.A.: The varicocele syndrome: venography determining the optimal levels for surgical management. J. Urol. 124: 833; 1980.

69. Belgrano E., Puppo P., Trombetta C., Giuliani L.: The role of venography and sclerotherapy in the management of varicocele. Eur. Urol. 10: 124 - 129; 1984.

70. Bahren W., Lenz M., Porst H., Wiershin W.: Side effects, complications and contra-indications of percutaneous sclerotherapy of the internal spermatic vein for the treatment of idiopathic varicoceles. Fortschr Rontgenstr, 138: 172-179; 1983.

71. Braedel H.U., Steffens J., Ziegler M., Polsky M.S., Platt M.L.: A possible ontogenic etiology for idiopathic left varicocele. J. Urol. 151, 62-66; 1994.

72. Levitt S.B., Gill B., Katlowits N.: Routine intraoperative post-ligation venography in the treatment of pediatric varicocele. J. Urol., 137: 716; 1987.

73. Hart R.R., Rushton H.G., Belman B.A.: Intraoperative spermatic venography during varicocele surgery in adolescents. J. Urol. 148, 1514-1516; 1992.

74. Palmer L.S., Cohen S., Reda E.F.: Intraoperative spermatic venography reconsidered. J. Urol. 154,: 225-227; 1995.

75. Belgrano E., Puppo P., Quattrini S., Trombetta C., Fabbro V.: Classificazione venografica del varicocele. Atti 56° Congr. S.I.U. - Verona, 12-15 ottobre 1983.

76. Takada T., Kitamura M., Matsumiya K., Miki T, Kiyohara H., Namiki M., Okuyama A.: Infrared thermometry for rapid, noninvasive detection of reflux of spermatic vein in varicocele J. Urol, 156: 1652; 1996.

77. Cameron D.F., Snydle F.E.: Ultrastructural surface characteristics of seminferous tubules from men with varicocele. Andrologia, 14: 425; 1982.

78. Cohen M.S., Frye S., Waerner R.S., Leiter E.: Testicular needle biopsy in the diagnosis of infertility. Urology, 24, 5: 439; 1984.

79. Fish H., Laor E., Lipshhultz L.: Simplified gonadotropin releasing hormone (GnRH) stimulation test. Urology, 36, 3: 260; 1990.

80. Hellstrom W.J.G., Tesluk H., Deitch A.D.: Comparison of flow cytometry to routine testis biopsy in male infertility. Urology, 35: 321; 1990.

81. Hienz H.A., Voggenthaler J., Weissbach L.: Histologic findings in testes with varicocele during childhood and their therapeutic consequences. Eur JPediatr, 133: 139; 1980.

82. Jow W.W.: Testis Biopsy, Surgery of Male Infertility, M.Goldstein Ed. W.B.Saunders Co., Philadelphia, Chapt. 2, p.8; 1995.

83. Okuyama A., Koide T., Itatani H.: Pituitary-gonadal function in schoolboys with varicoceleand indications for varicocelectomy. Eur. J. Urol., 7: 92; 1981.

84. Pujol A., Rodriguez Tolra M.A., Navarro R.: The hormonal pattern in varicocele and its relationship with the findings of testicular biopsy. Preliminary results. Br. J. Urol., 54: 300; 1982.

85. Saypol D.C., Howards S.S., Turner T.T.: Influence of surgically induced varicocele in testicular blood flow, temperature, and histology in adult rat and dogs J Clin Invest, 68: 39; 1981.

86. Scaramuzza A., Tavana R., Marchi A.: Varicocele in young soccer players (Letter). Lancet 26, 348 (9035): 1180-1181; 1996.

87. Czaplicki M., Janczewski Z., Bablok L.: Varicocelectomy in patients with azoospermia. Arch. Androl., 3: 51-56; 1979.

88. D'Ottavio G., Laganà A., Pozza D., Mezzetti M., Toscana C.: Risultati del trattamento chirurgico di varicocelectomia in pazienti con azoospermia.

89. Trombetta C., Salisci E., Deriu M., Moretti M., Siracusano S., Belgrano E.: Varicocele quale unica causa di infertilità in 43 pazienti azoospermici. Atti Giornate Andrologiche Italiane - p. 233-237, Bologna, 16-17 ottobre 1992.

90. Okuyama A., Nakamura M., Namiki M., Takeyama M., Utsunomiya M., Fujioka H., Itatani H., Matsuda M., Matsumoto K., Sonoda T.: Surgical repair of varicocele at puberty: preventive treatment for fertility improvement. J. Urol., 139: 562-4; 1988.

91. Durando C., Pinoli G.: Il varicocele pelvico. Min Ginec, 16, 23: 955-9; 1964.

92. Dubin L., Amelar R.D.: Varicocelectomy: 986 cases in twelve year study. Urology, 10: 446-9; 1977.

93. Marks J. L., McMahon R., Lipshultz L.I.: Predictive parameters of successful varicocele repair. J. Urol, 136: 609-12, 1986.

94. Ross L.S., Lipson D., Dritz S.: Surgical treatment of varicocele. Urology, 19: 189-81; 1982.

95. Turner T.T.: Varicocele: still an enigma. J. Urol, 129: 695-99; 1983.

96. Fuochi C., Moser E., Dalla Palma E., Defant G., Andermarcher M., Luciani L.: Transcutaneous sclerotherapy for the treatment of varicocele. Technique and results. Ann. Urol., 20: 252-6; 1986.

97. Iaccarino V.: A non surgical treatment of varicocele: transcatheter treatment sclerotherapy of gonadal veins. Ann. Radiol., 23: 369-71; 1980.

98. Iaccarino V., Niola R., Bernardo B., Sodano A.: Stato attuale della diagnostica e del trattamento angioradiologico del varicocele. Atti IV Congresso Italiano di Flebologia, 395-9; 1987.

99. Meisel C.: The Doppler technique for the diagnosis of varicocele by bidirectional ultrasonic Doppler sonography and phlebography of the internal spermatic vein. Andrology, 16: 310-20; 1984.

100. Kursh E.D.: What is the incidence of varicocele in a fertile population. Fertil Steril, 48: 510, 1987.

101. Reitelman C., Burbige K.A., Sawczuk I.S., Hensle T.W.: Diagnosis and surgical correction of the pediatric varicocele. J. Urol., Part 2, 138: 1038; 1987.

102. Grasso M., Lania C., Castelli M., Galli L., Rigatti P.: Bilateral varicocele: impact of right spermatic vein ligation on fertility. J. Urol., 153: 1847; 1995.

103. Kupeli S., Arikan N., Aydos K., Aytac S.: Multiparametric evaluation of testicular atrophy due to varicocele. Urol. Int, 46: 189; 1991.

104. Hamm B., Fobbe F., Sorensen R., Felsenberg D.: Varicoceles: combined sonography and thermography in diagnosis and posttherapeutic evaluation. Radiology, 160: 419, 1986.

105. McClure R.D., Hricak H.: Scrotal ultrasound in the infertile man: detection of subclinical unilateral and bilateral varicoceles. J. Urol., 135: 711; 1986.

106. Pittaluga P., Moretti M., Cichero A., Malcangi B., Varaldo M.: Diagnosi e terapia del varicocele: nostra esperienza. In: Andrologia '96. Editors: F. Menchini Fabris, P. Turchi, P. Rossi. 857. Monduzzi Editore, Bologna, 1996.

107. Trombetta C., Deriu M., Salisci E., Siracusano S., Belgrano E.: Varicocele bilaterale: revisione della casistica e indicazioni al trattamento percutaneo. Atti 40° Convegno S.U.I.C.M.I. - Alghero, 23-25 maggio 1991. Acta Urol. Ital.; (suppl. 5); 197-200; 1992.

108. Trombetta C., Deriu M., Salisci E., Siracusano S., Belgrano E.: Laparoscopia vs terapia percutanea in caso di varicocele bilaterale. Atti Giornate Andrologiche Italiane - Bologna, 16-17 ottobre 1992. Monduzzi Ed.; 267-271; 1992.

109. M. Schlesinger, I.F. Wilets,H.M. Nagler.: Treatment outcome after varicocelect my: A critical analysis The Urologic Clinics of North America. Male Infertility. Lipshultz Editor 1994.

110. P.N. Schlegel.: Is assisted reproduction the optimal treatment for varicocele - associated with infertility. A cost - effectiveness analysis. Urology 1997 Jan 49: 1,83-90.

111. Ferulano G.P., Finelli L.: Il Varicocele: Fisiopatologia-Diagnosi-Trattamento. Idelson Napoli. 1983.

112. Walsh P.C., Retik A.B.: In Urologia di Campbell. Vol.4, Verduci Editore. 1993.

113. Uffreduzzi O.: Trattato di Patologia Chirurgica. UTET. Torino 1944.

114. Ivanissevich O.: Left varicocele due to reflux:experience with 4,470 operative cases in forty - two years. J. Int. Coll. Surg., 34: 742; 1960.

115. Palomo A.: Radical cure of varicocele by a new tecnique: preliminary report. J. Urol. 61: 604; 1949.

116. Bernardi R.: Varicocele, Seminologia y Cirurgia. Buenos Aires, Argentina. Editoria El Ateneo, 1947.

117. Marmar J.L., Kim Y. : Subinguinal microsurgical varicocelectomy: a technical critique and statistical analysis of semen and pregnancy data. J. Urol. 152,1127; 1994.

118. Goldstein M.: Microsurgical inguinal varicocelectomy with delivery of the testis: an artery and lymphatic sparing technique. J. Urol. 148,1808-1811; 1992.

119. Atassi O., Kass E.J., Steinert B.W.: Testicular growth after sucessfull varicocele correction in adolescents: comparison of artery sparing techniques with the Palomo procedure. J. Urol. 153, 482; 1995.

120. Sayfan J., Soffer Y., Orda R.: Varicocele treatment: prospective randomized trial of 3 methods. J. Urol. 148,1447; 1992.

121. Belgrano E., Trombetta C., Siracusano S.: Microchirurgia del varicocele. In Andrologia vascolare. pp.31- 43. Ledda A. Ed Minerva Medica, Torino,1993.

122. Belgrano E., Puppo P., Pittaluga P., Trombetta C.: Nuovi concetti nell'inquadramento eziopatogenetico e nel trattamento chirurgico del varicocele. In Andrologia Urologica. Pisani E. Masson Italia. Milano 1984.

123. Paradisi F.: Schemi di terapia antibiotica. Ed. Minerva Medica, Torino 1995.

124. Koichi Istigami, Yoshiyuki Yoschida, Masao Hirooka, Kikuo Hmohr.: A new operation for varicocele: use of microvascular anastomosis. Surgery vol. 67 No 4, pp 620-623; 1970.

125. Tauber R., Iohensen N.: Anterograde scrotal sclerotherapy for the treatment of varicocele: technique and late results. J.Urol., 1994, 151: 386-390.

126. Belgrano E., Puppo P., Quattrini S., Trombetta C., Pittaluga P.: Microsurgical spermatico-epigastric anastomosis for the treatment of varicocele Microsurgery - Alan R.Liss, Inc. New York, 5: 44-49, 1984.

127. Belgrano E., Puppo P., Gaboardi F., Trombetta C.: A new microsurgical technique or varicocele correction. J Androl. - Publisher for A.S.A. by JB Lippincott Co., Hagerstown. Printed in the U.S.A., 5: 148-154; 1984.

128. Iaccarino V.: Trattamento conservativo del varicocele: flebografia selettiva e scleroterapia delle vene gonadiche Riv Radiol. 17:107, 1977.

129. Lima S., Castro M.P., Costa O.F.: A method for treatment of Varicocele Androl. 10: 103; 1978.

130. Riedl P.: Selective Phlebographie and Katheterthrombosierung der Vena testicularis bei primaren Varikocel Wien Kein Wschr 91: 2; 1979.

131. Thelen M.L., Weissbach L., Franken Th.: Die behandlung der idiopatischen Varikocele durch transfemorale Spiralokklusion der Vena testicularis sinistra. Fortschr. Roentgenstr. 131: 24; 1979.

132. Kunnen M.: Traitement des Varicoceles par embolization à l'Isobutyl-2-Cyano-Acrylate. Ann. Radiol. 24: 406; 1981.

133. Formanek A., Rusnak B., Zollikofer C.: Embolization of the spermatic vein for treatment of infertility: a new approach. Radiology 139: 315; 1981.

134. White R.I., Kaufman S.L., Barth K.H.: Occlusion of Varicoceles with detachable balloons. Radiology 139: 327; 1981.

135. Paradisi F.: Schemi di terapia antibiotica. Ed. Minerva Medica, Torino, 1995.

136. Greenberg S.H., Lipshultz L.I., Morganroth J., Wein A.J.: Theuse of the Doppler stethoscope in the evaluation of varicoceles. J. Urol., 117: 296; 1977.

137. Laven J.S.E., Haas L.C.F., Malli W.P., Mali T.M., Te Velde E.R., Wensing C.J.G., Eimers J.M.: Effects of varicocele treatment in in adolescents: a randomized study. Fertil Steril, 58: 756; 1992.

138. Kass E.J., Belman A.B.: Reversal of testicular growth failure by varicocele igation. J. Urol., 137: 475; 1987.

Indice

Editoriale . . . . . pag. 3
Definizione . . . . . » 5
Epidemiologia . . . . . » 6
Varicocele peripuberale . . . . . » 7
Varicocele alla visita di leva . . . . . » 9
Varicocele e visite per idoneità sportiva . . . . . » 10
Anatomia delle vene spermatiche . . . . . » 12
Anatomia . . . . . » 12
Classificazioni del varicocele . . . . . » 18
Classificazione obiettiva . . . . . » 18
Classificazione fisiopatologica . . . . . » 18
Diagnosi . . . . . » 20
Anamnesi . . . . . » 20
Esame obiettivo . . . . . » 20
Valutazione del volume testicolare . . . . . » 21
EcocolorDoppler . . . . . » 22
Raccomandazioni . . . . . » 24
Ecotomografia . . . . . » 25
Esame liquido seminale . . . . . » 26
Varicocele e infertilità . . . . . » 26
Quando eseguire gli esami seminali prima e dopo la correzione del varicocele . . . . . » 27
La venografia spermatica . . . . . » 28
Classificazione di Coolsaet . . . . . » 29
Classificazione di Barhen . . . . . » 29
Classificazione di Braedel . . . . . » 30
Classificazione di Levitt . . . . . » 30

Algoritmo diagnostico . . . . . » 31
Mezzi diagnostici opzionali . . . . . » 32
Assetto ormonale . . . . . » 32
Termografia . . . . . » 33
Termometria ad infrarossi . . . . . » 34
Scintigrafia . . . . . » 34
Biopsia testicolare . . . . . » 35
Agobiopsia . . . . . » 35
Citometria a flusso . . . . . » 36
Aspirazione con ago sottile . . . . . » 36
Tecnica di fissazione e colorazione . . . . . » 36
La prevenzione . . . . . » 37
Il ruolo del pediatra . . . . . » 37
Il ruolo del medico nel periodo scolastico . . . . . » 38
Il ruolo del medico sportivo . . . . . » 38
Il ruolo del medico militare . . . . . » 40
Indicazioni alla terapia . . . . . » 42
Varicocele in età pediatrica . . . . . » 42
Varicocele nell'adulto . . . . . » 42
Varicocele sinistro . . . . . » 45
Varicocele destro . . . . . » 46
Varicocele bilaterale . . . . . » 46
Terapia . . . . . » 47
Compresenza di varicocele ed altre patologie . . . . . » 48
Quando non trattare il varicocele . . . . . » 49
Considerazioni sul rapporto tra ICSI e varicocele . . . . . » 49
Le tecniche chirurgiche . . . . . » 52
Intervento di Ivanissevich (legatura soprainguinale - artery sparing) . . . . . » 53
Intervento di Palomo (legatura soprainguinale) . . . . . » 53
Intervento di Bernardi (legatura inguinale) . . . . . » 53

Legatura subinguinale . . . . . » 54
Complicanze ed effetti collaterali . . . . . » 54
Intervento di Ishigami . . . . . » 56
Intervento di Marmar (legatura a livello inguinale e sclerotizzazione) . . . . . » 56
Intervento di Tauber (sclerotizzazione anterograda) . . . . . » 57
Intervento di Belgrano (anastomosi microchirurgica spermatico-epigastrica) . . . . . » 59
Tecniche angiografiche percutanee . . . . . » 60
La sclerotizzazione o scleroembolizzazione . . . . . » 60
L'embolizzazione . . . . . » 66
Accorgimenti da seguire in previsione di un trattamento del varicocele . . . . . » 68
Il consenso informato . . . . . » 68
Profilassi . . . . . » 68
L'anestesia . . . . . » 69
Gestione del paziente che è stato sottoposto a terapia del varicocele . . . . . » 71
Follow up . . . . . » 72
Controlli post intervento . . . . . » 72
Quando reintervenire . . . . . » 72
Analisi dei costi . . . . . » 74
Etica comportamentale . . . . . » 78
Collaborazione tra i medici . . . . . » 78
Comunicazione tra l'uroandrologo ed il soggetto affetto da varicocele . . . . . » 78
La refertazione degli esami . . . . . » 79
Bibliografia . . . . . » 80
Indice . . . . . » 92

Caleidoscopio
Italiano

1. **Rassu S.: *Principi generali di endocrinologia.* Gennaio ’83**
2. **Rassu S.: *L’ipotalamo endocrino.* Giugno ’83**
3. **Rassu S.: *L’ipofisi.* Dicembre ’83**
4. **Alagna., Masala A.: *La prolattina.* Aprile ’84**
5. **Rassu S.: *Il pancreas endocrino.* Giugno ’84**
6. **Fiorini I., Nardini A.: *Citomegalovirus, Herpes virus, Rubella virus (in gravidanza).* Luglio ’84.**
7. **Rassu S.: *L’obesità.* Settembre ’84**
8. **Franceschetti F., Ferraretti A.P, Bolelli G.F., Bulletti C.:*Aspetti morfofunzionali del - l’ovaio.* Novembre ’84.**
9. **Kubasik N.P.: *Il dosaggio radioimmunologico (1)*. Dicembre ’84.**
10. **Kubasik N.P.: *Il dosaggio radioimmunologico (2) parte prima.* Gennaio’85.**
11. **Kubasik N.P.: *Il dosaggio radioimmunologico (2) parte seconda.* Febbraio ’85.**
12. **Kubasik N.P.: *Il dosaggio radioimmunologico (3) parte prima.* Aprile ’85.**
13. **Nacamulli D, Girelli M.E, Zanatta G.P, Busnardo B.: *Il TSH.* Giugno ’85.**
14. **Facchinetti F. e Petraglia F.: *La β-endorfina plasmatica e liquorale.* Agosto ’85.**
15. **Baccini C.: *Le droghe d’abuso (1).* Ottobre ’85.**
16. **Kubasik N.P.: *Il dosaggio radioimmunologico (3) parte seconda.* Dicembre ’85.**
17. **Nuti R.: *Fisiologia della vitamina D: Trattamento dell’osteoporosi post-menopausale.* Febbraio ’86**
18. **Cavallaro E.: *Ipnosi: una introduzione psicofisiologica.* Marzo ’86.**
19. **Fanetti G.: *AIDS: trasfusione di sangue emoderivati ed emocomponenti.* Maggio ’86.**
20. **Fiorini I., Nardini A.: *Toxoplasmosi, immunologia e clinica.* Luglio ’86.**
21. **Limone P.: *Il feocromocitoma.* Settembre ’86.**
22. **Bulletti C., Filicori M., Bolelli G.F., Flamigni C.: *Il Testicolo. Aspetti morfo-funzionali e clinici*. Novembre ’86.**
23. **Bolcato A.: *Allergia.* Gennaio ’87.**
24. **Kubasik N.P.: *Il dosaggio enzimoimmunologico e fluoroimmunologico.* Febbraio ’87.**
25. **Carani C.: *Patologie sessuali endocrino-metaboliche.* Marzo ’87.**
26. **Sanna M., Carcassi R., Rassu S.: *Le banche dati in medicina.* Maggio ’87.**
27. **Bulletti C., Filicori M., Bolelli G.F., Jasonni V.M., Flamigni C.: *L’amenorrea.* Giugno ’87.**
28. **Zilli A., Pagni E., Piazza M.: *Il paziente terminale.* Luglio ’87.**
29. **Pisani E., Montanari E., Patelli E., Trinchieri A., Mandressi A.: *Patologie prostatiche.* Settembre ’87.**
30. **Cingolani M.: *Manuale di ematologia e citologia ematologica.* Novembre ’87.**

31. **Kubasik N.P.:** ***Ibridomi ed anticorpi monoclonali.*** **Gennaio '88.**
32. **Andreoli C., Costa A., Di Maggio C.:** ***Diagnostica del carcinoma mammario.*** **Febbraio '88.**
33. **Jannini E.A., Moretti C., Fabbri A., Gnessi L., Isidori A.:** ***Neuroendocrinologia dello stress.*** **Marzo '88.**
34. **Guastella G., Cefalù E., Carmina M.:** ***La fecondazione in vitro.*** **Maggio '88.**
35. **Runello F., Garofalo M.R., Sicurella C., Filetti S., Vigneri R.:** ***Il gozzo nodulare.*** **Giugno '88.**
36. **Baccini C.:** ***Le droghe d'abuso (2).*** **Luglio '88.**
37. **Piantino P., Pecchio F.:** ***Markers tumorali in gastroenterologia.*** **Novembre '88.**
38. **Biddau P.F., Fiori G.M., Murgia G.:** ***Le leucemie acute infantili.*** **Gennaio '89.**
39. **Sommariva D., Branchi A.:** ***Le dislipidemie.*** **Febbraio '89.**
40. **Butturini U., Butturini A.:** ***Aspetti medici delle radiazioni.*** **Marzo '89.**
41. **Cafiero F., Gipponi M., Paganuzzi M.:** ***Diagnostica delle neoplasie colo-rettali.*** **Aprile '89.**
42. **Palleschi G.:** ***Biosensori in Medicina.*** **Maggio '89.**
43. **Franciotta D.M., Melzi D'Eril G.V. e Martino G.V.:** ***HTLV-I.*** **Giugno '89.**
44. **Fanetti G.:** ***Emostasi: fisiopatologia e diagnostica.*** **Luglio '89.**
45. **Contu L., Arras M..:** ***Le popolazioni e le sottopopolazioni linfocitarie.*** **Settembre '89.**
46. **Santini G.F., De Paoli P., Basaglia G.:** ***Immunologia dell'occhio.*** **Ottobre '89.**
47. **Gargani G., Signorini L.F., Mandler F., Genchi C., Rigoli E., Faggi E.:** ***Infezioni opportunistiche in corso di AIDS.*** **Gennaio '90.**
48. **Banfi G., Casari E., Murone M., Bonini P.:** ***La coriogonadotropina umana.*** **Febbraio '90.**
49. **Pozzilli P., Buzzetti R., Procaccini E., Signore E.:** ***L'immunologia del diabete mellito.*** **Marzo '90.**
50. **Cappi F.:** ***La trasfusione di sangue: terapia a rischio.*** **Aprile '90.**
51. **Tortoli E., Simonetti M.T.:** ***I micobatteri.*** **Maggio '90.**
52. **Montecucco C.M., Caporali R., De Gennaro F.:** ***Anticorpi antinucleo.*** **Giugno '90.**
53. **Manni C., Magalini S.I. e Proietti R.:** ***Le macchine in terapia intensiva.*** **Luglio '90.**
54. **Goracci E., Goracci G.:** ***Gli allergo-acari.*** **Agosto '90.**
55. **Rizzetto M.:** ***L'epatite non A non B (tipo C).*** **Settembre '90.**
56. **Filice G., Orsolini P., Soldini L., Razzini E. e Gulminetti R.:** ***Infezione da HIV-1: patogenesi ed allestimento di modelli animali.*** **Ottobre '90.**
57. **La Vecchia C.** ***Epidemiologia e prevenzione del cancro (I).*** **Gennaio '91.**
58. **La Vecchia C.** ***Epidemiologia e prevenzione del cancro (II).*** **Febbraio '91.**
59. **Santini G.F., De Paoli P., Mucignat G., e Basaglia G., Gennari D.:** ***Le molecole dell'adesività nelle cellule immunocompetenti.*** **Marzo '91.**
60. **Bedarida G., Lizioli A.:** ***La neopterina nella pratica clinica.*** **Aprile '91.**
61. **Romano L.:** ***Valutazione dei kit immunochimici.*** **Maggio '91.**
62. **Dondero F. e Lenzi A.:** ***L'infertilità immunologica.*** **Giugno '91.**
63. **Bologna M. Biordi L. Martinotti S.:** ***Gli Oncogèni.*** **Luglio '91.**
64. **Filice G., Orsolini P., Soldini L., Gulminetti R., Razzini E., Zambelli A. e Scevola D.:** ***Infezione-malattia da HIV in Africa.*** **Agosto '91.**
65. **Signore A., Chianelli M., Fiore V., Pozzilli P., Andreani D.:** ***L'immunoscintigrafia nella diagnosi delle endocrinopatie autoimmuni.*** **Settembre '91.**
66. **Gentilomi G.A.:** ***Sonde genetiche in microbiologia.*** **Ottobre '91.**
67. **Santini G.F., Fornasiero S., Mucignat G., Besaglia G., Tarabini-Castellani G. L., Pascoli L.:** ***Le sonde di DNAe la virulenza batterica.*** **Gennaio '92.**

68. **Zilli A., Biondi T.: *Il piede diabetico.* Febbraio '92.**
69. **Rizzetto M.: *L'epatite Delta.* Marzo '92.**
70. **Bracco G., Dotti G., Pagliardini S., Fiorucci G.C.: *Gli screening neonatali.* Aprile '92.**
71. **Tavani A., La Vecchia C.: *Epidemiologia delle patologie cardio e cerebrovascolari.* Luglio '92.**
72. **Cordido F., Peñalva A., De la Cruz L. F., Casanueva F. F., Dieguez C.: *L'ormone della crescita.* Agosto '92.**
73. **Contu L., Arras M.: *Molecole di membrana e funzione immunologica (I)*. Settembre '92.**
74. **Ferrara S.:*Manuale di laboratorio I*. Ottobre '92.**
75. **Gori S.: *Diagnosi di laboratorio dei patogeni opportunisti*. Novembre '92.**
76. **Ferrara S.: *Manuale di laboratorio II*. Gennaio '93.**
77. **Pinna G., Veglio F., Melchio R.: *Ipertensione Arteriosa.* Febbraio '93.**
78. **Alberti M., Fiori G.M., Biddau P.: *I linfomi non Hodgkin.* Marzo '93.**
79. **Arras M., Contu L.: *Molecole di membrana e funzione immunologica (II)*. Aprile '93.**
80. **Amin R.M., Wells K.H., Poiesz B.J.: *Terapia antiretrovirale*. Maggio '93.**
81. **Rizzetto M.: *L'epatite C*. Settembre '93.**
82. **Andreoni S.: *Diagnostica di laboratorio delle infezioni da lieviti.* Ottobre '93.**
83. **Tarolo G.L., Bestetti A., Maioli C., Giovanella L.C., Castellani M.: *Diagnostica con radionuclidi del Morbo di Graves-Basedow.* Novembre '93.**
84. **Pinzani P., Messeri G., Pazzagli M.: *Chemiluminescenza.* Dicembre '93.**
85. **Hernandez L.R., Osorio A.V.: *Applicazioni degli esami immunologici*. Gennaio 94.**
86. **Arras M., Contu L.: *Molecole di Membrana e funzione immunologica. Parte terza: I Infociti B*. Febbraio '94.**
87. **Rossetti R.: *Gli streptoccocchi beta emolitici di gruppo B (SGB)*. Marzo '94.**
88. **Rosa F., Lanfranco E., Balleari E., Massa G., Ghio R.: *Marcatori biochimici del rimodellamento osseo*. Aprile '94.**
89. **Fanetti G.: *Il sistema ABO: dalla sierologia alla genetica molecolare*. Settembre '94.**
90. **Buzzetti R., Cavallo M.G., Giovannini C.: *Citochine ed ormoni: Interazioni tra sistema endocrino e sistema immunitario*. Ottobre '94.**
91. **Negrini R., Ghielmi S., Savio A., Vaira D., Miglioli M.: *Helicobacter pylori.* Novembre '94.**
92. **Parazzini F.: *L'epidemiologia della patologia ostetrica*. Febbraio '95.**
93. **Proietti A., Lanzafame P.: *Il virus di Epstein-Barr*. Marzo '95.**
94. **Mazzarella G., Calabrese C., Mezzogiorno A., Peluso G.F., Micheli P, Romano L.: *Immunoflogosi nell'asma bronchiale*. Maggio '95.**
95. **Manduchi I.: *Steroidi*. Giugno '95.**
96. **Magalini S.I., Macaluso S., Sandroni C., Addario C.: *Sindromi tossiche sostenute da principi di origine vegetale*. Luglio '95.**
97. **Marin M.G., Bresciani S., Mazza C., Albertini A., Cariani E.: *Le biotecnologie nella diagnosi delle infezioni da retrovirus umani*. Ottobre '95.**
98. **La Vecchia C., D'Avanzo B., Parazzini F., Valsecchi M.G.: *Metodologia epidemiologica e sperimentazione clinica*. Dicembre '95.**
99. **Zilli A., Biondi T., Conte M.: *Diabete mellito e disfunzioni conoscitive*. Gennaio '96.**
100. **Zazzeroni F., Muzi P., Bologna M.: *Il gene oncosoppressore p53: un guardiano del genoma.* Marzo '96.**
101. **Cogato I. Montanari E.: *La Sclerosi Multipla*. Aprile '96.**
102. **Carosi G., Li Vigni R., Bergamasco A., Caligaris S., Casari S., Matteelli A., Tebaldi A.: *Malattie a trasmissione sessuale.* Maggio '96.**

103. Fiori G. M., Alberti M., Murtas M. G., Casula L., Biddau P.: ***Il linfoma di Hodgkin*****. Giugno '96.**
104. Marcante R., Dalla Via L.: ***Il virus respiratorio sinciziale*****. Luglio '96.**
105. Giovanella L., Ceriani L., Roncari G.: ***Immunodosaggio dell'antigene polipeptidico tis - sutale specifico (TPS) in oncologia clinica: metodologie applicative.*** **Ottobre '96.**
106. Aiello V., Palazzi P., Calzolari E.: ***Tecniche per la visualizzazione degli scambi cromatici (SCE): significato biologico e sperimentale.*** **Novembre '96.**
107. Morganti R.: ***Diagnostica molecolare rapida delle infezioni virali.*** **Dicembre '96.**
108. Andreoni S.: ***Patogenicità di Candida albicans e di altri lieviti.*** **Gennaio '97.**
109. Salemi A., Zoni R.: ***Il controllo di gestione nel laboratorio di analisi*****. Febbraio '97.**
110. Meisner M.: ***Procalcitonina.*** **Marzo '97.**
111. Carosi A., Li Vigni R., Bergamasco A.: ***Malattie a trasmissione sessuale (2)*****. Aprile '97.**
112. Palleschi G. Moscone D., Compagnone D.: ***Biosensori elettrochimici in Biomedicina.*** **Maggio '97.**
113. Valtriani C., Hurle C.: ***Citofluorimetria a flusso*****. Giugno '97.**
114. Ruggenini Moiraghi A., Gerbi V., Ceccanti M., Barcucci P.: ***Alcol e problemi correlati*****. Settembre '97.**
115. Piccinelli M.: ***Depressione Maggiore Unipolare*****. Ottobre '97.**
116. Pepe M., Di Gregorio A.: ***Le Tiroiditi.*** **Novembre '97.**
117. Cairo G.: ***La Ferritina*****. Dicembre '97.**
118. Bartoli E.: ***Le glomerulonefriti acute*****. Gennaio '98.**
119. Bufi C., Tracanna M.: ***Computerizzazione della gara di Laboratorio*****. Febbraio '98.**
120. National Academy of Clinical Biochemistry: ***Il supporto del laboratorio per la diagnosi ed il monitoraggio delle malattie della tiroide.*** **Marzo '98.**
121. Fava G., Rafanelli C., Savron G.: ***L'ansia.*** **Aprile '98.**
122. Cinco M.: ***La Borreliosi di Lyme*****. Maggio '98.**
123. Giudice G.C.: ***Agopuntura Cinese*****. Giugno '98.**
124. Baccini C.: ***Allucinogeni e nuove droghe (1)*****. Luglio '98.**
125. Rossi R.E., Monasterolo G.: ***Basofili.*** **Settembre '98.**
126. Arcari R., Grosso N., Lezo A., Boscolo D., Cavallo Perin P.: ***Eziopatogenesi del diabete mellito di tipo 1*****. Novembre '98.**
127. Baccini C.: ***Allucinogeni e nuove droghe (1I).*** **Dicembre '98.**
128. Muzi P., Bologna M.: ***Tecniche di immunoistochimica*****. Gennaio '99.**
129. Morganti R., Pistello M., Vatteroni M.L.: ***Monitoraggio dell'efficacia dei farmaci antivi - rali.*** **Febbraio '99.**
130. Castello G., Silvestri I.: ***Il linfocita quale dosimetro biologico*****. Marzo '99.**
131. AielloV., Caselli M., Chiamenti C.M.: ***Tumorigenesi gastrica Helicobacter pylori - corre - lata.*** **Aprile '99.**
132. Messina B., Tirri G., Fraioli A., Grassi M., De Bernardi Di Valserra M.: ***Medicina Termale e Malattie Reumatiche.*** **Maggio '99.**
133. Rossi R.E., Monasterolo G.: ***Eosinofili.*** **Giugno '99.**
134. Fusco A., Somma M.C.: ***NSE (Enolasi Neurono-Specifica)*****. Luglio '99.**
135. Chieffi O., Bonfirraro G., Fimiani R.: ***La menopausa*****. Settembre '99.**
136. Giglio G., Aprea E., Romano A.: ***Il Sistema Qualità nel Laboratorio di Analisi.*** **Ottobre '99.**
137. Crotti D., Luzzi I., Piersimoni C.: ***Infezioni intestinali da Campylobacter e microrganismi correlati.*** **Novembre '99.**

138. Giovanella L.: *Tumori Neuroendocrini: Diagnosi e fisiopatologia clinica.* Dicembre '99.
139. Paladino M., Cerizza Tosoni T.: *Umanizzazione dei Servizi Sanitari: il Case Management.* Gennaio 2000.
140. La Vecchia C.: *Come evitare la malattia*. Febbraio 2000.
141. Rossi R.E., Monasterolo G.: *Cellule dendritiche*. Marzo 2000.
142. Dammacco F.: *Il trattamento integrato del Diabete tipo 1 nel bambino e adolescente (I).* Aprile 2000.
143. Dammacco F.: *Il trattamento integrato del Diabete tipo 1 nel bambino e adolescente (II).* Maggio 2000.
144. Croce E., Olmi S.: *Videolaparoscopia.* Giugno 2000.
145. Martelli M., Ferraguti M.: *AllergoGest.* Settembre 2000.
146. Giannini G., De Luigi M.C., Bo A., Valbonesi M.: *TTP e sindromi correlate: nuovi orizzonti diagnostici e terapeutici.* Gennaio 2001.
147. Rassu S., Manca M.G., Pintus S., Cigni A.: *L'umanizzazione dei servizi sanitari.* Febbraio 2001.
148. Giovanella L.: *I tumori della tiroide*. Marzo 2001.
149. Dessì-Fulgheri P., Rappelli A.: *L'ipertensione arteriosa*. Aprile 2001.
150. The National Academy of Clinical Biochemistry: *Linee guida di laboratorio per lo screening, la diagnosi e il monitoraggio del danno epatico*. Settembre 2001.
151. Dominici R.: *Riflessioni su Scienza ed Etica.* Ottobre 2001.
152. Lenziardi M., Fiorini I.: *Linee guida per le malattie della tiroide*. Novembre 2001.
153. Fazii P.: *Dermatofiti e dermatofitosi*. Gennaio 2002.
154. Suriani R., Zanella D., Orso Giacone G., Ceretta M., Caruso M.: *Le malattie infiammatorie intestinali (IBD) Eziopatogenesi e Diagnostica Sierologica*. Febbraio 2002.
155. Trombetta C.: *Il Varicocele.* Marzo 2002.



I volumi disponibili su Internet nel sito www.medicalsystems.it sono riportati in nero mentre in grigio quelli non ancora disponibili su Internet.

Inoltre sono disponibili un limitato numero di copie di alcuni volumi del Caleidoscopio che ormai sono "storiche". Qualora mancassero per completare la collana potete farne richiesta al collaboratore Medical Systems della Vostra zona. I numeri sono: Caleidoscopio 14, 18, 33, 40, 48, 49, 50, 54, 65, 68, 84, 100, 106, 118, 121, 126, 129, 130, 131, 132, 133, 134. I volumi verranno distribuiti sino ad esaurimento e non verranno ristampati se non in nuove edizioni.

Caleidoscopio
Rivista mensile di Medicina
anno 19, numero 155

Direttore Responsabile
Sergio Rassu
Via Pietro Nenni, 6
07100 Sassari
Tel.-Fax 079 270464
Tel. mobile 338 2202502
E-mail: sergio.rassu@medicalsystems.it
sergiorassu@libero.it

Responsabile Ufficio Acquisti
Giusi Cunietti

EDITORE

Consulenti di Redazione
Giancarlo Mazzocchi ed
Angelo Maggio

Segretaria di Direzione
Carmela Tiberti

Servizio Abbonamenti
Maria Grazia Papalia
Flavio Damarciasi

Via Rio Torbido, 40
16165 Genova (Italy)
Tel. 010 83401 Numero Verde 800 801005 (senza prefisso);
Telefax 010/8340310- 809070.
Internet URL: http://www.medicalsystems.it
La Medical Systems pubblica anche le seguenti riviste: Caleidoscopio Illustrato, Caleidoscopio Letterario, Giornale della Associazione per l'Automazione del Laboratorio, Guida Pratica Immulite®, Journal of Clinical Ligand Assay, Pandora, Tribuna Biologica e Medica.

Stampa
Tipolitografia ATA
16143 Genova - Via G. Torti, 32 c.r.
Tel. 010 513120 - Fax 010 503320

Registrazione Tribunale di Genova n. 34 del 31/7/1996
Iscrizione al Registro Nazionale della Stampa n° 2661 del 2 Settembre 1989

Finito di stampare: Marzo 2002
Sped. in Abb. Post. 45%

Pubblicazione protetta a norma di legge dall'Ufficio proprietà letteraria, artistica e scientifica della Presidenza del Consiglio dei Ministri, dedicata all'aggiornamento professionale continuo e riservata ai medici.

Caleidoscopio viene anche letto e rilanciato da:
"L'ECO DELLA STAMPA"
Via Compagnoni, 28 - Milano